

МІНІСТЕРСТВО ОХОРОНИ ЗДОРОВ'Я УКРАЇНИ  
ЗАКЛАД ВИЩОЇ ОСВІТИ  
БУКОВИНСЬКИЙ ДЕРЖАВНИЙ МЕДИЧНИЙ УНІВЕРСИТЕТ

Кваліфікаційна наукова  
праця на правах рукопису

**АНДРУЩАК Людмила Анатоліївна**

УДК 611.612.013.018-053.13/.15

**ДИСЕРТАЦІЯ**  
**ОСОБЛИВОСТІ МОРФОГЕНЕЗУ ТА ВАРІАНТНОЇ АНАТОМІЇ**  
**ЧАШЕЧКО-МИСКОВОЇ СИСТЕМИ НИРКИ В ПРЕНАТАЛЬНОМУ**  
**ПЕРІОДІ ОНТОГЕНЕЗУ ЛЮДИНИ**

22 «Охорона здоров'я»

222 «Медицина»

14.03.01 – нормальна анатомія

Подається на здобуття наукового ступеня доктора філософії

Дисертація містить результати власних досліджень. Використання ідей,  
результатів і текстів інших авторів мають посилання на відповідне джерело

\_\_\_\_\_ Л.А. Андрущак

Науковий керівник – Цигикало Олександр Віталійович, доктор медичних  
наук, професор

Чернівці – 2023

## АНОТАЦІЯ

*Андрущак Л.А.* Особливості морфогенезу та варіантної анатомії чашечко-мискової системи нирки в пренатальному періоді онтогенезу людини. – Кваліфікаційна наукова праця на правах рукопису.

Дисертація на здобуття наукового ступеня доктор філософії за спеціальністю 222 «Медицина». – Буковинський державний медичний університет МОЗ України, Чернівці, 2023.

Буковинський державний медичний університет МОЗ України, Чернівці, 2023.

У дисертаційній роботі розглянуті і вирішені актуальні питання щодо визначення хронологічної послідовності появи джерел закладки та особливостей вікової динаміки пренатальних морфогенетичних перетворень будови і топографії чашечко-мискової системи нирки та суміжних структур людини. На основі комплексу методів морфологічного дослідження та статистичного аналізу вперше отримані дані про особливості пренатального розвитку структурних компонентів чашечко-мискової системи нирки (ЧМСН).

З метою з'ясування джерел закладки, хронологічної послідовності топографо-анатомічних перетворень і варіантної анатомії ЧМСН у пренатальному періоді онтогенезу людини досліджено препарати 30 зародків, 30 передплодів та 60 плодів людини з використанням комплексу класичних і новітніх методів морфологічного дослідження: антропометрія, морфометрія, макро- і мікроскопія, рентгенологічні методики, графічне та тривимірне комп'ютерне реконструювання серійних гістологічних, топографо-анатомічних та комп'ютерно-томографічних зрізів, математичне моделювання і статистичний аналіз.

Встановлено, що зачаток епітеліальної вистилки ЧМСН людини з'являється наприкінці 4-го тижня внутрішньоутробного розвитку (ВУР) (ембріони 5,0-5,5 мм тім'яно-куприкової довжини (ТКД)) і представлений сліпим випином бічної поверхні каудальної частини мезонефральної

протоки, навколо якого серед проміжної мезодерми агрегована метанефрогенна бластема у вигляді краплі. Первинні ниркові ворота разом із змінами форми метанефроса на овальну (5-й тиждень ВУР), і видовжену (6-й тиждень ВУР), змінюють орієнтацію з вентральної на присередню. У середині 6-го тижня ВУР завдяки дихотомічному випинанню дивертикула мезонефральної протоки утворюється зачаток ниркової миски, наприкінці 6-го тижня ВУР кількість генерацій становить три (виникають зачатки великих чашечок), а на початку 7-го тижня ВУР утворюються зачатки малих ниркових чашечок.

З'ясовано, що трансформація епітелію зачатка ниркової миски відбувається від одношарового багаторядного стовпчастого з переважно базальним розміщенням ядер у 5-тижневих зародків, із серединним положенням ядер у 6-тижневих зародків, з апікальним розміщенням ядер – у 7-тижневих до двошарового епітелію ниркової миски на початку 9-го тижня ВУР з формуванням шарів слизової оболонки та адвентиції. На 10-му тижні ВУР спостерігаються п'ять шарів епітеліальної пластинки слизової оболонки, а на 12-му тижні ВУР формується уротелій ниркової миски та її м'язова оболонка. Товщина ниркової миски зростає нерівномірно за рахунок її м'язової оболонки з періодами прискорення (16-24-й і 28-32-й тижні ВУР) та сповільнення (24-28-й і 36-40-й тижні ВУР).

Упродовж 5-9-го тижнів ВУР метанефроси переміщуються з місця свого виникнення на рівні крижового відділу хребтового стовпа у краніальному напрямку до зачатків надниркових залоз на рівні верхніх поперекових хребців, що супроводжується розвитком ниркових судин із двох джерел: внутрішньоорганних (острівці ангиогенезу в метанефрогенній бластемі) і позаорганних (відбрунькування ниркових судин від аорти та нижньої порожнистої вени) із сполученням їх наприкінці 6-го тижня ВУР. Анатомічними чинниками, які сприяють міграції метанефроса з таза до поперекової ділянки є нерівномірні швидкі синтопічні зміни прилеглої до органа заочеревинної маси – зачатка кіркової речовини надниркових залоз, черевних вузлів та нервових гілок, а також зростання розмірів самого метанефроса та вище-

розміщених органів – серця, легень і печінки та поперекового відділу хребтового стовпа. На 9-му тижні ВУР краніальне переміщення метанефроса припиняється внаслідок втрати щільних зв'язків з прилеглими органами, спричиненою проліферацією мезенхіми в жирову капсулу нирки та фасціальні структури.

Критичними періодами розвитку ЧМСН та метанефроса є: кінець 4-го тижня ВУР – момент появи їх зачатків (можливе виникнення подвоєння ниркової миски і сечоводів, підковоподібної нирки); кінець 8-го – початок 9-го тижнів ВУР, під час яких спостерігається нерівномірна динаміка зростання об'єму ЧМСН, реканалізація мисково-сечовідного сполучення, прорив клоакальної перетинки та початок сечовиділення на 10-му тижні ВУР. Тому порушення послідовності цих процесів може спричинити виникнення уродженого гідронефрозу, мегакаліксу, синдрому Фрейли, мегауретера, полікістозу нирок.

Установлено, що впродовж 3-го місяця ВУР тип будови ниркових мисок змінюється з позаниркового до змішаного, а з 8-го місяця ВУР внутрішньонирковий тип та ампульна форма ниркової миски (68 %), тоді як деревоподібна форма трапляється у 32 % випадків. Тісні топографо-анатомічні співвідношення ниркової миски з нирковими судинами при щільній формі ниркових воріт можуть бути анатомічною передумовою порушення уродинаміки за умов варіантів розгалуження ниркових судин чи існування аномальної судини в ділянці воріт нирки. Упродовж 2-3-го місяців ВУР спостерігається експоненціальна залежність між віком ембріонів і передлодів та об'ємом чашечко-мискової системи нирки, яка описується математичною функцією:

Об'єм ЧМСН,  $\text{мм}^3 = 0,0002 * \exp(0,8227 * x)$ , де  $x$  – це вік ВУР у тижнях.

Статеві-вікова мінливість об'єму ЧМСН, виявлена другому триместрі пренатального розвитку, продемонструвала, що останній переважає у плодів чоловічої статі справа, а у плодів жіночої статі – зліва. Об'єм чашечко-



мискової системи нирки в період з 4-го до 6-го місяців плодового періоду описується математичними функціями:

Об'єм ЧМСН (чол.) справа,  $\text{мм}^3 = -23,3858 + 0,2252 * x$ ; 0,95 Дов.Інт.;

Об'єм ЧМСН (чол.) зліва,  $\text{мм}^3 = -21,1976 + 0,208 * x$ ; 0,95 Дов.Інт.;

Об'єм ЧМСН (жін.) справа,  $\text{мм}^3 = -5,7773 + 0,0946 * x$ ; 0,95 Дов.Інт.;

Об'єм ЧМСН (жін.) зліва,  $\text{мм}^3 = -12,8667 + 0,1435 * x$ ; 0,95 Дов.Інт.,

де  $x$  – вік у мм ТКД.

У третьому триместрі, внаслідок значної індивідуальної мінливості цього параметра, основним узагальненим показником ЧМСН, який характеризує ступінь розширення ниркової миски і має діагностичне значення щодо передумов розвитку гідронефроза, є передньо-задній розмір ниркової миски. Динаміка змін передньо-заднього розміру ниркової миски з 6-го по 10-й місяці плодового розвитку описується математичними функціями:

Передньо-задній діаметр миски правої,  $\text{мм} = 0,6364 + 0,0883 * x$ ,

Передньо-задній діаметр миски лівої,  $\text{мм} = 0,8048 + 0,0843 * x$ ,

де  $x$  – вік у тижнях внутрішньоутробного розвитку.

Кількість малих ниркових чашечок у плодовому періоді розвитку становить від 6 до 18 із медіаною концентрації серед вибірки 13,4, при чому їх кількість може перевищувати число ниркових пірамід, верхівки яких можуть відкриватися в декілька чашечок.

Загальна частота виявлення анатомічних варіантів і вад розвитку верхніх сечових шляхів на нашому матеріалі (120 препаратів 5-40-го тижнів ВУР) складає 22 спостереження (18,33 %). Із них варіанти будови ниркових судин становлять 13 (10,83 %), нефроптоз – 2 (1,67 %), підковоподібна нирка – 2 (1,67 %), подвоєння ниркових мисок та сечоводів – 3 (2,5 %), синдром Фрейлі – 1 (0,83 %), полікістоз – 1 (0,83 %). У об'єктів чоловічої статі варіанти будови трапляються частіше – 63,64 % випадків проти 36,36 % у об'єктів жіночої статі.

З'ясування морфометричних особливостей вікової динаміки формоутворення та розмірів ЧМСН плодів людини має вагоме практичне значення

щодо встановлення критичних періодів розвитку сечової системи – часу можливого виникнення уроджених вад та анатомічних варіантів. Виведені математичні функції морфометричних параметрів ЧМСН можуть слугувати алгоритмічними перемінними програмного забезпечення комп'ютеризованих приладів медичної діагностичної візуалізації для пренатального виявлення відхилень у розвитку сечової системи.

Створені тривимірні комп'ютерні реконструкції можуть слугувати демонстраційним матеріалом під час освітнього процесу, в тому числі під час дистанційних лекцій і практичних занять. Реконструкції органів заочеревинного простору також можуть бути основою для моделювання патологічних процесів і вікових синтопічних перетворень.

Матеріали дисертаційного дослідження впроваджені у науковий та освітній процес на профільних морфологічних кафедрах і можуть бути використані для читання лекцій, написання навчальних посібників з гістології, анатомії, клінічної анатомії, урології, нефрології.

**Ключові слова:** пренатальний розвиток, ембріогенез, чашечко-мискова система нирки, метанефрос, ембріотопографія, анатомічна мінливість, онтогенез людини.

## ANNOTATION

*Andrushchak L.A.* Peculiarities of Morphogenesis and Variant Anatomy of the Calyx-Pelvic System of the Kidney in the Prenatal Period of Human Ontogenesis. – Qualifying scientific work on the rights of a manuscript.

Thesis to obtain Ph.D. (Doctor of Philosophy), specialty 222 "Medicine". – Bukovinian State Medical University, the Ministry of Health of Ukraine, Chernivtsi, 2023.

Bukovinian State Medical University, the Ministry of Health of Ukraine, Chernivtsi, 2023.

The research considers and solves topical issues of determining a chronological sequence of appearance of the sources of rudiments and the features of the age-related dynamics of prenatal morphogenetic transformations in the structure and topography of the calyx-pelvic system of the kidney (CPSK) and adjacent human structures. Based on the complex of methods of morphological research and statistical analysis, the data were obtained for the first time, which made it possible to determine the features of morphogenesis and to establish general peculiarities of the development of the structural components of the CPSK.

In order to find the specifics of the sources of rudiments, a chronological sequence of topographical and anatomical transformations, and the variant anatomy of the CPSK in the prenatal period of human ontogenesis, specimens of 30 embryos, 30 pre-fetuses, and 60 human fetuses were studied. The complex of classical and modern methods of morphological research was applied: anthropometry, morphometry, macroscopy, microscopy, X-ray techniques, graphic and three-dimensional computer reconstruction of serial histological, topographic-anatomical and computer-tomographic sections, mathematical modeling and statistical analysis.

The rudiment of the epithelial lining the CPSK was found to appear at the end of the 4th week of intrauterine development (IUD) (embryos 5.0-5.5 mm parietal-coccygeal length (PCL)). It is represented by a blind evagination of the

lateral surface of the caudal part of the mesonephric duct, around which the intermediate mesoderm is aggregated metanephrogenic blastema in the form of a drop. The primary renal hilus, together with changes in the shape of the metanephros to oval (5th week of IUD) and elongated (6th week of IUD), changes orientation from ventral to medial. In the middle of the 6th week of IUD due to the dichotomous division of the diverticulum of the mesonephric duct, the rudiment of the renal pelvis is formed, at the end of the 6th week of IUD, the number of generations is three (the rudiments of the major calices appear), and at the beginning of the 7th week of IUD, the rudiments of minor calices are formed.

The transformation of the epithelium of the rudiment of the renal pelvis was found to occur from a simple pseudostratified columnar layer with predominantly basal arrangement of nuclei in 5-week embryos to a median position of nuclei in 6-week-old embryos. It is transformed into an apical arrangement of nuclei – on 7-weeks and to the two-layer epithelium of the renal pelvis at the beginning of the 9th week of IUD with the formation of the layers of the mucous membrane and adventitia. On the 10th week of IUD, five layers of the epithelial plate of the mucous membrane are observed, and on the 12th week of IUD, the definitive epithelium (urothelium) of the renal pelvis and its muscular layer are formed. The thickness of the renal pelvis increase unevenly due to its muscular layer with periods of acceleration (16-24th and 28-32nd weeks) and deceleration (24-28th and 36-40th weeks).

Metanephros during the 5th-9th weeks of IUD move from their place of origin at the level of the sacral part of the spinal column in the cranial direction to the primordia of the adrenal glands at the level of the upper lumbar vertebrae. It is accompanied by the development of renal vessels from two sources: intra-organ (islets of angiogenesis in the metanephrogenic blastema) and extra-organ (budding of the renal vessels from the aorta and inferior vena cava) with their union at the end of the 6th week of IUD. Anatomical factors that contribute to the migration of the metanephros from the pelvis to the lumbar region are uneven, rapid syntopic changes in the retroperitoneal mass adjacent to the organ – the rudiment of the

cortex of the adrenal glands, celiac ganglia and nerve branches, as well as the growth of the metanephros itself and placed above organs – the heart, lungs and liver. On the 9th week of IUD, the rise of the metanephros stops due to the loss of dense connections with the adjacent organs, caused by the proliferation of mesenchyme in the adipose capsule of the kidney and fascial structures.

The critical periods of the development of the CPSK and metanephros are: the end of the 4th week of IUD – the moment of the appearance of their rudiments (the doubling of the renal pelvis and ureters, the horseshoe kidney is possible); the end of the 8th – the beginning of the 9th weeks of IUD, characterized by an uneven dynamics of growth in the volume of the CPSK; recanalization of the ureteropelvic junction, cloacal membrane rupture and beginning of urination on the 10th week of IUD. Therefore, disturbance of the sequence of these processes can cause congenital hydronephrosis, megacalyx, Fraley's syndrome, megaureter, and polycystic kidney.

During the 3rd month of IUD, the type of structure of the renal pelvis was found to change from extrarenal to mixed, and from the 8th month of IUD intrarenal type and ampullary form of the renal pelvis predominates (68 %), while the tree-like form occurs in 32 % of cases. A close syntopy of the renal pelvis with the renal vessels in the case of a compact form of the renal hilum can be an anatomical precondition for urodynamic disorders under the conditions of branching variants of the renal vessels or the existence of an abnormal vessel in the area of the renal hilum. During the 2-3rd months of IUD, there is an exponential dependence between the age of embryos and pre-embryos, and the volume of the CPSK, which is described by a mathematical function:

CPSK volume,  $\text{mm}^3 = 0.0002 * \exp(0.8227 * x)$ , where  $x$  is the age of IUD in weeks.

Gender and age variability of the volume of the CPSK, revealed in the second trimester of IUD, demonstrated that the volume of the CPSK predominates in male fetuses on the right, and in female fetuses – on the left side. The volume of

the CPSK in the period from the 4th to the 6th month of IUD is described by mathematical functions:

CPSK volume (male) right side,  $\text{mm}^3 = -23.3858 + 0.2252 \cdot x$ ; 0.95 Conf. Int.

CPSK volume (male) left side,  $\text{mm}^3 = -21.1976 + 0.208 \cdot x$ ; 0.95 Conf. Int.

CPSK volume (female) right side,  $\text{mm}^3 = -5.7773 + 0.0946 \cdot x$ ; 0.95 Conf. Int.

CPSK volume (female) left side,  $\text{mm}^3 = -12.8667 + 0.1435 \cdot x$ ; 0.95 Conf. Int.

where  $x$  is the age of IUD in mm of PCL.

In the third trimester, due to the significant individual variability of this parameter, the main generalized indicator of the renal pelvis, which characterizes the degree of expansion of the renal pelvis and has diagnostic value regarding the preconditions for the development of hydronephrosis, is the anterior-posterior size of the renal pelvis. The dynamics of changes in the anterior-posterior size of the renal pelvis from the 6th to the 10th month of fetal development is described by mathematical functions:

Anterior-posterior diameter of the right renal pelvis,  $\text{mm} = 0.6364 + 0.0883 \cdot x$ ;

Anterior-posterior diameter of the left renal pelvis,  $\text{mm} = 0.8048 + 0.0843 \cdot x$ ,

where  $x$  is the age in weeks of IUD.

The number of small renal calyces in the fetal period of development ranges from 6 to 18 with a median concentration among the sample of 13.4, their number may exceed the number of renal pyramids, the apices of which may open into several calyces.

The total frequency of detection of anatomical variants and malformations of the upper urinary tract in our material (120 specimens of 5-40 weeks of IUD) is 22 observations (18.33 %). Of them, variants of the structure of renal vessels make up 13 (10.83 %), nephroptosis – 2 (1.67 %), horseshoe kidney – 2 (1.67 %), doubling of renal pelvis and ureters – 3 (2.5 %), Fraley's syndrome – 1 (0.83 %), polycystic disease – 1 (0.83 %). In male, structural variants occur more often – 63.64 % against 36.36 % of cases in female.

Clarification of the morphometric peculiarities of the age-related dynamics of the formation and the size of the CPSK of human fetuses is of great practical

importance in determining the critical periods of the development of the urinary system – the time of possible occurrence of congenital defects and anatomical variants. The mathematical functions of the morphometric parameters of the PCSK can serve as algorithmic variables in the software of computerized medical diagnostic imaging devices for prenatal detection of abnormalities in the development of the urinary system.

Three-dimensional computer reconstructions have been designed, which can serve as demonstration material during the educational process, including online lectures and practical classes in the course of distance learning. Reconstructions of organs of the retroperitoneal space can also be the basis for modeling pathological processes and age-related syntopic changes.

The materials of the research are implemented in the scientific and educational process at specialized morphological departments and can be used for lecturing, writing textbooks on histology, anatomy, clinical anatomy, urology, nephrology.

**Key words:** prenatal development, embryogenesis, calyx-pelvic system of the kidney, metanephros, embryotopography, variant anatomy, human ontogenesis.

**ПРАЦІ, В ЯКИХ ОПУБЛІКОВАНІ ОСНОВНІ  
НАУКОВІ РЕЗУЛЬТАТИ ДИСЕРТАЦІЇ**

1. Андрущак ЛА, Цигикало ОВ. Топографо-анатомічні особливості чашечко-мискової системи нирки в плодовому періоді онтогенезу людини. *Клінічна та експериментальна патологія*. 2020;19(3): 10-16
2. Цигикало ОВ, Олійник ЮО, Андрущак ЛА, Галиш ІВ, Столяр ДБ. Morphogenesis features of the ureteropelvic junction in human fetuses and newborns. *Світ медицини та біології*. 2020;2(72):220-224.
3. Цигикало ОВ, Андрущак ЛА, Пентелейчук НІ, Семенюк ТО, Малик ЮЮ. Становлення топографії кровоносних судин верхніх сечових шляхів у плодовому періоді онтогенезу людини. *Буковинський медичний вісник*. 2020;24(1):174-80.
4. Андрущак ЛА, Цигикало О.В. Індивідуальна анатомічна мінливість чашечко-мискової системи нирки та верхніх сечових шляхів у плодовому періоді онтогенезу людини. *Morphologia*. 2020;14(3):15-21.
5. Цигикало ОВ, Андрущак ЛА, Владиченко КА, Галиш ІВ. Особливості джерел закладки та морфогенезу чашечко-мискової системи нирки у ранньому періоді пренатального онтогенезу людини. *Клінічна та експериментальна патологія*. 2022; 21(3(81)):26-32.

**НАУКОВІ ПРАЦІ, ЯКІ ЗАСВІДЧУЮТЬ АПРОБАЦІЮ МАТЕРІАЛІВ  
ДИСЕРТАЦІЇ**

6. Andrushchak LA, Tsyhykalo OV. Anatomical peculiarities of the upper urinary tract in the fetal period of human ontogenesis. Збірник тез доповідей VII конгресу наукового товариства анатомів, гістологів, ембріологів, топографоанатомів України. 2-4 жовтня 2019 р. Одеса: Бондаренко М.О., 2019;162-163.
7. Андрущак ЛА, Цигикало ОВ. Вади розвитку чашечко-мискової системи нирки людини. Матеріали науково-практичної конференції з



- міжнародною участю, приуроченої 75-річчю з дня заснування Вищого державного навчального закладу України “Буковинський державний медичний університет” «Актуальні проблеми морфології в теоретичній та практичній медицині» 24-25 жовтня 2019 року. Чернівці: БДМУ, 2020;26-30.
8. Андрущак ЛА. Варіантна анатомія нирки в ранньому плодовому періоді онтогенезу людини. Матеріали VII Міжнародного медико-фармацевтичного конгресу студентів і молодих вчених ВІМСО, Чернівці: БДМУ, 2020;215.
  9. Andrushchak LA. Blood supply of the upper urinary tract in the fetal period of human ontogenesis. Матеріали 101-ї підсумкової конференції професорсько-викладацького персоналу ВДНЗ України "Буковинський державний медичний університет" 10, 12, 17 лютого 2020 року. Чернівці: БДМУ, 2020;35-36.
  10. Андрущак ЛА, Цигикало ОВ. Варіантна анатомія ниркової миски у плодів людини. Матеріали Всеукраїнської конференції з міжнародною участю «Медико-біологічні аспекти та мультидисциплінарна інтеграція в концепції здоров'я людини» (з дистанційним під'єднанням навчальних закладів вищої освіти України за допомогою відеоконференц-зв'язку). Тернопіль, 9–11 квітня 2020. Тернопіль: ТДМУ, 2020; 3.
  11. Андрущак ЛА, Цигикало ОВ, Горбачова ОО. Особливості морфогенезу нирки у ранньому періоді онтогенезу людини. Збірник тез доповідей Всеукраїнської науково-практичної конференції з міжнародною участю «Сучасні проблеми морфології людини» (м. Харків, 23–25 вересня 2020 р.). Харків: ХНМУ, 2020;97-99.
  12. Tsyhykalo OV, Andrushchak LA. Topographic and anatomical peculiarities of the pyelocaliceal system of the kidney in the fetal period of human ontogenesis. Materials of the International Scientific Conference «Actual issues of morphology» dedicated to the 75th anniversary of the founding of

Nicolae Testemitanu State University of Medicine and Pharmacy of the Republic of Moldova Chisinau, October 30-31, 2020;90-93.

13. Андрущак ЛА, Цигикало ОВ. Особливості морфогенезу нирок на початку плодового періоду онтогенезу людини. Матеріали науково-практичної конференції «Фундаментальні науки – практичній медицині: морфо-функціональні методи дослідження онтогенетичних перетворень, фізіологічних та метаболічних процесів, змодельованих патологічних станів, при захворюваннях внутрішніх органів (присвяченої 80-річчю з Дня народження професора Шутки Б.В.)». 30 вересня – 2 жовтня 2020 р., м. Івано-Франківськ. Івано-Франківськ: ІФНМУ, 2020;127-129.
14. Andrushchak LA, Tsyhykalo OV. Individual anatomic variability of the renal pyelocaliceal system and upper urinary tract in the fetal period of human otogenesis. Матеріали четвертої Всеукраїнської науково-практичної конференції з міжнародною участю «Теорія та практика сучасної морфології». 4-6 листопада 2020 р., м. Дніпро. Дніпро, ДДМА, 2020;13-14.
15. Цигикало ОВ, Андрущак ЛА. Особливості джерел закладки та морфогенезу чашечко-мискової системи нирки у ранньому періоді пренатального онтогенезу людини. Матеріали п'ятої Всеукраїнської науково-практичної конференції з міжнародною участю «Теорія та практика сучасної морфології». 20-22 жовтня 2021 р., м. Дніпро: ДДМА. 2021; 149-151.
16. Andrushchak LA, Tsyhykalo OV. Peculiarities of the sources of rudiments and morphogenesis of the human pyelocaliceal system. Матеріали шостої Всеукраїнської науково-практичної конференції з міжнародною участю «Теорія та практика сучасної морфології». 9-11 листопада 2022 р., м. Дніпро. Дніпро: ДДМА, 2022;19-21.

**НАУКОВІ ПРАЦІ, ЯКІ ДОДАТКОВО ВІДОБРАЖАЮТЬ НАУКОВІ  
РЕЗУЛЬТАТИ ДИСЕРТАЦІЇ**

- 17.Цигикало ОВ, Андрущак ЛА. Математична модель замикальних пристроїв перехідних сегментів деяких трубчастих органів людини. Матеріали ІІ науково-практичної інтернет-конференції "Розвиток природничих наук як основа новітніх досягнень у медицині" (22 червня 2022 р., м. Чернівці). Чернівці: БДМУ, 2022; 230-231.

## ЗМІСТ

ПЕРЕЛІК УМОВНИХ СКОРОЧЕНЬ .....	18
ВСТУП .....	19
РОЗДІЛ 1. СУЧАСНІ ВІДОМОСТІ ПРО МОРФОГЕНЕЗ ТА ВАРІАНТНУ АНАТОМІЮ ЧАШЕЧКО-МИСКОВОЇ СИСТЕМИ НИРКИ (ОГЛЯД ЛІТЕРАТУРИ) .....	29
1.1. Особливості морфогенезу чашечко-мискової системи нирки в ранньому періоді онтогенезу людини .....	29
1.2. Топографо-анатомічні особливості чашечко-мискової системи нирки та її варіантна анатомія .....	33
1.3. Морфо-функціональні особливості чашечко-мискової системи нирки .....	39
1.4. Морфологічні передумови виникнення варіантів будови та уроджених вад чашечко-мискової системи нирки .....	41
РОЗДІЛ 2. МАТЕРІАЛ І МЕТОДИ ДОСЛІДЖЕННЯ .....	47
2.1. Матеріал дослідження .....	47
2.2. Методи морфологічного дослідження .....	49
2.2.1. Соматоскопія та антропометрія.....	50
2.2.2. Ін'єкція судин.....	51
2.2.3. Рентгенологічні методики.....	51
2.2.4. Макроскопія.....	51
2.2.5. Гістологічне дослідження .....	51
2.2.6. Реконструювання .....	52
2.2.7. Морфометрія .....	53
2.2.8. Статистичний аналіз.....	53
РОЗДІЛ 3. ОСОБЛИВОСТІ ДЖЕРЕЛ ЗАКЛАДКИ ТА МОРФОГЕНЕЗУ ЧАШЕЧКО-МИСКОВОЇ СИСТЕМИ НИРКИ У ЗАРОДКОВОМУ ПЕРІОДІ ОНТОГЕНЕЗУ ЛЮДИНИ .....	54

РОЗДІЛ 4. ОСОБЛИВОСТІ РОЗВИТКУ ТА БУДОВИ ЧАШЕЧКО- МИСКОВОЇ СИСТЕМИ НИРКИ У ПЕРЕДПЛОДОВОМУ ПЕРІОДІ ОНТОГЕНЕЗУ ЛЮДИНИ .....	77
РОЗДІЛ 5. ТОПОГРАФО-АНАТОМІЧНІ ОСОБЛИВОСТІ ТА АНАТОМІЧНА МІНЛИВІСТЬ ЧАШЕЧКО-МИСКОВОЇ СИСТЕМИ НИРКИ У ПЛОДОВОМУ ПЕРІОДІ ОНТОГЕНЕЗУ ЛЮДИНИ.....	116
РОЗДІЛ 6. АНАЛІЗ І УЗАГАЛЬНЕННЯ РЕЗУЛЬТАТІВ ДОСЛІДЖЕННЯ ...	164
ВИСНОВКИ.....	191
СПИСОК ВИКОРИСТАНИХ ДЖЕРЕЛ.....	194
ДОДАТКИ.....	213

## ПЕРЕЛІК УМОВНИХ СКОРОЧЕНЬ

ВУР – внутрішньоутробний розвиток

Зб. – збільшення

МСС – мисково-сечовідний сегмент

КТ – комп'ютерна томографія

ТКД – тім'яно-куприкова довжина

УВР – уроджені вади розвитку

ЧМСН – чашечко-мискова система нирки

## ВСТУП

**Обґрунтування теми дослідження.** Дослідження джерел і термінів морфогенезу, хронологічної послідовності онтогенетичних перетворень, критичних періодів та особливостей будови та топографо-анатомічних трансформацій органів і структур сечової системи під час внутрішньоутробного розвитку (ВУР) людини є актуальним напрямком морфологічних досліджень [1-5]. Уточнення та розв'язання невирішених питань щодо особливостей морфогенезу органів і структур верхніх сечових шляхів сприятиме вирішенню важливої медико-соціальної проблеми – удосконаленню методів профілактики, ранньої діагностики та ефективної корекції уроджених вад розвитку (УВР) і лікування набутих захворювань екскреторної системи людини [2, 6-9].

Чітке розуміння послідовності основних етапів ембріогенезу та просторово-часової динаміки структурних перетворень закладок сечової системи у ВУР людини дозволять практичним лікарям чітко розуміти особливості етіопатогенезу спадкових захворювань і новоутворень, диференціювати залишки зародкових тканин в операційному матеріалі від пухлин, раціонально застосовувати метод іммуногістохімії в діагностиці раку [10-14].

Розвиток нирки є дуже складним та багатоетапним процесом, який може порушитися генетичними мутаціями, особливо через дефект факторів транскрипції, а пренатальний вплив тератогенів чи неповноцінне харчування вагітної може погіршити розвиток нирки плода [14-18]. Частота уродженої урологічної патології новонароджених зростає щорічно як в Україні [10, 11], так і в усьому світі [19-21]. Збільшення цієї групи хворих зумовлене як зростанням частоти УВР сечової системи, так і покращанням антенатальної діагностики [22-28].

Слід зауважити, що для верхніх сечових шляхів притаманна досить висока частота варіантів будови ниркових судин (додаткові чи аберантні артерії, або їх гілки, вени), які можуть спричинити порушення відтоку сечі

внаслідок тісної синтопії з нирковою мискою чи верхнім відділом сечовода [29]. Аномалії будови органів виявляються під час звичайного пренатального УЗД приблизно у 2-3 % плодів, а УВР сечових шляхів складають 30-50 % усіх вад розвитку плода і спостерігаються під час 0,1-1,0 % всіх вагітностей [10, 30]. Із усіх виявлених розладів сечовипускання розширення ниркової миски, чашечок, сечоводів і сечового міхура є найчастішими [31-34]. Патологічні зміни ЧМСН призводять до уродинамічних розладів з наступним розвитком пієлоектазії, гідронефрозу, пієлонефриту, нефролітіазу, вазоренальної гіпертензії [35-37].

Рання діагностика уродинамічних розладів за допомогою ультрасонографії, фармакоехографії, діуретичної ультрасонографії, радіоізотопної ренографії визначає вибір оптимального методу хірургічної корекції та прогнозування перебігу захворювання. Розвиток мікрохірургічних технологій на екстраренальних сечових шляхах неможливий без вивчення анатомії ЧМСН [38, 39]. Тлумачення результатів дослідження ЧМСН та обсяг малоінвазивних оперативних втручань потребують подальшого уточнення будови і становлення топографії ЧМСН у процесі пре- і постнатального онтогенезу людини [12, 40, 41], зіставлення результатів морфологічного та клінічного дослідження [42, 43], детального з'ясування кількісної анатомії ЧМСН [44, 45]. Отже, комплексне вивчення особливостей розвитку і становлення будови ЧМСН у ранньому періоді онтогенезу людини є актуальним і своєчасним напрямком морфологічного дослідження особливостей вікової анатомії верхніх сечових шляхів.

**Зв'язок роботи з науковими програмами, планами, темами.** Робота проведена в рамках планової науково-дослідної роботи кафедри гістології, цитології та ембріології Буковинського державного медичного університету «Структурно-функціональні особливості тканин і органів в онтогенезі, закономірності варіантної, конституційної, статево-вікової та порівняльної морфології людини» № державної реєстрації 0121U110121, а авторка є виконавицею фрагменту зазначеної теми.



**Об'єкт дослідження:** пренатальний розвиток чашечко-мискової системи людини.

**Предмет дослідження:** джерела закладки, хронологічна послідовність морфогенезу, динаміка просторово-часових перетворень чашечко-мискової системи людини.

**Мета дослідження:** з'ясувати джерела закладки, хронологічну послідовність розвитку і топографо-анатомічних перетворень та варіантну анатомію чашечко-мискової системи нирки в пренатальному періоді онтогенезу людини.

**Завдання дослідження:**

1. Уточнити джерела і терміни закладки складових чашечко-мискової системи нирки людини.
2. З'ясувати динаміку морфологічних і топографо-анатомічних перетворень чашечко-мискової системи нирки у зародковому і передплодовому періодах онтогенезу людини.
3. Виявити зміни структурної організації стінок ниркових мисок і чашечок у передплідів і плодів людини.
4. Визначити критичні періоди пренатального морфогенезу чашечко-мискової системи нирки і передумови можливого виникнення варіантів будови та уроджених вад верхніх сечових шляхів людини.
5. Встановити індивідуальну анатомічну мінливість і статево-вікові особливості будови чашечко-мискової системи нирки у передплідів і плодів людини.
6. Створити реконструктивні та математичні моделі складових утворень чашечко-мискової системи нирки для вивчення їх просторово-часових перетворень і функціональної морфології у пренатальному періоді онтогенезу людини.

**Методи дослідження:** антропометрія застосована для встановлення віку матеріалу; морфометрія – для визначення лінійних та поперечних розмірів (діаметрів), кутів, об'єму структур; макроскопія – для вивчення

будови та фотодокументування препаратів плодів; мікроскопія – для дослідження послідовних серійних гістологічних зрізів препаратів органів заочеревинного простору зародків та передплодів людини; рентгенологічні методики – для вивчення форми та розмірів внутрішніх структур плодів; реконструювання – для вивчення просторової форми, синтопії та морфометрії структур ЧМСН; математичне моделювання – для створення математичних функцій, які описують динаміку морфометричних змін анатомічних структур ЧМСН; статистичний аналіз – для виявлення достовірних закономірностей динаміки морфометричних змін структур ЧМСН.

**Наукова новизна одержаних результатів.** Уперше з використанням комплексу класичних та сучасних методів морфологічного дослідження на достатній кількості матеріалу отримані нові дані щодо джерел закладки та онтогенетичних перетворень ЧМСН упродовж ВУР людини.

Установлено, що зачаток ЧМСН з'являється наприкінці 4-го тижня ВУР (ембріони 5,0-5,5 мм ТКД) у вигляді дивертикула мезонефральної протоки, оточеного метанефрогенною бластемою у вигляді краплі, з вентральною орієнтацією первинних воріт нирки. У зародковому періоді ВУР, разом із змінами форми метанефроса на овальну (5-й тиждень ВУР) і видовжену (6-й тиждень ВУР), останній обертається присередньо. Уточнено, що в середині 6-го тижня ВУР, завдяки дихотомічному випинанню дивертикула мезонефральної протоки, утворюється зачаток ниркової миски, наприкінці 6-го тижня кількість генерацій становить три, а на початку 7-го тижня – ЧМСН представлена двома-трьома нирковими мисками овальної або трикутної форми із зачатками ниркових чашечок.

Уперше встановлена хронологія гістологічних перетворень зачатка ЧМСН: у 5-тижневих зародків людини епітелій зачатка ниркової миски одношаровий багаторядний стовпчастий, переважно з базальним розміщенням ядер, із 6-го тижня ВУР ядра займають серединне положення, а з початку 7-го тижня ВУР – розміщуються зазвичай апікально, на початку 9-го тижня ВУР епітелій ниркової миски стає двошаровим, формуються шари слизової

оболонки та адвентиції ниркової миски. На 10-му тижні ВУР спостерігаються п'ять шарів епітеліальної пластинки, а на 12-му тижні ВУР формуються остаточний епітелій (уротелій) ниркової миски та її м'язова оболонка.

Виявлено нерівномірне зростання товщини ниркової миски у плодovому періоді ВУР за рахунок її м'язової оболонки, з періодами прискорення (16-24-й, 28-32-й тижні ВУР) та сповільнення (24-28-й, 36-40-й тижні ВУР).

Уперше детально у хронологічній послідовності з'ясовано перебіг міграції метанефроса з рівня крижового відділу хребта до дефінітивної позиції на рівні верхніх поперекових хребців упродовж 5-9-го тижнів ВУР, а також морфологічні перетворення ЧМСН, синтопічні зміни роздвоєння черевної аорти та метанефроса, а також особливості трансформації джерел його кровопостачання. Встановлено, що розвиток ниркових судин відбувається з двох джерел: внутрішньоорганних (острівці кровотворення в метанефрогенній бластемі) і з позаорганних (відбрунькування витоків ниркових судин від аорти та нижньої порожнистої вени) із сполученням їх наприкінці 6-го тижня ВУР (зародки 12,0-13,5 мм ТКД).

Уточнено час можливого виникнення варіантів будови та УВР верхніх сечових шляхів і ниркових судин. Першим критичним періодом розвитку ЧМСН та метанефроса є кінець 4-го тижня ВУР – момент появи зачатка ЧМСН – дивертикула мезонефральної протоки. У цей період ВУР може виникнути подвоєння ЧМСН і сечоводів, підковоподібна нирка. Другим критичним періодом розвитку ЧМСН є кінець 8-го – початок 9-го тижня ВУР, під час якого спостерігається нерівномірна динаміка зростання об'єму ЧМСН і його реканалізація перед початком екскреторної функції нирок на 10-му тижні ВУР. Порушення послідовного перебігу цих процесів, а також часу прориву клоакальної перетинки можуть спричинити виникнення уродженого гідронефрозу.

Встановлені особливості варіантної анатомії ЧМСН: з кінця 2-го і до початку 3-го місяців ВУР тип будови ниркових мисок змінюється з позаниркового до змішаного, а з 8-го місяця ВУР переважає внутрішньонирковий тип

та ампульна форма ниркової миски (68 %), тоді як деревоподібна форма трапляється у 32 % випадків.

Уперше виявлена статеві-вікова мінливість об'єму ЧМСН, який у другому триместрі ВУР переважає у плодів чоловічої статі справа, а у плодів жіночої статі – зліва. У третьому триместрі ВУР вірогідної статево-вікової різниці у цьому параметрі нами не виявлено внаслідок його значної індивідуальної мінливості, тому передньо-задній розмір ниркової миски є основним узагальненим показником ЧМСН, який характеризує ступінь розширення ниркової миски та має діагностичне значення щодо пренатального розвитку гідронефрозу.

Виявлено кількісну варіантну анатомію малих ниркових чашечок у плодів людини, та їх відсотковий розподіл. З'ясовано, що кількість малих ниркових чашечок становить від 6 до 18 з медіаною концентрації серед вибірки 13,4, при чому їх кількість може перевищувати число ниркових пірамід, верхівки яких можуть відкриватися в декілька чашечок.

Проведено якісний і кількісний аналіз крайніх форм анатомічної мінливості ЧМСН та суміжних структур на 120 препаратах 5-40-го тижнів ВУР. Загальна частота виявлення анатомічних варіантів і вад розвитку верхніх сечових шляхів складає 22 спостереження (18,33 %). Із них варіанти будови ниркових судин складають 13 (10,83 %), нефроптоз – 2 (1,67 %), підковоподібна нирка – 2 (1,67 %), подвоєння ниркових мисок та сечоводів – 3 (2,5 %), синдром Фрейлі – 1 (0,83 %), полікістоз – 1 (0,83 %). У чоловічої статі варіанти будови трапляються частіше – 63,64 % проти 36,36 % випадків у жіночої статі серед всіх виявлених.

Уперше виведені математичні функції, які описують динаміку змін морфометричних параметрів нирок, об'єму ЧМСН, передньо-заднього розміру ниркових мисок залежно від статі та віку об'єкта дослідження.

Уперше створені тривимірні комп'ютерні реконструкційні моделі, які відтворюють просторову будову ЧМСН та суміжних структур в динаміці ВУР, а також математичну модель МСС.

**Практичне значення одержаних результатів.** З'ясування морфометричних особливостей вікової динаміки формоутворення та розмірів ЧМСН плодів людини має вагоме практичне значення щодо встановлення критичних періодів розвитку сечової системи – часу можливого виникнення УВР та анатомічних варіантів. Виведені математичні функції морфометричних параметрів нирок та ЧМСН можуть слугувати алгоритмічними перемінними програмного забезпечення комп'ютеризованих приладів медичної діагностичної візуалізації для пренатального виявлення відхилень у розвитку сечової системи.

Створені тривимірні комп'ютерні реконструкції можуть слугувати демонстраційним матеріалом під час освітнього процесу, у тому числі під час дистанційних лекцій і практичних занять. Реконструкції органів заочеревинного простору також можуть бути основою для моделювання патологічних процесів, вікових синтопічних перетворень.

Матеріали дисертаційного дослідження впроваджені в освітньо-науковий процес на профільних морфологічних кафедрах і можуть бути використані для викладання лекцій, написання навчальних посібників з гістології, анатомії, клінічної анатомії, урології, нефрології.

**Матеріали дисертації впроваджені** та використовуються в науково-педагогічному процесі кафедр: нормальної та патологічної клінічної анатомії Одеського національного медичного університету (12.01.2021 р.); анатомії та патологічної фізіології Навчально-наукового центру «Інститут біології та медицини» Київського національного університету імені Тараса Шевченка (26.01.2021 р.); оперативної хірургії з топографічною анатомією Львівського національного медичного університету імені Данила Галицького (03.02.2021 р.); нормальної анатомії Львівського національного медичного університету імені Данила Галицького (26.01.2021 р.); анатомії людини Івано-Франківського національного медичного університету (25.01.2021 р.); оперативної хірургії та клінічної анатомії Вінницького національного медичного університету імені М.І. Пирогова (25.01.2021 р.); анатомії людини Терно-

пільського національного медичного університету імені І.Я. Горбачевського (05.01.2021 р.); анатомії людини Харківського національного медичного університету (24.02.2021 р.); анатомії людини, оперативної хірургії та топографічної анатомії Запорізького державного медичного університету (25.01.2021 р.); анатомії людини імені М.Г. Туркевича Буковинського державного медичного університету (10.02.2021 р.); анатомії, клінічної анатомії та оперативної хірургії Буковинського державного медичного університету (22.02.2021 р.).

**Особистий внесок здобувача.** Здобувачкою самостійно проведено опрацювання літературних джерел за темою дисертації, здійснено патентно-інформаційні пошуки на етапах планування та завершення дисертаційної роботи. Спільно з науковим керівником визначені тема, сформульовані мета та завдання дослідження. Дисертанткою здійснено забір, систематизація матеріалу, його антропо- та морфометрію. Досконало освоєні методи макро-, мікроскопічних досліджень і тривимірного реконструювання. Усі розділи дисертаційної роботи написані здобувачкою власноруч за консультативної допомоги наукового керівника. У наукових статтях, опублікованих у співавторстві, авторці належить фактичний матеріал, а її участь є визначальною.

**Апробація результатів дисертації.** Основні положення та результати роботи оприлюднені на: VII конгресі наукового товариства анатомів, гістологів, ембріологів, топографоанатомів України, 2-4 жовтня 2019 р., м. Одеса; науково-практичній конференції з міжнародною участю, приуроченої 75-річчю з дня заснування Вищого державного навчального закладу України «Буковинський державний медичний університет» «Актуальні проблеми морфології в теоретичній та практичній медицині», 24-25 жовтня 2019 р., м. Чернівці; VII Міжнародному медико-фармацевтичному конгресу студентів і молодих вчених ВІМСО, м. Чернівці, 2020 р.; 101-й підсумковій науковій конференції професорсько-викладацького персоналу Вищого державного навчального закладу України «Буковинський державний медичний університет» 10, 12, 17 лютого 2020 р., м. Чернівці; Всеукраїнській конференції з

міжнародною участю «Медико-біологічні аспекти та мультидисциплінарна інтеграція в концепції здоров'я людини» (з дистанційним під'єднанням навчальних закладів вищої освіти України за допомогою відеоконференц-зв'язку) 9–11 квітня 2020 р., м. Тернопіль; Всеукраїнській науково-практичній конференції з міжнародною участю «Сучасні проблеми морфології людини», 23–25 вересня 2020 р., м. Харків; International Scientific Conference «Actual issues of morphology» dedicated to the 75th anniversary of the founding of Nicolae Testemitanu State University of Medicine and Pharmacy of the Republic of Moldova, 30-31 October 2020, Chisinau, Republic of Moldova; науково-практичній конференції «Фундаментальні науки – практичній медицині: морфо-функціональні методи дослідження онтогенетичних перетворень, фізіологічних та метаболічних процесів, змодельованих патологічних станів, при захворюваннях внутрішніх органів (присвяченої 80-річчю з дня народження професора Шутки Б.В.)», 30 вересня – 2 жовтня 2020 р., м. Івано-Франківськ; Четвертій Всеукраїнській науково-практичній конференції з міжнародною участю «Теорія та практика сучасної морфології», 4-6 листопада 2020 р., м. Дніпро; П'ятій Всеукраїнській науково-практичній конференції з міжнародною участю «Теорія та практика сучасної морфології», 20-22 жовтня 2021 р., м. Дніпро; Шостій Всеукраїнській науково-практичній конференції з міжнародною участю «Теорія та практика сучасної морфології», 9-11 листопада 2022 р., м. Дніпро; II науково-практичній інтернет-конференції «Розвиток природничих наук як основа новітніх досягнень у медицині», 22 червня 2022 р., м. Чернівці.

**Публікації.** За результатами дисертації опубліковано 17 наукових праць, із них 5 статей у наукових фахових виданнях України (одна стаття у виданні, яке індексується у наукометричній базі Web of Science), 12 робіт опубліковано у матеріалах науково-практичних конференцій та конгресів.

**Структура і обсяг дисертації.** Дисертація викладена українською мовою на 229 сторінках (159 сторінок основного тексту) і складається із анотації, переліку умовних скорочень, вступу, огляду літератури, опису мате-

ріалів і методів дослідження, трьох розділів власних досліджень, аналізу та узагальнення результатів досліджень, висновків, списку використаних джерел і додатків. Список літератури включає 173 джерел, з них 31 – кирилицею та 142 – латиницею. Роботу ілюстровано 115 рисунками і 9 таблицями.



# РОЗДІЛ 1

## СУЧАСНІ ВІДОМОСТІ ПРО МОРФОГЕНЕЗ ТА ВАРІАНТНУ АНАТОМІЮ ЧАШЕЧКО-МИСКОВОЇ СИСТЕМИ НИРКИ (ОГЛЯД ЛІТЕРАТУРИ)

### 1.1. Особливості морфогенезу чашечко-мискової системи нирки в ранньому періоді онтогенезу людини

Аналіз сучасних наукових джерел, присвячених ембріогенезу верхніх сечових шляхів демонструє майже одноманітність опису ембріологічних екскреторних структур, виникнення яких передують появі закладок постійної нирки людини та ЧМСН [46-48]. Однак, дослідження ранніх стадій розвитку нирки не деталізують хронологічну послідовність змін упродовж ВУР [49-52]. Великі труднощі у зіставленні та порівнянні даних різних дослідників створює різні критерії періодизації пренатального розвитку людини, передусім на ранніх стадіях ембріогенезу, під час яких значні морфологічні перетворення відбуваються щодня.

Існує одностайна думка вчених-анатомів та ембріологів щодо місця виникнення закладки екскреторних органів людини: на 4-му тижні ВУР на межі дорзальної та вентральної частин мезодерми, у так званій проміжній мезодермі, відбувається закладка сечових каналців. Канальці розташовуються сегментарно і в цілому формують щільну поздовжню масу, яка називається нефрогенним тяжем, який простягається від шийних до крижових сегментів і є джерелом розвитку всіх трьох генерацій нирки [54, 55].

Але у термінах появи закладок нирок і ЧМСН у багатьох наукових джерелах є розбіжності. Деякі вчені вказують на те, що зачаток постійної нирки, сечовода та ЧМСН виникає на 6-му тижні ВУР [1, 56].

В ембріональному розвитку сечової системи відбувається повторення трьох стадій розвитку нирки, яких вона зазнає в процесі еволюції. У зародка людини послідовно відбувається закладка трьох генерацій нирки – перед-нирка (пронефрос), середня (мезонефрос) і остаточна нирка (метанефрос). У

процесі розвитку каналці переднирки швидко редукуються і замінюються каналцями первинної нирки. Нарешті формується остаточна нирка, а каналці мезонефросу зазнають дегенерації, за винятком тих, які дають початок каналцям над'яєчка [57].

У ссавців розрізняють загальний послідовний процес формування нирки, який бере початок з проміжної мезодерми – одного з ембріональних зародкових шарів, і включає появу трьох стадій розвитку нирок; про-, мезо-, та метанефрос. Про- та мезонефрос є перехідними структурами у ссавців, регресія яких дозволяє диференціювати метанефрос або «метанефричну нирку» від нирки дорослої людини [14, 58].

Першою стадією розвитку нирок є поява пронефроса разом із протокою, що з'являється приблизно на початку 3-го тижня ВУР людини. Він не функціональний, але важливий, тому що у міру регенерації протонефральної протоки каудальна частина залишається і потім стає протокою Вольфа. Одна з функцій протоки Вольфа полягає у стимулюванні розвитку мезонефросів. Як зазначає J.C. Seely [14], на початку 4-го тижня ВУР у зародка людини з'являється сім пар каналців переднирки, закладка яких відбувається на рівні шийних і верхніх грудних сомітів. Канальці відкриваються в загальну протоку, яка росте в каудальному напрямку і закінчується в клоаці. На проксимальних кінцях каналців є отвори, які відкриваються в ціломічну порожнину целома. Досить швидко відбувається зворотній розвиток пронефросу і до кінця 1-го місяця ВУР каналці зникають.

Мезонефрос є функціональною ниркою риб та амфібій, але не функціонує у дорослих ссавців. Зазвичай, під час ембріогенезу ссавців нефрони мезонефросу формуються, але пізніше регресують. Протока Вольфа продовжується, з'єднуючись з сечово-статевою пазухою. Остання у подальшому диференціюється в сечовий міхур. Під час періоду формування мезонефроса дивертикул протоки Вольфа перетворюється на сечовідну бруньку [14, 59, 60].

Первинна нирка у зародка людини розвивається інтенсивно і виконує екскреторну функцію. Джерелом утворення каналців мезонефросу є нефрогенний тяж. У ньому формуються сегментарно розташовані S-подібні звивисті ниркові каналці, які вступають у зв'язок з протокою переднирки. Відтепер остання носить назву мезонефральної (*ductus mesonephricus*) або протоки Вольфа [5].

Первинна нирка отримує численні сегментарні артеріальні гілки, які відходять від аорти. У середині мезонефроса кожна гілка утворює капілярний клубочок. Розширені проксимальні кінці каналців оточують клубочки й утворюють двошарову капсулу. З клубочка виходить артеріола й знову розпадається на капіляри, які оточують каналці первинної нирки. З цих капілярів утворюються виносні вени [61].

У міру регресії мезонефросу, метанефрос розвивається завдяки вrostання та розгалуження бруньки сечоводу у метанефрогенну мезенхіму, ініціюючи нефрогенез (утворення нефронів), тобто кожна гілка являє собою майбутній нефрон [59]. Крім того, дивертикул сечоводу відіграє важливу роль у контролі морфогенезу нирок, а також у визначенні кількості нефронів у нирках, а також є джерелом утворення збірних трубочок, ниркової миски та сечоводів [14].

Наприкінці другого місяця ВУР первинна нирка, тіло Вольфа, досягає свого максимального розвитку. У цей період вона являє собою видовжений орган, який розташований уздовж порожнини тіла зародка на його дорзальній стінці. Випинаючись у порожнину тіла, мезонефрос утворює парні поздовжні сечово-статеві складки (*plicae urogenitales*), що знаходяться по обидва боки від дорзальної брижі. У подальшому кожна сечово-статева складка розчленовується на складку мезонефроса, яка лежить латерально, і статеву складку, що розміщується медіально. Мезодерма останньої є джерелом утворення статевих залоз. Після утворення остаточної нирки середня нирка зазнає зворотного розвитку й розсмоктується. Проте її протока й частина каналців дають початок статевим органам [17, 59].

Постійна нирка утворюється каудальніше від первинної з двох зачатків:

1) шляхом випинання стінки протоки Вольфа утворюються сечовід, ниркові миски, ниркові чашечки, сосочкові проточки і збірні ниркові трубочки; 2) з метанефрогенної тканини утворюються каналці нефрону [60].

У людини пронефрос з'являється на стадії десяти сомітів на 22 день гестації (тобто через 22 дні після запліднення), що є морфологічно ідентичним до 9-го ембріонального дня у мишей. Спочатку, складом є невелика група нефротомів, що сегментарно конденсована з борознами та пухирцями між 2 та 6 сомітами. Нефротоми є нефункціональними, можливо є залишками протонефральної нирки нижніх ссавців. Пронефральна стадія є необхідною для подальшого розвитку нирок. Пронефральна протока, яка розвивається латеральніше проміжної мезодерми до ното хорди, каудально видовжується, щоб дістатися на 26 день до клоакальної стінки, а потім змінити назву на мезонефральну протоку Вольфа, як мезонефральний розвинений каналець. Нефротом та пронефрична частина протоки піддається інволюції та не може бути ідентифікована на 24-25 день вагітності. У 5-тижневих ембріонів в урогенітальній брижі можна диференціювати дегенеровані пронефричні трубочки та пронефрос. Пронефричні трубочки відкриваються в ціломічну порожнину. На цій стадії клубочки відсутні. На 8-му тижні ВУР ідентифікується диференціація ниркових тілець, проксимальних та дистальних звивистих ниркових трубочок та збірних каналців. На 12-му тижні ВУР мезонефральні компоненти не ідентифікуються. Відзначається прогресія у розвитку метанефричної нирки від центру до периферії, але відсутня кортико-медулярна диференціація структурно-функціональних компонентів. Внутрішнє диференціювання метанефрогенної тканини полягає в утворенні каналців нефрону. У цю тканину вростає ниркова артерія, при розгалуженні якої з'являються капілярні клубочки. Клубочки капілярів оточуються каналцями у вигляді двостінної капсули. Так формується ниркове тільце. У процесі росту ниркові каналці діляться на відділи й сполучаються із збірними нирковими трубочками, що ростуть із зачатків ниркових чашечок [46].

Зазначається, що на 16-му тижні ВУР у метанефросі помітна нефрогенна зона безпосередньо під капсулою. Глибше до нефрогенної зони деякі S-подібні трубчасті структури представлені стовпчастими клітинами із еозинофільною цитоплазмою і темно забарвленими овальними ядрами. Глибше до нефрогенної зони розвиваються ниркові тільця розповсюджені в паренхімі на різних стадіях розвитку [62].

На 17-й тиждень ВУР кіркова та мозкова речовина нирок починають диференціюватися. Щільність клубочків капілярів кіркової речовини більша ніж у мозковій речовині, розміри гломерул помітно збільшуються [63]. У мозковій речовині починають з'являтися непостійні трубчасті структури – збірні ниркові трубочки і товсті сегменти петлі Генле [62, 64]. Ідентифікуються розгалуження та диференціація збірних проток [46].

## **1.2. Топографо-анатомічні особливості чашечко-мискової системи нирки та її варіантна анатомія**

Дослідники описують зміну положення метанефроса, а отже і зачатка ЧМСН упродовж пренатального періоду розвитку людини. Метанефрогенна тканина, з якої формується постійна нирка, розміщується в каудальному відділі зародка, який розвивається. Отже, закладка метанефросу відбувається в тазовій порожнині, яка формується. У процесі подальшого розвитку нирка зміщується в краніальному напрямку (*ascensus renis*). Швидкий ріст каудальної частини тіла, а також зростаюча сила зачатка сечоводу, призводять до того, що нирки переміщуються з порожнини тазакраніально до поперекової ділянки. На час народження нирки знаходяться на рівні перших поперекових хребців. Крім того, кожна нирка повертається навколо своєї осі так, що її бічна поверхня стає передньою, а присередня – задньою. При цьому ворота нирки, які спочатку обернені вентрально, повертаються присередньо [65].

Існують різні думки вчених щодо чинників процесу міграції нирок. Як тільки нирки піднімаються з тазу до їх постійного місця розташування – у верхній поперековий відділ, вони вступають в апозицію з наднирковими

залозами, які розвиваються *in situ*. Під час краніальної міграції нирки обертаються медіально, так що ворота нирки, які були попереду, спрямовуються присередньо. Сегментарні судини, що кровопостачають нирку, з'являються краніально та втрачаються каудально протягом підйому [4].

Постійна нирка являє собою парний залозистий екскреторний орган, який виробляє та виділяє сечу. Вона має бобоподібну форму і розміри 3x6x12 см. Маса її у дорослої людини становить 120-200 г, а у новонароджених маса лівої нирки 13-15 г, правої – 11-12 г. Нирки розташовані в поперековій ділянці задньої стінки живота заочеревиною (екстраперитонеально). У новонароджених і дітей раннього віку нирки зберігають досить виражену частковість, яка зникає до 2-4 років життя. Нирки у дітей відносно більші за об'ємом і масою, ніж у дорослих, їх маса становить 1/100 маси тіла, тоді як у дорослих – 1/200-1/230 маси тіла. У новонароджених форма нирок майже округла. Довжина їх не перебільшує висоти тіл чотирьох поперекових хребців. Права нирка більша від лівої. Ширина нирок у дітей першого року життя становить 65 % їх довжини. Із віком ріст нирок в довжину відбувається швидше, ніж у ширину, і тому у дітей старшого віку ширина нирок становить близько 50 % довжини органа, а у дорослих – 30-35 %. Скелетотопічно нирки знаходяться на рівні XII грудного – I і II поперекових хребців. Права нирка розташована на 1,0-1,5 см нижче від лівої. Верхні кінці нирок доходять до рівня XI ребра. XII ребро перетинає ліву нирку посередині (у ділянці воріт), праву – на межі верхньої третини з середньою. Нижній кінець нирки знаходиться на 3-5 см вище гребеня клубової кістки. Поздовжні осі нирок спрямовані косо зверху вниз і латерально, тому верхні їх кінці наближені один до одного, а нижні – віддалені [5].

У новонароджених і дітей раннього віку зв'язки недостатньо розвинені, що зумовлює їх більшу фізіологічну рухливість. Нирка становить висоту тіла одного поперекового хребця і в середньому дорівнює 1-2 см. У дітей перших років життя нирки можуть бути доступні для пальпації завдяки підвищеній їх

рухливості і більш низькому розташуванню. Формування механізмів фіксації закінчується тільки в 5, іноді – у 8 років [66, 67].

Передню поверхню нирок покривають такі структури: приниркова жирова тканина, фасція Герота, задня частина пристінкової очеревини. Передня поверхня правої нирки межує з правою наднирковою залозою, печінкою, низхідною частиною дванадцятипалої кишки, нижньою порожнистою веною, сечоводом, висхідною ободовою товстою кишки, печінковим згином ободової кишки. Передня поверхня лівої нирки межує з лівою наднирковою залозою, підшлунковою залозою, судинами селезінки, шлунком, селезінкою, дванадцятипало-порожньокишковим згином, зв'язкою Трейца, нижніми брижовими венами, низхідною ободовою кишкою, селезінковим згином ободової кишки, петлями порожньої кишки.

Задні поверхні нирок межують із відповідним великим поперековим м'язом, поперечним м'язом живота, квадратним м'язом поперека, ніжками поперекової частини діафрагми, підребровим нервом, клубово-підчеревним і клубово-пахвинним нервами, підребровими судинами, грудо-поперековою фасцією, поперечною фасцією живота, принирковою жировою тканиною, XI та XII ребрами, плеврою, задньою поверхнею фасції Герота, присередньою та бічною дугоподібними зв'язками. Задня поверхня правої нирки межує з XII ребром своїм верхнім кінцем, який простягається вгору до XI міжребрового простору, а задня поверхня лівої нирки межує з XI та XII ребрами. Бічним краєм нирка межує із принирковою жировою тканиною, фасцією Герота. Присередній край обох нирок представлений вертикальною щілиною – воротами. Ниркові артерії та нерви входять через ворота органа, а вени, лімфатичні судини та проксимальна частина сечовода виходять. Ворота увігнуті та продовжуються вглиб паренхіми, спускаючись до присереднього краю нирки – до ниркової пазухи. Ця заглибина покриває ниркову капсулу, яка також огортає ниркові судини і ниркову миску [66-68].

У межах ниркової пазухи знаходиться ниркова миска воронкоподібної форми, і яка сформована розширеною проксимальною частиною сечовода і

з'єднанням великих ниркових чашечок. Це можна розглядати як мискову частину нирки або як частину сечовода. Роздвоєння або трифуркація ниркової миски всередині ниркової пазухи формує дві або три великі ниркові чашечки. Кожна велика ниркова чашечка ділиться на 7-14 малих ниркових чашечок, куди входять збірні ниркові трубочки (близько 500) [66].

Кровопостачання нирки здійснюється парними (правою та лівою) нирковими артеріями, які відходять від бічної стінки аорти трохи нижче початку верхньої брижової артерії на рівні міжхребцевого диска між I і II поперековими хребцями. Однак відходження довшої правої ниркової артерії є більш дорзальним, порівняно з лівою. Рідко права ниркова артерія бере свій початок від задньої стінки і проходить позаду нижньої порожнистої вени, щоб досягти правої нирки [69].

Кожна ниркова артерія біля воріт нирки ділиться на передній і задній відділи по відношенню до ниркової миски. Крім того, п'ять гілок кожної ниркової артерії беруть участь у формуванні п'яти ниркових сегментів: 1 – верхнього, 2 – нижнього переднього, 3 – нижнього заднього, 4 – нижнього, 5 – заднього. Задня сегментарна артерія зазвичай є першою гілкою основної ниркової артерії, і проходить позаду ниркової миски. Верхня сегментарна артерія зазвичай дуже коротка, але постачає передню та задню поверхню верхнього сегмента. Задня гілка ниркової артерії, яка постачає задній сегмент нирки, проходить уздовж задньої поверхні ниркової миски, а потім ділиться на менші гілки, що проходять між чашечками [5].

Сегментарні артерії віддають міжчасткові артерії, які розташовані між пірамідами. На межі кіркової і мозкової речовин нирки міжчасткові артерії віддають дугоподібні артерії. Останні розгалужуються на гілки, які йдуть в кіркову речовину нирки. Вони розташовані радіально, спрямовані до поверхні нирки і називаються міжчасточковими. Ці артерії на своєму шляху віддають короткі приносні клубочкові артеріоли, кожна з яких утворює клубочки тілець нирки. Із капілярів клубочка виходить виносна клубочкова артеріола, яка знову розсипається на капілярну сітку навколо каналців.



Діаметр виносних клубочкових артеріол менший від приносних. Таким чином у нирці є дві капілярні сітки – клубочкова і канальцева [5, 70].

Приблизно 25 % нирок мають від двох до чотирьох артерій. Додаткові ниркові артерії зазвичай виникають з аорти; вони можуть бути верхніми або нижніми головними нирковими артеріями, або можуть бути кінцевими артеріями. Додаткові ниркові артерії зазвичай прямують до верхнього або нижнього кінців нирки. Додаткова нижня ниркова артерія може йти попереду сечовода, іноді стискаючи його і викликаючи гідронефроз. Права нижня додаткова ниркова артерія може перетинати спереду як сечовід, так і нижню порожнисту вену. Додаткові ниркові артерії вдвічі поширеніші за додаткові ниркові вени [70-72].

Венозний відтік нирки здійснюється кількома венами, які разом формують ниркову вену. Ліва ниркова вена довша за праву. Вона отримує кров від лівої надниркової залози, лівої гонади та стінки тіла, включаючи діафрагму. Зазвичай одна або дві поперекові вени входять в задню стінку лівої ниркової вени. Також вени є внутрішньо з'єднаними одна з одною [69].

ЧМСН може варіювати залежно від форми та кількості великих ниркових чашечок та кута сечовода. Розрізняють трикутну або тричашечкову (40 %), багаточашечкову (30 %), двочашечкову (20 %) та інші незвичайні форми [68].

Багаточашечкова форма ниркової миски відзначається кількістю великих ниркових чашечок більше трьох, вони безпосередньо відкриваються в ниркову миску. Ниркова миска є найбільшою з варіацій, не відокремлюються ні передні ні задні відділи середніх ниркових чашечок. Лійка малих ниркових чашечок настільки коротка, що відкривається напряму в миску [39].

При трикутній формі ниркової миски (40 %) малі ниркові чашечки зливаються та утворюють великі ниркові чашечки. Наявні 3 великі чашечки: верхня, середня та нижня, які об'єднуються та відкриваються під кутом у ниркову миску. У разі лікування ниркових каменів нижня ниркова чашечка знаходиться у більшій небезпеці, тому що кут між нижньою нирковою

чашечкою та нирковою мискою більше вигнутий, що спричиняє труднощі з видаленням каменя та стає небезпечним для пацієнта. Ниркова миска середніх розмірів, а лійка довша [73, 74].

Двочашкова ниркова миска (20 %) має дві великі ниркові чашечки, одна від верхнього, одна від нижнього полюсів, тому верхня і нижня ділянка нирки дрениється через відповідні ниркові чашечки, тоді як середня зона залежить від впадіння або у верхню, або нижню велику ниркову чашечку. Лійка малої ниркової чашечки трохи довша. Залежно від довжини лійки ниркової миски розрізняють: 1. Класичну Y-подібну форму (ампульна форма): є дві великі ниркові чашечки – верхня та нижня, як дзеркальне відображення одна одної. Кожна велика ниркова чашечка має 4-5 малих ниркових чашечок, і обидві великі ниркові чашечки дрениують відповідну зону нирки, а середня ділянка дрениється верхньою або середньою нирковою чашечкою. 2. Асиметричний тип (деревоподібна форма): спостерігаються дві різні великі ниркові чашечки – верхня та нижня. Одна з них є довшою і домінуючою за іншу. Середня зона дрениється домінантною чашечкою [39].

Варіанти будови ЧМСН та УВР нирок є численними і дуже поширеними, але збиральна система є різною в кожній людині [41]. S. Patel et al. [39] спостерігали та вивчали препарати ЧМСН людини, класифікували залежно від кількості великих ниркових чашечок. Вони визначили такі типи: 1) двочашечковий тип – це дві великі ниркові чашечки, малі ниркові чашечки відкриваються у великі, а останні – у ниркову миску; 2) тричашечковий тип – наявні три великі ниркові чашечки; 3) багаточашечковий тип – спостерігається більше трьох ниркових чашечок; 4) ампульна ниркова миска – великі ниркові чашечки відсутні. За їх даними, найбільш поширеною формою є двочашечкова 29 (58 %), тоді тричашечкова 10 (20 %), багаточашечкова 9 (18 %), інші групи (коли відсутні великі ниркові чашечки) становлять 2 (4 %).

Як зазначають M. Peter et al. [75], будова ЧМСН відзначається значною варіабельністю, тому рентгенологічно важко відрізнити нормальне зображення збиральної системи нирки від патологічної. Ниркові миски в ранньому

і молодшому дитячому віці мають ознаки недорозвиненості та відрізняються відносно більшою шириною, орієнтовані вперед, мають ампульну форму. У новонароджених ниркові миски мають трикутну або півмісяцеву форму, розташовані внутрішньонирково. У дітей старшого віку вони бувають квадратної, овальної і кулеподібної форми. У 5-7-річному віці ЧМСН набуває зрілого вигляду.

K.R. Gandhi et al. [73] пропонують у повсякденній практичній діяльності користуватися наступною класифікацією видів ЧМСН: 1) внутрішньонирковий тип, що характеризується малим розміром ниркової миски переважно трикутної форми, повністю розташованої всередині ниркової пазухи; 2) змішаний тип, коли більша частина ниркової миски розташована всередині ниркової пазухи, а менша – за її межами; 3) позанирковий тип – ниркова миска великих розмірів, кулеподібної форми, розташована за межами ниркової пазухи або частково прикрита передньою паренхіматозною губою нирки. У більшості дітей ЧМСН в процесі росту трансформується в позанирковий тип, проходячи через змішану форму. Об'єм ниркової миски визначається типом її будови і віком дитини. У новонароджених об'єм миски складає 0,5-1,0 см<sup>3</sup>. У наступні три роки ниркова миска збільшується в середньому на 1 см<sup>3</sup>, а в 11-15 років досягає 6-8 см<sup>3</sup>.

### **1.3. Морфо-функціональні особливості чашечко-мискової системи нирки.**

У постнатальному періоді онтогенезу людини нефрони зберігають ознаки морфологічної незрілості. Зокрема, клубочки капілярів на момент народження не повністю диференційовані і мають малий діаметр – 85 мкм, тоді як у дорослих – 200 мкм. Епітелій клубочка капілярів не плоский, як у дорослих, а циліндричний. Ниркові каналці відносно малої довжини і ширини. Мозкова речовина нирки (*medulla renalis*) складається з 15-20 ниркових пірамід, які мають опуклу основу, спрямовану назовні [5].

Кіркові часточки нирки (ділянки кіркової речовини, які обмежені суміжними міжчасточковими артеріями), складаються з променистої частини, яка з усіх боків оточена лабіринтом кіркової речовини. У променистій частині кіркової часточки проходять прямі частини каналців нефрона й збірні ниркові трубочки, а у лабіринті знаходяться ниркові тільця та звивисті частини проксимального та дистального відділів ниркових каналців нефрона. Збірні ниркові трубочки, з'єднуючись між собою, спрямовуються в мозкову речовину нирки та утворюють сосочкові трубочки (*ductuli papillares*). Вони відкриваються в малі ниркові чашечки отворами, що знаходяться на сосочках пірамід. Малі ниркові чашечки (*calyces renales minores*) охоплюють сосочки ниркової піраміди. Вони оточують один, рідше 2-3 сосочки (всього 6-7 малих ниркових чашечок). Сосочки значно виступають у просвіт малих ниркових чашечок, тому між сосочками і стінкою ниркової чашечки утворюється щілиноподібний простір. Великі ниркові чашечки утворюються злиттям малих ниркових чашечок. Найчастіше останніх буває три – верхня, середня і нижня, які, з'єднуючись, утворюють ниркову миску, яка в ділянці воріт нирки знаходиться позаду кровоносних судин [5, 38, 41].

У стінках малих і великих ниркових чашечок, а також у нирковій мисці колові гладкі м'язові волокна утворюють щось схоже на м'язи-стискачі. Такі м'язи-стискачі знаходяться у місці переході малих ниркових чашечок у великі, а також і в ділянці виходу з ниркової миски. М'язи форнікального апарату нирки впливають на просуванні сечі по нирковим чашечках і мисці, перешкоджають зворотньому току сечі. При патологічних змінах у стінках ниркових чашечок і мисці можуть виникати застійні явища [76].

#### **1.4. Морфологічні передумови виникнення варіантів будови та уроджених вад чашечко-мискової системи нирки**

УВР та ЧМСН можуть виникати спонтанно у зв'язку з генетичними розладами, або ж можуть бути спровокованими та набутими. Ниркові аномалії є гетерогенною групою розладів, які включають, але не обмежу-

ються, агенезією, гіпоплазією, дисплазією, ектопією, злитими або кістозними нирками. УВР сечових шляхів людини входять до числа найбільш поширених уроджених дефектів, становлять від 20 до 50 % у дітей з хронічними захворюваннями нирок або аномаліями розвитку у новонароджених [10-12, 30, 77, 78].

Багато аномалій нирок пов'язані з конкретними генними мутаціями, що асоційовані з дефектами органогенезу. Навіть невеликі УВР можуть мати серйозні наслідки. Наприклад, позиціонування або розгалуження дефектів сечовідної бруньки, неправильна генна експресія можуть призвести до УВР ЧМСН, які призводять до рефлюксу, обструкції та гідронефрозу у дітей [79, 80]. Існує багато генетично змінених моделей гризунів, які були розроблені для вивчення аномалій після делеції певних генів [14].

Сечова система, як і інші основні органи, має «чутливі вікна впливу». Широкий спектр хімічних речовин, лікарських засобів у критичні періоди ВУР можуть призводити до виникнення УВР, нефротоксичності або функціональних дефектів залежно від моменту впливу [79, 81]. Розвиток нирок у людей, які страждають від поганого стану внутрішньоматкових судин матері, недоїдання, хвороб, стресу або бідності, як показано призводить до ниркового дефіциту, який в подальшому стає причиною захворювання, що виявляється вже у дорослому житті. Цікавим є дослідження людини, яке продемонструвало прямий зв'язок зниженої кількості нефронів (їх дефіцит) з гіпертензією у дорослих.

Формування нирок і сечоводів з різних закладок ембріональної тканини може зумовити появу анатомічних аномалій кількості нирок і сечоводів. Так, відсутність розвитку сечовідної бруньки з протокою Вольфа призводить до агенезії, тобто відсутності нирки з одного або двох боків разом з зачатком сечоводу [82, 83]. У випадках відсутності нефротомів з боку зачатка сечоводу, виникає аплазія, тобто відсутність нирки, але при наявності сечоводу. Під час вагітності під впливом несприятливих (тератогенних) факторів, наприклад на 7-му тижні ВУР може спостерігатися утворення

більш ніж однієї сечової бруньки, що призводить до подвоєння ниркових мисок або подвоєння нирок [12, 54, 84].

Аномалії кількості (подвоєна і потроєна нирка) виникають внаслідок передчасного розгалуження зачатка сечовода, тобто до його сполучення з метанефрогенною тканиною, що відповідно призводить до подвоєння МСС. У клінічній практиці відомі також випадки потроєння сечоводів і навіть чотирикратне збільшення їх кількості. У випадку неповного подвоєння МСС мова йде про дві ниркові миски, продовженням яких є два сечоводи, що сполучаються в один спільний стовбур [13, 76, 79].

Оскільки постійні нирки закладаються і формуються в каудальній частині тіла зародка, то при порушенні процесу підйому нирок з порожнини таза можливі аномалії розміщення (дистопії) і форми органа. Трапляється, наприклад, грудна, поперекова, перехресна, клубова, тазова дистопія нирок [85]. Нерідко в процесі міграції нирок виникає їх зрощення і при цьому утворюється підковоподібна, галетоподібна нирка або L- чи S-подібна нирки, які з'єднані своїми нижніми кінцями або бічними поверхнями [5, 86-91].

Аномалії синтопії нирок проявляються зрощенням обох органів: а) симетричне – підковоподібна або галетоподібна нирка; б) асиметричне – L- та S-подібна нирка. Підковоподібна нирка формується внаслідок збільшення об'єму метанефрогенної тканини, зміщуються пупкові артерії та сечоводи, а постійні нирки зливаються між собою нижніми кінцями. Виникає підковоподібна нирка під час її краніального переміщення вздовж «артеріальної вилки», утвореної пупковими артеріями. Ці судини сприяють зближенню нирок між собою так, що вони можуть зростися своїми нижніми кінцями. Підковоподібна нирка розташовується на рівні поперекових хребців, оскільки її переміщенню перешкоджає корінь нижньої брижової артерії. Виникає ця УВР відносно рано – у ембріонів 7,0-13,0 мм довжини [76, 88, 92, 93].

Упродовж ВУР нирки не тільки піднімаються до свого остаточного положення, але й роблять поворот навколо своєї поздовжньої осі. Під впливом різних причин, напевно, тих же, що зумовлюють неповний підйом

нирок, порушується їх ротація. При цій аномалії ниркові миска і ворота зазвичай спрямовані вентрально. Але при надмірній ротації ниркова миска може розташовуватись позаду або вздовж бічного краю нирки [5].

Порушення сполучення в процесі ембріогенезу секреторної та видільної систем нирок, які формуються з різних закладок, може призвести до аномалій гістологічної будови нирок. Так, при несвоєчасному і неправильному з'єднанні нефронів та канальців з апаратом нирок, зокрема зі збірними трубочками, спостерігається полікістоз нирок. При цьому сеча, яка утворюється в клубочках і проксимальних відділах нефрона, накопичується в дистальних канальцях, що призводить до розширення дистальних канальців і формування з них багатьох кіст [76, 78].

До аномалій внутрішньої будови нирок відносяться: агенезія, гіпоплазія та полікістозна дисплазія, які зумовлені різноманітними порушеннями розвитку метанефрогенного зачатка. Морфологічними ознаками ниркових дисплазій є об'єднання примітивних проток, канальців, клубочків, кіст та незрілої мезенхіми. Генез ниркових дисплазій найбільш вдало розкриває теорія дисбалансу, згідно якій унаслідок порушення індуктивних механізмів між сечовідним відростком та метанефрогенною тканиною виникають різноманітні форми порушення морфогенезу нирок [14, 78, 94].

Відсутність розвитку ростка сечовода з Вольфової протоки призводить до агенезії, тобто відсутності нирки з одного або двох боків разом із сечоводом. У випадках, коли нефротомі з боку зачатка сечовода відсутні, виникає аплазія, тобто відсутність нирки, але при наявності сечоводу. Агенезія нирок виникає внаслідок відсутності одного з компонентів, необхідних для розвитку сечової системи. Ця УВР пов'язана або з тим, що метанефричні дивертикули не досягають метанефрогенної тканини або дегенерують закладки метанефроса. Гіпоплазія нирки може бути зумовлена первинним порушенням галуження метанефричного дивертикула зі зменшенням числа його галужень [82].

До УВР структури ЧМСН відносяться мегаколікс та полімегаколікс. Мегаколікс – це різновид чашково-медулярної аномалії у вигляді недорозвинутості ниркових пірамід, кулеподібного розширення проксимальної частини малої ниркової чашечки. При полімегаколіксі аналогічні зміни поширюються на декілька пірамід і малих ниркових чашечок. Проте аномалія ниркових пірамід Мальпігія важливий, але не єдиний компонент генезу полімегаколіксу. Про це свідчить не тільки розширення малих ниркових чашечок, але й значне збільшення їх кількості (до 10-20). Ці аномалії характеризуються незмінними розмірами нирки, відсутністю уростазу, розширенням ниркової миски і сечоводів [5, 12].

Уроджений гідронефроз є найчастішою УВР сечових шляхів у дітей і характеризується наявністю обструкції МСС, різним ступенем недорозвинення паренхіми і зниженням функції нирки [85]. У пренатальному періоді в основі розвитку гідронефротичної трансформації лежать два патологічні процеси – підвищення внутрішньомискового тиску внаслідок обструкції МСС і неправильне формування структурно-клітинних елементів нефрона [35, 96]. За своєю анатомічною будовою уроджені звуження МСС доволі різноманітні. Найчастіше трапляються звуження білямискового відділу сечовода. При огляді чітко видно, що сечовід у ділянці виходу з ниркової миски різко звужений на 1,0-3,0 см. Непоодинокі випадки, коли ділянка звуження сечовода сягає 5,0-6,0 см. Зовнішній діаметр сечовода в ділянці звуження становить 0,2-0,3 см. Зазвичай звужена частина сечовода обгорнута рудиментарними перетинками і сіткою дрібних венозних і артеріальних судин, які додатково деформують звужену частину сечовода, фіксують її до ниркової миски. Досить часто трапляється високе відходження сечовода від ниркової миски. При цьому звужена частина сечовода фіксована перетинками до стінки ниркової миски, створюючи таким чином своєрідну шпору. Відносно часто трапляється додаткова артеріальна судина, яка васкуляризує нижній сегмент нирки, деякою мірою стискаючи МСС. Обструкція в ділянці МСС викликає підвищення внутрішньомискового тиску, що призводить до



прогресуючого погіршення функції диспластично зміненої паренхіми нирки і її гемодинаміки [45].

Уроджені зміни ниркових судин спостерігаються разом з аномаліями нирок (диспластична, подвоєна, підковоподібна нирка, полікістозні нирки тощо). Частою причиною виникнення різних видів судинної патології є зберігання ембріонального кровопостачання нирки [97-100].

Серед аномалій кількості і положення ниркових артерій найчастіше трапляється додаткова ниркова артерія [101, 102], яка має менший діаметр і прямує до верхнього чи нижнього сегменту нирки. Джерелом додаткової ниркової артерії може бути: черевна частина аорти або стовбур ниркової, надниркової, загальної клубової артерій. Додаткових ниркових артерій може бути шість і більше [103-106]. Вони є однією із головних причин порушення уродинаміки і розвитку гідронефроза [70-72, 107, 108]. Основною клінічною ознакою додаткової судини нижнього полюсу нирки є больовий синдром різної інтенсивності (напад ниркової кольки), ускладнений пієлонефритом [109].

Порушення евакуації з верхньої великої ниркової чашечки, зумовлене стисненням її шийки внутрішньонирковою артерією, вперше описано E. Fraley у 1966 році. При цьому не кожне розширення верхньої великої ниркової чашечки, зумовлене стисненням її шийки внутрішньонирковою артерією, може бути віднесене до синдрому Фрейлі. Про його існування можна говорити лише в тому випадку, коли розширення верхньої великої ниркової чашечки супроводжується болем у відповідному боці поперекової ділянки, змінами у складі сечі або іншими ускладненнями (наявність каменя, артеріальна гіпертензія). Зміни верхньої великої ниркової чашечки при синдромі Фрейлі вторинні та зумовлені ретенцією сечі. Причиною виникнення УВР є «неузгодженість» процесів формування двох різних структур – ЧМСН і внутрішньониркової судинної системи [110, 111].

Аналіз сучасних наукових джерел дозволив систематизувати та узагальнити основні суперечливі питання щодо особливостей морфогенезу

ЧМСН та верхніх сечових шляхів, а також визначити основні завдання дослідження, які б дозволили уточнити існуючі погляди та дати нове вирішення важливих теоретичних питань стосовно розвитку, будови та топографічних перетворень ЧМСН людини. Отже, на даний момент невирішеними та суперечливими питаннями пренатальної морфології ЧМСН є:

1. Уточнення джерел та часу закладки, хронологічної послідовності структурних та топографічних перетворень ЧМСН людини.

2. З'ясування морфологічних передумов виникнення варіантів будови та УВР ЧМСН людини.

3. Визначення динаміки морфометричних показників, синтопічних змін і морфо-функціональних перетворень ЧМСН упродовж раннього періоду онтогенезу.

## РОЗДІЛ 2

### МАТЕРІАЛ І МЕТОДИ ДОСЛІДЖЕННЯ

#### 2.1. Матеріал дослідження

Матеріалом для дослідження слугували препарати 30 зародків, 30 передплодів та 60 плодів людини, який досліджувався безпосередньо в комунальній медичній установі «Чернівецьке патологоанатомічне бюро» згідно договору про співпрацю. Окремі серії гістологічних зрізів зародків і передплодів, а також препарати плодів людини використані з колекції кафедри гістології, цитології та ембріології Буковинського державного медичного університету, матеріал яких був отриманий у період до 2006 року згідно діючого на той час законодавству.

Віковий і кількісний склад об'єктів дослідження із зазначенням застосованих методів дослідження представлений у таблиці 2.1.

Дослідження виконані з дотриманням основних положень Ухвали Першого національного конгресу з біоетики «Загальні етичні принципи експериментів на тваринах» (2001 р.), ІСН GCP (1996 р.), Конвенції Ради Європи про права людини та біомедицину (від 04.04.1997 р.) та про охорону хребетних тварин, що використовують в експериментах та інших наукових цілях (від 18.03.1986 р.), Гельсінської декларації Всесвітньої медичної асоціації про етичні принципи проведення наукових медичних досліджень за участю людини (1964-2008 рр.), директиви ЄЕС №609 (від 24.11.1986 р.), наказів МОЗ України № 690 від 23.09.2009 р., №944 від 14.12.2009 р., № 616 від 03.08.2012 р. Комісією з питань біомедичної етики Буковинського державного медичного університету (протокол № 6 від 16.03.2023 р.) не виявлено порушень морально-правових норм при проведенні науково-дослідної роботи.

Періоди пренатального розвитку систематизовані згідно класифікації Г.А. Шмідта (1955) та з урахуванням Інструкції з визначення критеріїв перинатального періоду, живонародженості та мертвонародженості, затверд-

женої Наказом МОЗ України № 179 від 29 березня 2006 р. Вік об'єктів визначали за зведеними таблицями, Б.П. Хватова, Ю.Н. Шаповалова [112] на підставі вимірювання тім'яно-куприкової довжини (ТКД).

Таблиця 2.1

## Віковий і кількісний склад об'єктів дослідження

Періоди пренатального розвитку	Вік		ТКД, мм	Методи дослідження				Всього об'єктів	
	тижні	місяці		Макро-скопичні	Мікро-скопичні	Рентгено-логічні	Реконструювання		
Зародковий	3	1	3,2-3,6	–	3		1	3	30
	4		4,0-5,5	–	3	–	2	6	
	5	2	6,0-8,5	–	11	–	2	11	
	6		9,0-13,5	–	10	–	2	10	
Перед-плодовий	7	2	14,0-20,0	–	6	–	1	6	30
	8		21,0-30,0	–	4	–	2	4	
	9	3	31,0-41,0	–	5	–	1	5	
	10		42,0-53,0	–	5	–	2	5	
	11		54,0-66,0	–	5	–	2	5	
	12		67,0-80,0	–	5	–	1	5	
Плодовий	13-16	4	81,0-135,0	8	3	6	6	8	60
	17-20	5	136,0-185,0	9	4	5	5	9	
	21-24	6	186,0-230,0	9	5	4	4	9	
	25-28	7	231,0-270,0	9	4	5	5	9	
	29-32	8	271,0-310,0	9	3	6	6	9	
	33-36	9	311,0-345,0	8	4	4	4	8	
	37-40	10	346,0-375,0	8	3	5	5	8	
Всього				60	79	35	35	120	

Під час огляду та антропометрії свіжого матеріалу визначали наявність можливих зовнішніх ознак УВР та анатомічних варіантів будови. Плоди з вадами розвитку сечової системи вивчались, але не залучались до морфометрії і статистичного аналізу.

Антропометрію застосовували для визначення періоду ВУР. Для уточнення віку зародків та передплідів користувались описом стадій Карнегі пренатальних періодів розвитку людини [113, 114]. Зародки, передпліди та органоконспекти плодів фіксували в 10 % розчині нейтрального формаліну упродовж трьох тижнів. Фіксацію цілих плодів здійснювали після ін'єкції кровоносних судин рентген-контрастними сумішами з барвниками. Препарати між етапами дослідження зберігали в 5 % розчині формаліну.

## **2.2. Методи морфологічного дослідження.**

Дослідження особливостей раннього морфогенезу та становлення будови і топографії структур сечової системи і, зокрема, ЧМСН у динаміці пренатального періоду онтогенезу, з'ясування варіантної анатомії, критичних періодів розвитку та хронології структурних змін потребують застосування відповідного сучасного комплексу методів морфологічного дослідження.

Для з'ясування анатомічних особливостей ЧМСН людини у віковій послідовності її пренатального розвитку – від закладки і до формування основних рис дефінітивної будови та топографії – вагомого значення набувають раціональні методологічні підходи та дизайн дослідження, наукова репрезентативність зіставлення класичних методів із новітніми методами медичної діагностичної візуалізації [115]. Специфіка ембріологічних досліджень передбачає використання матеріалу різних вікових періодів пренатального розвитку людини, а отже і різних його розмірів – від мікроскопічних до макроскопічних. Для отримання вірогідних морфометричних даних необхідно застосовувати принципово подібні методики як на препаратах зародків, так і плодів. Саме тому дизайн нашого дослідження (рис. 2.1) передбачав застосування методів томографії: як «реальної», що передбачає виготовлення та оцифрування гістологічних та топографо-анатомічних послідовних серійних зрізів зародків, частин тіла передплідів та органоконспектів плодів, так і «віртуальної» – комп'ютерної томографії. Кінцевим результатом застосування обох методів є тривимірна комп'ютерна реконструкція цифрових зображень з можливістю подальшої ефективної цифрової морфометрії.

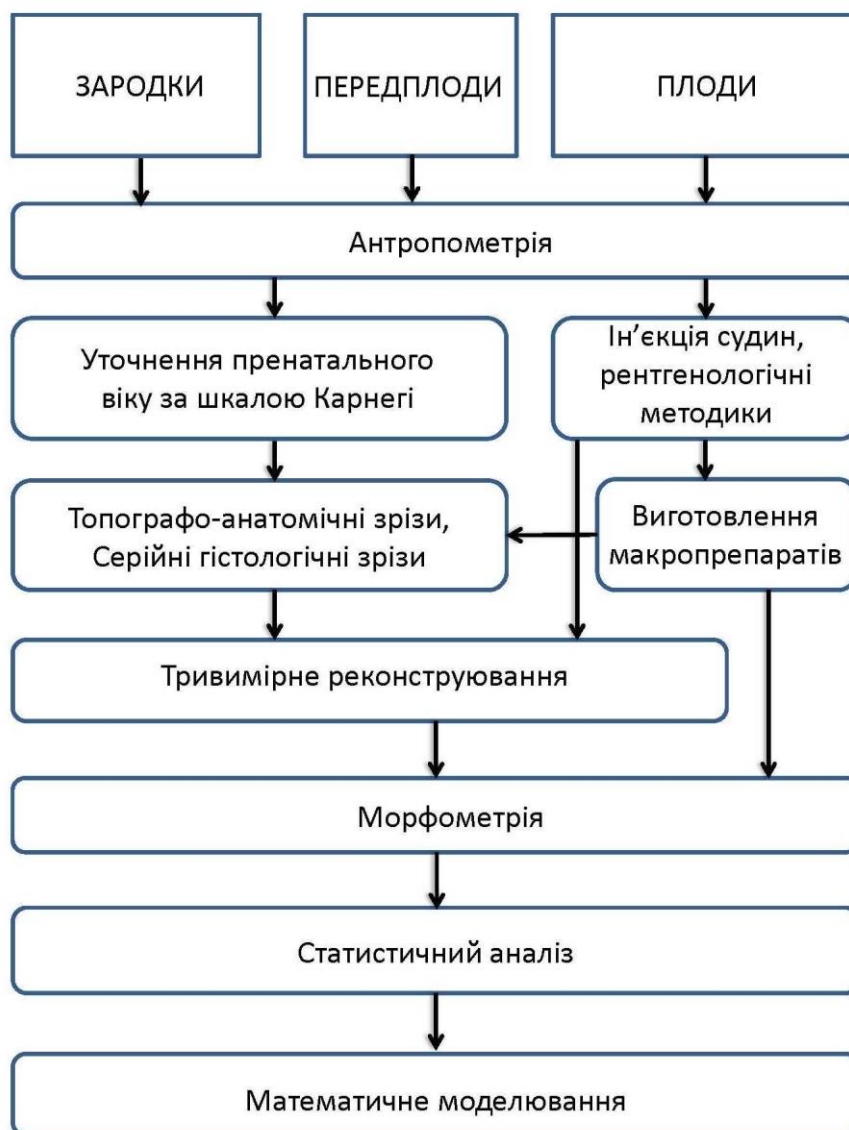


Рис. 2.1. Структурна схема застосованих методів дослідження.

Виконання етапів морфологічного дослідження у певній раціональній послідовності забезпечує не тільки високу вірогідність і статистичну цінність отриманих результатів, але й раціональне використання матеріалу.

**2.2.1. Соматоскопія та антропометрія.** Першим етапом морфологічного дослідження є огляд з метою виявлення можливих УВР та антропометрія для визначення віку об'єкта. Поздовжні розміри вимірювали за допомогою сантиметрової стрічки; поперечні розміри – за допомогою штангельного циркуля.

**2.2.2. Ін'єкція судин.** Ін'єкцію судин здійснювали на нефіксованих трупах плодів для ідентифікації дрібних артерій та вен під час подальших макроскопічного, мікроскопічного, рентгенологічного досліджень та тривимірного комп'ютерного реконструювання [116]. Ін'єкцію артеріального русла проводили через катетер, уведений у грудну аорту з боку лівої плевральної порожнини через задньобічний доступ у VI міжребровому просторі. Ін'єкцію венозної системи здійснювали через катетер, уведений у пупкову вену. Після введення рентгенконтрастних та поліхромних сумішей плоди фіксували у 10 % нейтральному формаліні.

**2.2.3. Рентгенологічні методики.** Для вивчення особливостей скелетотопії, кровопостачання та синтопії нирки та ЧМСН плодів людини застосовували як звичайну рентгенографію, так і КТ. Проводили оглядову рентгенографію фіксованих у формаліні плодів на апараті ER-750B (напруга на трубі становила 40-50 кВ, сила струму – 25-50 мА, фокусна відстань – 90 см, експозиція – 25-34 с).

**2.2.4. Макроскопія.** Макроскопію здійснювали під контролем збільшувальної оптики на фіксованих препаратах. Відпрепаровували органи і структури заочеревинного простору і, орієнтуючись на сечовід біля ниркових воріт, відпрепаровували ЧМСН та ниркові кровоносні судини. Усі етапи дослідження фотодокументували. Дані морфометрії та виявлені топографо-анатомічні особливості заносили в протоколи, а згодом систематизували в електронні таблиці для статистичного аналізу.

**2.2.5. Гістологічне дослідження.** Гістологічне дослідження сечової системи зародків і передплідів людини здійснювали за допомогою виготовлення та вивчення під мікроскопом послідовних серій зрізів. Проводили мікроморфометрію, із серій послідовних гістотопографічних зрізів виготовляли графічні та тривимірні комп'ютерні реконструкції, фотографії мікропрепаратів.

Зневоднення препаратів здійснювали шляхом проведення їх через батарею етилових спиртів зростаючої концентрації (від 30° до 100°).

Препарати заливали у парафін. Мікротомні зрізи завтовшки 7-10 мкм забарвлювали гематоксиліном і еозином, борним карміном, метиленовим блакитним, за методом Ван Гізона та імпрегнацією сріблом. Після забарвлювання гістологічні зрізи заключали під покривні скельця у канадський бальзам. Виготовлені препарати через 2 доби вивчали під світловим мікроскопом та фотодокументували.

**2.2.6. Реконструювання.** Із кожної серії гістотопографічних зрізів виготовляли тривимірні комп'ютерні реконструкції для вивчення просторової будови та топографії ЧМСН та суміжних структур [117]. Після оцифровки кожного гістологічного зрізу та точного зіставлення всіх зрізів серії, за допомогою спеціалізованого програмного забезпечення (Virtual Anatomist) виготовляли тривимірну комп'ютерну модель заочеревинного органокomплексу, зокрема, нирок ЧМСН, судин, виконували цифрову морфометрію. Для побудови тривимірного комп'ютерного зображення виконували зіставлення та контурування анатомічних структур на серійних зображеннях за допомогою графічного маніпулятора Wascom, потім здійснювали поверхневий рендерінг. Тривимірна модель дозволяє чітко уявити їх форму, взаєморозміщення, відносні розміри тощо. Крім того, програмне забезпечення для побудови реконструктивних моделей надає можливість проводити морфометрію – визначати розміри, кути, площу, об'єм анатомічних структур.

Алгоритм виготовлення тривимірної комп'ютерної реконструкції має таку послідовність операцій: 1. оцифрування зрізів (отримання серії послідовних зрізів у вигляді графічних файлів); 2. завантаження серії файлів у комп'ютерну програму для реконструювання; 3. калібрування серії (визначення розміру пікселя та вокселя); 4. сегментація (обведення на кожному зрізі структур, які вивчаються); 5. рендерінг (об'ємний чи поверхневий) – створення просторової моделі.

Для того, щоб комп'ютерна реконструкція відповідала всім пропорціям оригінала, проводили калібрування кожної серії послідовних графічних



файлів. У комп'ютерну програму вводили розміри пікселя (координати X, Y) та розмір вокселя (координата Z) графічного файлу.

**2.2.7. Морфометрія.** Вимірювання розмірів нирки, компонентів ЧМСН здійснювали за допомогою штангенциркуля. Визначали об'єм ЧМСН за допомогою морфометричних інструментів спеціалізованого програмного забезпечення для тривимірного реконструювання.

**2.2.8. Статистичний аналіз** матеріалів морфологічного дослідження проводився з використанням обчислювальної техніки з програмним забезпеченням у вигляді математичного апарата електронних таблиць «StatPlus 2005 Professional 3.5.3» (Analyst Soft). Для аналізу отриманих даних використовували загальноприйняті методи дескриптивної статистики та кореляційного аналізу.

При обробці результатів, що потрапляли під нормальний розподіл, використовували методи варіаційної статистики з вирахуванням середньої арифметичної величини та середньоквадратичної помилки середньої арифметичної. Вірогідність отриманих результатів визначалася за допомогою критерія надійності Ст'юдента (t). Для твердження про вірогідність відмінностей бралася загальноприйнята в медико-біологічних дослідженнях величина рівня вірогідності  $p \leq 0,05$ .

Для вивчення взаємозв'язків між різними показниками проводився кореляційний аналіз з вирахуванням коефіцієнта кореляції Пірсона, який характеризує напрямок та силу зв'язків, у невеликих вибірках – коефіцієнта рангової кореляції Спірмена. До уваги брали тільки показники з величиною рівня вірогідності  $p \leq 0,05$ .

### РОЗДІЛ 3

## ОСОБЛИВОСТІ ДЖЕРЕЛ ЗАКЛАДКИ ТА МОРФОГЕНЕЗУ ЧАШЕЧКО-МИСКОВОЇ СИСТЕМИ НИРКИ У ЗАРОДКОВОМУ ПЕРІОДІ ОНТОГЕНЕЗУ ЛЮДИНИ

Під час дослідження зародків кінця 3-го – початку 4-го тижнів ВУР (3,2-4,0 мм ТКД) встановлено, що джерелом закладки всіх трьох генерацій нирки є нефрогенний тяж. Він має мезодермальне походження і утворюється на межі дорзальної та вентральної мезодерми у вигляді трубчастих структур, які розташовуються сегментарно, і формують поздовжній до осі зародка парний нефрогенний тяж, який простягається від шийних до крижових первинних сегментів тіла (сомітів). На початку 4-го тижня ВУР (зародки 4,0-4,5 мм ТКД) спостерігається 7 пар каналців переднирки (рис. 3.1).

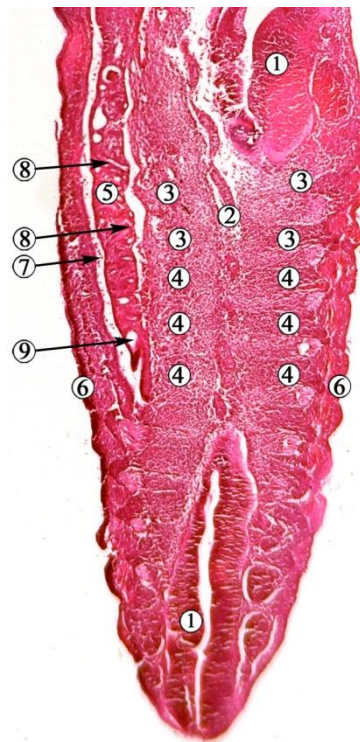


Рис. 3.1. Фронтальний зріз зародка людини 3,6 мм ТКД (3-й тиждень ВУР). Забарвлення гематоксиліном і еозином. Фото мікропрепарату. Зб. х60:

1 – нервова трубка; 2 – нотохорд; 3 – шийні соміти; 4 – грудні соміти; 5 – переднирка; 6 – покривна ектодерма; 7 – целом; 8 – сечові каналці переднирки; 9 – протока переднирки.

Канальці переднирки відкриваються отворами в порожнину целома. Протока переднирки росте в каудальному напрямку, прямуючи до клоаки. Досить швидко, впродовж 4-го тижня ВУР, канальці пронефроса редукуються, починаючи з краніального їх відділу. У каудальному відділі нефрогенного тяжа утворюються канальці первинної нирки (мезонефроса), які мають S-подібну звивисту форму, розташовуються також сегментарно, і відкриваються в протоку переднирки (рис. 3.2).

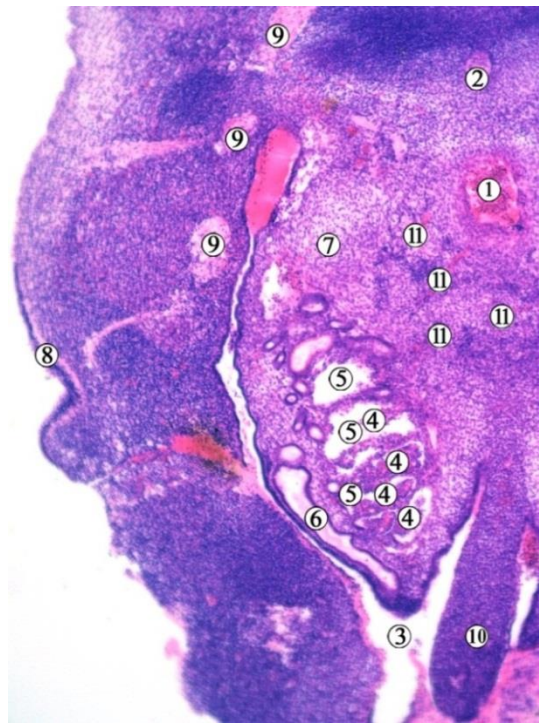


Рис. 3.2. Фронтальний зріз правої половини зародка людини 4,2 мм ТКД (початок 4-го тижня ВУР). Забарвлення гематоксиліном і еозином. Фото мікропрепарату. Зб. х70:

1 – аорта; 2 – нотохорд; 3 – порожнина целома; 4 – капілярні клубочки; 5 – канальці мезонефроса; 6 – мезонефральна протока; 7 – проміжна мезодерма; 8 – ектодерма; 9 – нервові вузли; 10 – задня кишка; 11 – мезонефральні артерії.

Остання трансформується у мезонефральну протоку Вольфа. Таким чином, з нефрогенного тяжа на початку 4-го тижня ВУР утворюється парний екскреторний орган, пов'язаний з клоакою дистальними відділами численних

звивистих каналців, розширені проксимальні кінці яких (тільця Мальпігія) оточують капілярні клубочки двошаровою капсулою (рис. 3.3).

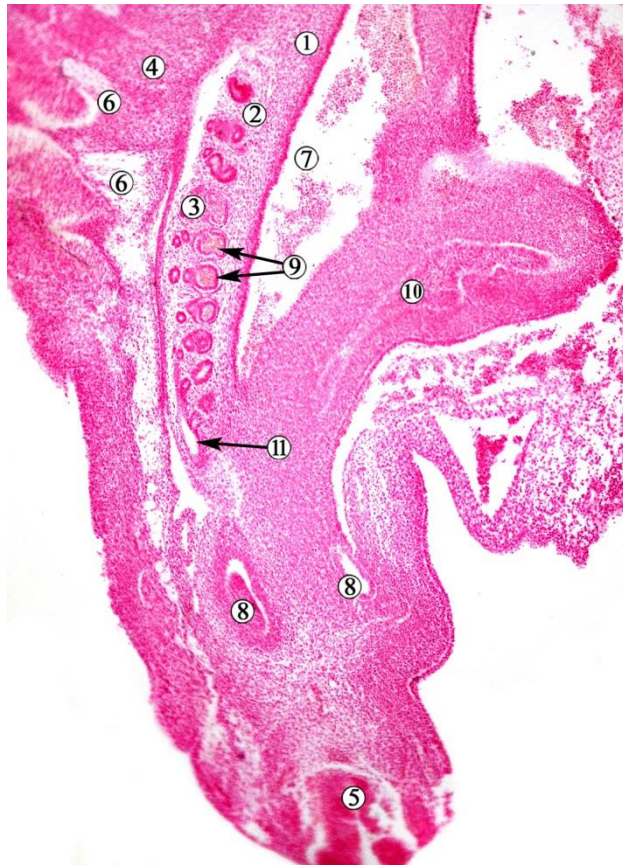

Рис. 3.3. Косо-сагітальний зріз зародка 4,5 мм ТКД (4-й тиждень ВУР).  
Забарвлення гематоксиліном та еозином. Фото мікропрепарату. Зб. х60:

1 – сечово-статевий гребінь; 2 – пронефрос; 3 – мезонефрос; 4 – зачатки хребців; 5 – нервова трубка; 6 – спинномозкові вузли; 7 – целом; 8 – метанефроси; 9 – каналці, капсули та клубочки мезонефроса (нефротомі); 10 – алантоїс; 11 – мезонефральна протока.

Джерелом кровопостачання капілярних клубочків є сегментарні гілки, які відходять від аорти (див. рис. 3.2). Із капілярів, які оточують каналці мезонефроса, утворюються виносні венозні гілки, які впадають у задні кардинальні вени (рис. 3.4).

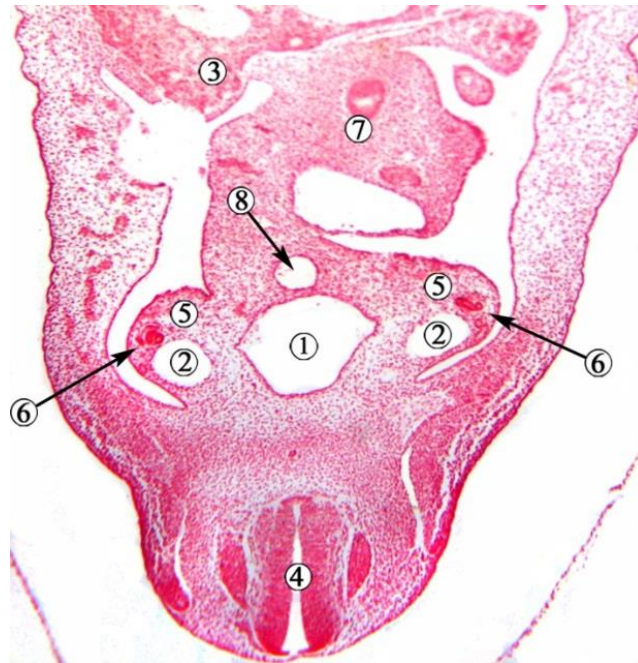


Рис. 3.4. Фронтальний зріз зародка 4,5 мм ТКД (4-й тиждень ВУР). Забарвлення гематоксиліном та еозином. Фото мікропрепарату. Зб. х60:

1 – аорта; 2 – задня кардинальна вена; 3 – зачаток печінки; 4 – нервова трубка; 5 – сечово-статевий гребінь; 6 – каналці та клубочки мезонефроса; 7 – середня кишка; 8 – верхня брижова артерія.

Упродовж 4-го тижня ВУР (зародки 4,5-5,5 мм ТКД) у проміжній мезодермі визначається інтенсивне формування зачатків сечової системи. На тривимірних комп'ютерних реконструкціях зародків цього вікового періоду чітко візуалізуються топографо-анатомічні співвідношення внутрішніх органів та структур сечової системи. Сечові каналці розташовуються сегментарно і в цілому формують щільну поздовжню масу – нефрогенний тяж, який простягається паралельно осі зародка від шийних до крижових сегментів склеротома (рис. 3.5).

У зародків 4-го тижня ВУР пронефроси знаходяться на задній стінці вторинної порожнини, простягаючись уздовж та з обох боків від аорти та зачатка хребтового стовпа, дещо попереду задніх кардинальних вен. У краніальних відділах переднирок, на відміну від каудальних, виявляються первиннониркові тільця і каналці.



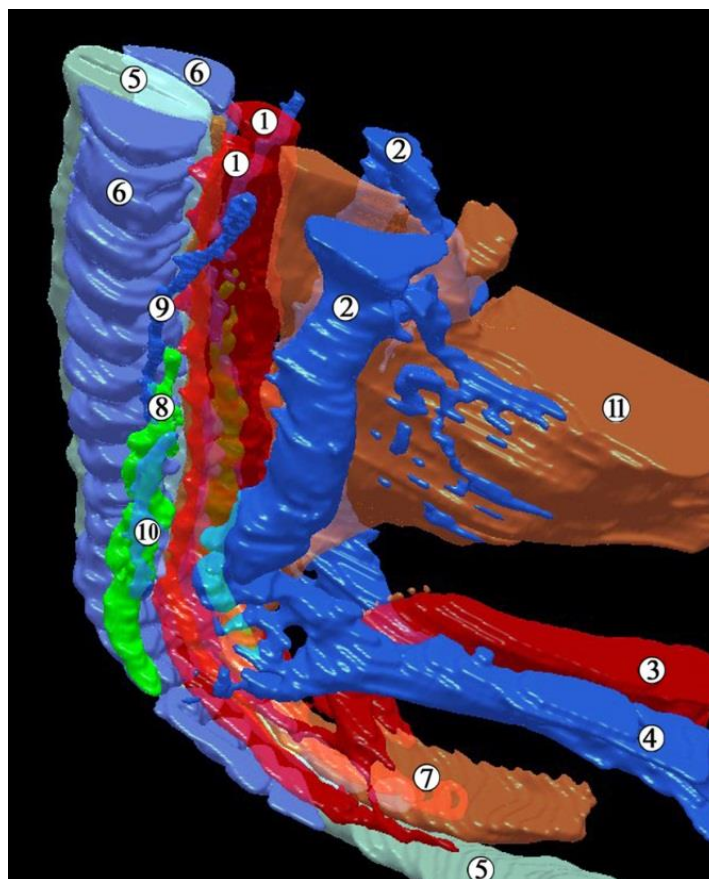


Рис. 3.5. Тривимірна комп'ютерна реконструкція структур нижньої частини тіла зародка людини 4,0 мм ТКД (початок 4-го тижня ВУР). Ліва верхньо-бічна проекція. Зб. x40:

1 – права та ліва дорзальні аорти; 2 – права та ліва задні кардинальні вени; 3 – пупкова артерія; 4 – пупкова вена; 5 – нервова трубка; 6 – склеротом; 7 – клоака; 8 – мезонефрос; 9 – пронефрос; 10 – права мезонефральна протока; 11 – жовтково-кишкова протока.

На передньо-присередній поверхні первинних нирок добре помітні скупчення інтенсивно забарвлених клітин – зачатки статевих залоз (рис. 3.6). Протоки переднирок простягаються у бічних відділах органів. У каудальному напрямку вони зміщуються присередньо, досягаючи каудального відділу задньої кишки – клоаки (див. рис. 3.5).

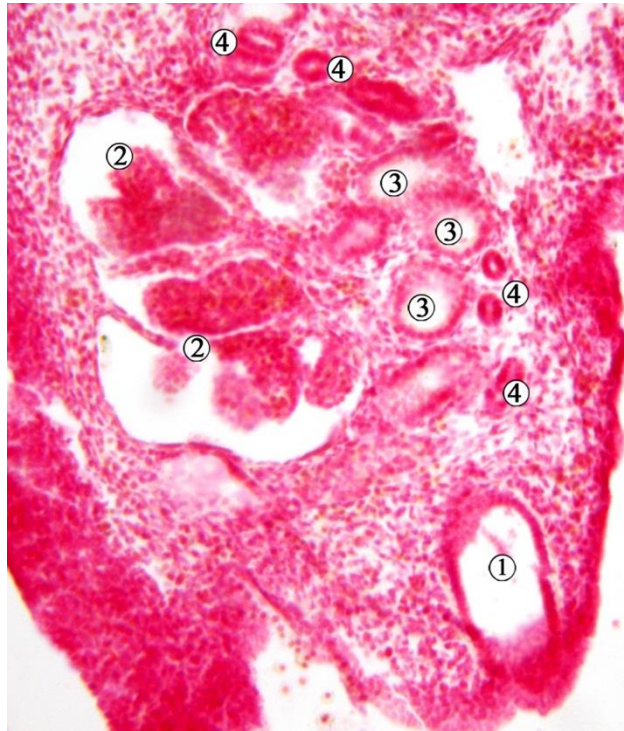


Рис. 3.6. Фронтальний зріз правої переднирки зародка людини 5,0 мм ТКД (4-й тиждень ВУР). Забарвлення гематоксиліном і еозином. Фото мікропрепарату. Зб. 80х:

1 – протока переднирки; 2 – первиннониркові тільця (судинні клубочки, оточені нефростомами); 3 – первиннониркові каналці; 4 – зачатки статевої залози.

Наприкінці 4-го тижня ВУР (зародки 5,0-5,5 мм ТКД) мезонефрос повністю сформований, у ньому визначаються мезонефральна протока та численні звивисті каналці. Один кінець кожного каналця має виріст (тільце мальпігія), іншим кінцем каналець відкривається у первиннониркову протоку. Із дорзальної стінки каудальної частини мезонефральної протоки з обох сторін з'являється випин, який є зачатком епітеліальної вистилки сечовода та ниркової миски (рис. 3.7). Цей виріст спрямований цефалодорзально, оточений мезенхімою сечово-статевого гребеня.

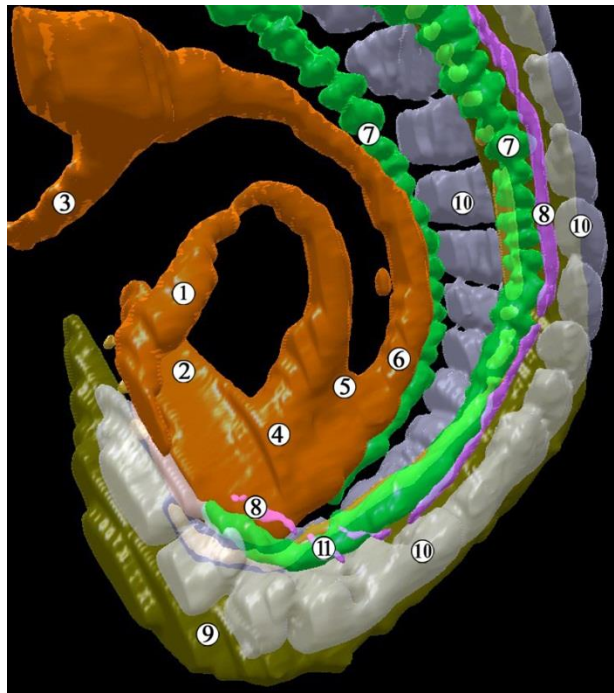


Рис. 3.7. Тривимірна комп'ютерна реконструкція структур нижньої частини тіла зародка людини 5,0 мм ТКД (кінець 4-го тижня ВУР). Ліва передньо-бічна проекція. Зб. x40:

1 – протока алантоїса; 2 – задня кишка; 3 – жовткова протока; 4 – клоака; 5 – сечово-прямокишкова перегородка; 6 – середня кишка; 7 – мезонефральні каналці та клубочки; 8 – мезонефральна протока; 9 – нервова трубка; 10 – спинномозкові вузли; 11 – зачаток сечовода та ЧМСН.

Отже, перші ознаки утворення дивертикулу мезонефральної протоки визначаються у зародків людини наприкінці 4-го тижня ВУР (ембріони 5,0-5,5 мм ТКД). Він представлений ампулоподібним сліпим випином – первинною закладкою ниркової миски і всієї ЧМСН (рис. 3.8). У цей віковий період на гістологічних препаратах помітне ущільнення та агрегація мезенхіми навколо ниркового дивертикула, що є джерелом утворення ниркової паренхіми – метанефрогенної бластеми – зачатка функціональної частини нирки (ниркової паренхіми).



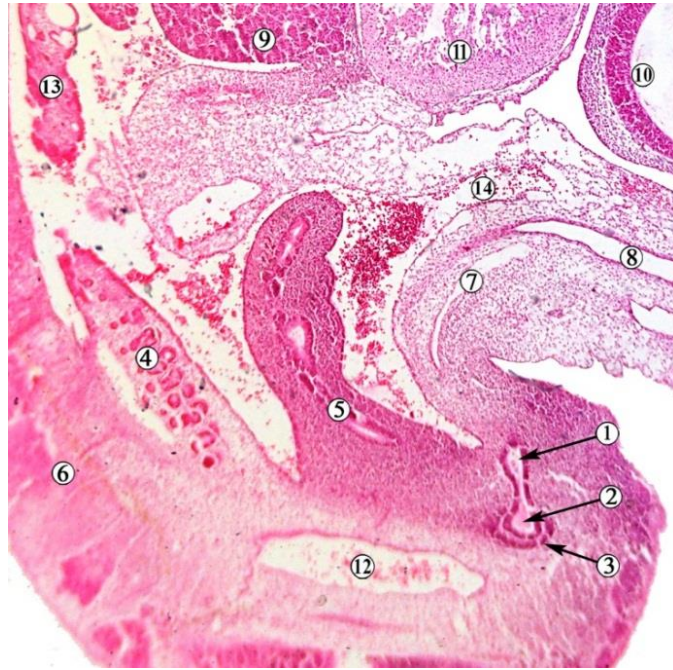


Рис. 3.8. Сагітальний зріз зародка людини 5,0 мм ТКД (кінець 4-го тижня ВУР). Забарвлення гематоксиліном та еозином. Фото мікропрепарату. Зб. x50:

1 – зачаток сечовода; 2 – сліпе ампулоподібне розширення дивертикулу мезонефральної протоки; 3 – мезенхімна закладка ниркової паренхіми (метанефрична бластема); 4 – каналці та клубочки мезонефросу; 5 – задня кишка; 6 – зачаток хребтового стовпа; 7 – протока алантоїса; 8 – жовтково-кишкова протока; 9 – пупкова вена; 10 – зачаток головного мозку; 11 – серце; 12 – дорзальна аорта; 13 – каналці пронефросу; 14 – пупкова артерія.

Стінка метанефричного дивертикула (спільного зачатка сечовода та збірної системи нирки) представлена одношаровим стовпчастим епітелієм з переважно прибазально розташованими слабкобазофільними ядрами та камбіальними клітинами, що свідчить про інтенсивні процеси проліферації та диференціації зачатка сечоводу та ЧМСН. Сечовідна брунька має довжину  $0,25 \pm 0,02$  мм, оточена конденсованою мезенхімою, межі якої чітко виділяються серед прилеглої недиференційованої мезенхіми. Ця метанефрогенна бластема утворена 7-9-ма шарами клітин мезенхімального походження (рис. 3.9).

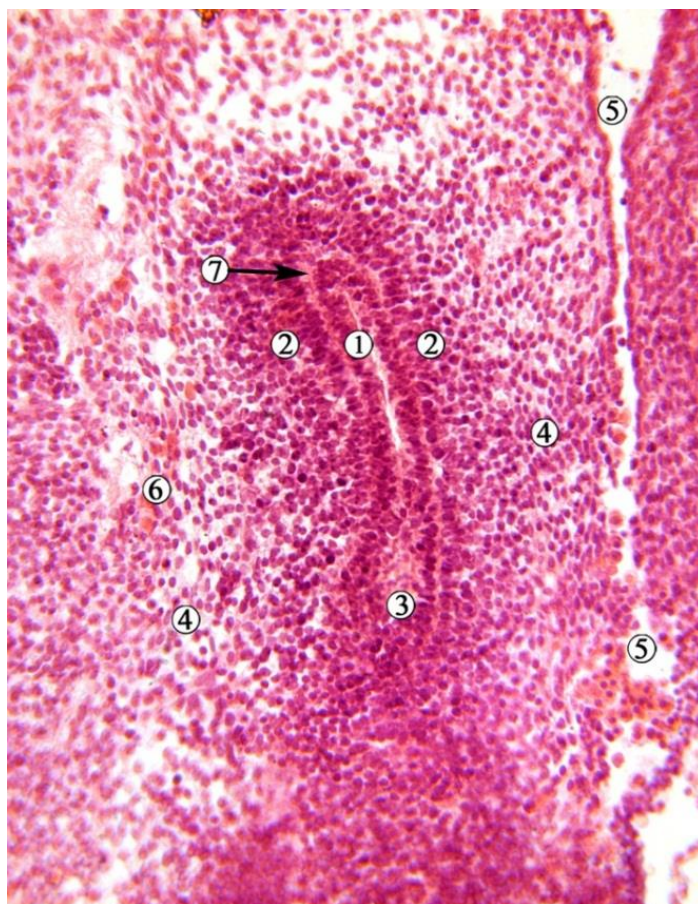

Рис. 3.9. Косо-фронтальний зріз лівого зачатка сечовода та ЧМСН зародка людини 5,5 мм ТКД (кінець 4-го тижня ВУР). Забарвлення гематоксиліном та еозином. Фото мікропрепарату. Зб. x200:

1 – одношаровий призматичний епітелій стінки дивертикула мезонефральної протоки; 2 – метанефрогенна бластема; 3 – мезонефральна протока; 4 – недиференційована мезенхіма; 5 – порожнина целома; 6 – осередки позаорганного кровотворення; 7 – прошарок міжклітинної речовини.

У ділянці верхівки сечовідної бруньки безпосередньо під базальною мембраною помітний прошарок міжклітинної речовини мезенхіми (рис. 3.10), що може свідчити про високу проліферативну активність як епітеліоцитів мезонефрального дивертикула, так і прилеглих до базальної мембрани мезенхімоцитів.

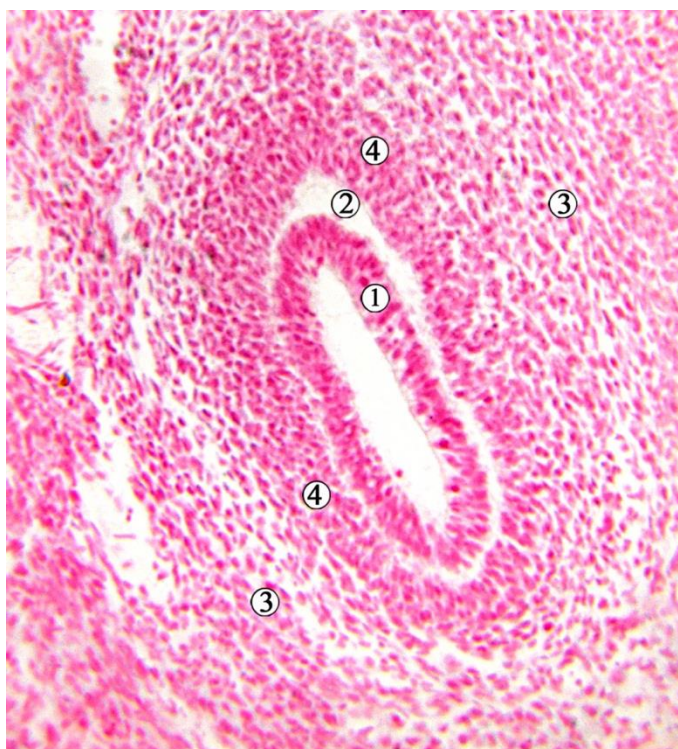


Рис. 3.10. Фронтальний зріз правого метанефроса зародка людини 5,0 мм ТКД (кінець 4-го тижня ВУР). Забарвлення гематоксиліном і еозином. Фото мікропрепарату. Зб. x180:

1 – одношаровий стовпчастий епітелій з при базальним розміщенням ядер; 2 – прошарок аморфного компонента міжклітинної речовини; 3 – недиференційована мезенхіма; 4 – агрегація конденсованої мезенхіми (метанефрогенна бластема) навколо сліпого кінця сечовідної бруньки.

Починаючи із середини 5-го тижня ВУР (зародки 6,0-7,0 мм ТКД), на серійних послідовних гістологічних зрізах та виготовлених із них тривимірних комп'ютерних реконструкціях визначаються топографо-анатомічні особливості зачатка структур постійної нирки. Зачатки ниркових мисок та майбутньої ЧМСН представлені парними ампулоподібними сліпими розширеннями дивертикула мезонефральної протоки, які занурені у метанефрогенну бластему. Зачаток метанефроса має форму краплі завдяки верхньому звуженому кінцю (рис. 3.11), спрямованому до дистального кінця мезонефроса, та розширеному нижньому.



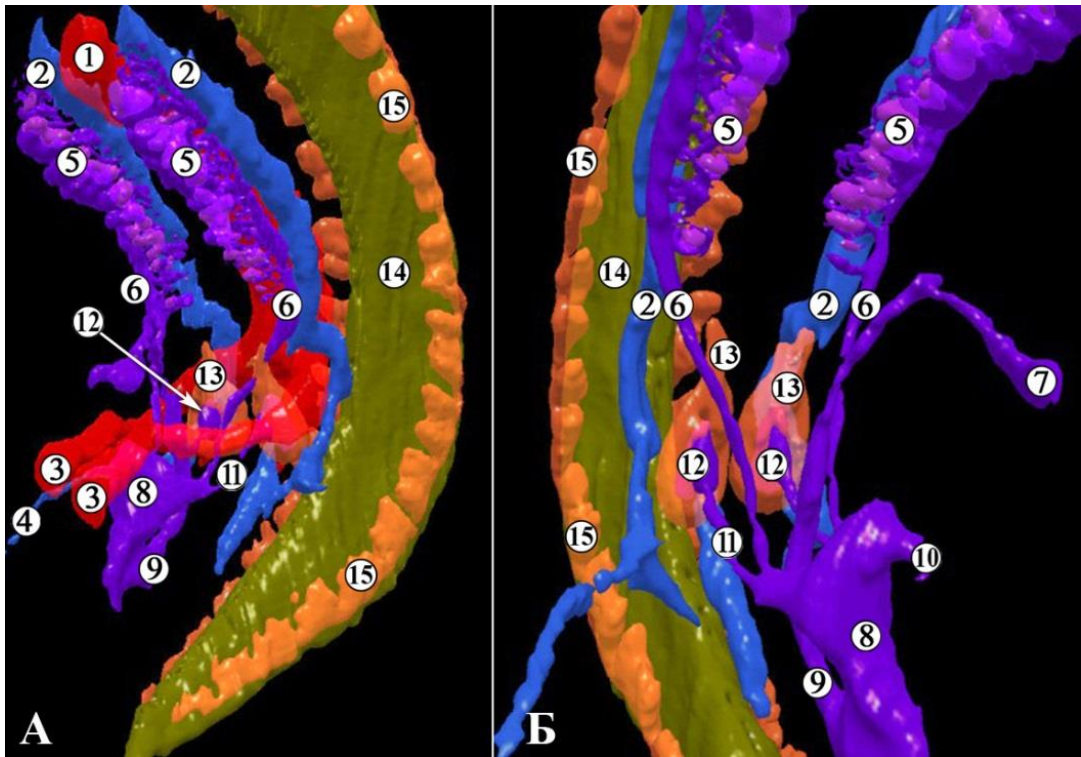


Рис. 3.11. Тривимірні комп'ютерна реконструкція структур нижньої частини тіла зародка людини 7,5 мм ТКД (середина 5-го тижня ВУР). А – ліва передньо-бічна проекція, Б – права передньо-бічна проекція. Зб. х40:

1 – дорзальна аорта; 2 – задня кардинальна вена; 3 – пупкова артерія; 4 – пупкова вена; 5 – мезонефральні каналіці та клубочки; 6 – мезонефральна протока; 7 – протока алантоїса; 8 – сечово-статева пазуха; 9 – зачаток прямої кишки; 10 – сечова протока; 11 – сечовід; 12 – ниркова миска; 13 – ниркова паренхіма; 14 – нервова трубка; 15 – спинномозкові вузли.

Поздовжній розмір метанефросів зародків людини 5-го тижня ВУР складає  $0,45 \pm 0,05$  мм, а об'єм зачатка ЧМСН (розширеного кінця сечовідного дивертикула, агрегованого у метанефрогенну бластему) –  $0,01 \pm 0,005$  мм<sup>3</sup>.

На даному етапі розвитку можна говорити також про появу зачатка ниркових воріт, які являють собою ділянку метанефроса у вмісті входження зачатка сечовода та ЧМСН у метанефрогенну бластему. Первинні ниркові ворота спрямовані вентрально (див. рис. 3.11), а їхнім вмістом на даному етапі розвитку є зачатки сечоводів, які виходять із воріт у вентро-кау-

дальному напрямку. Кут ниркових воріт у зародків 5-го тижня ВУР становить  $30,0 \pm 12,0^\circ$ . Краніальніше і латеральніше метанефросів простягаються пупкові артерії.

У 5-тижневих зародків (ембріони 6,0-7,0 мм ТКД) епітелій зачатка ниркової миски одношаровий багаторядний стовпчастий, переважно з при- базальним розміщенням ядер.

На початку 6-го тижня ВУР (зародки 9,0-10,0 мм ТКД) мезонефроси в каудальних відділах потовщені, а в краніальних звужені (рис. 3.12). На всьому протязі органів визначаються мезонефральні тільця, за винятком їх каудальних кінців. До вентромедіальної поверхні мезонефросів щільно прилягають зачатки статевих залоз (гонади). Розміщуються мезонефроси білатерально і паралельно від зачатка хребтового стовпа. Краніальний їх кінець досягає I грудного сегмента, а каудальний – III поперекового.

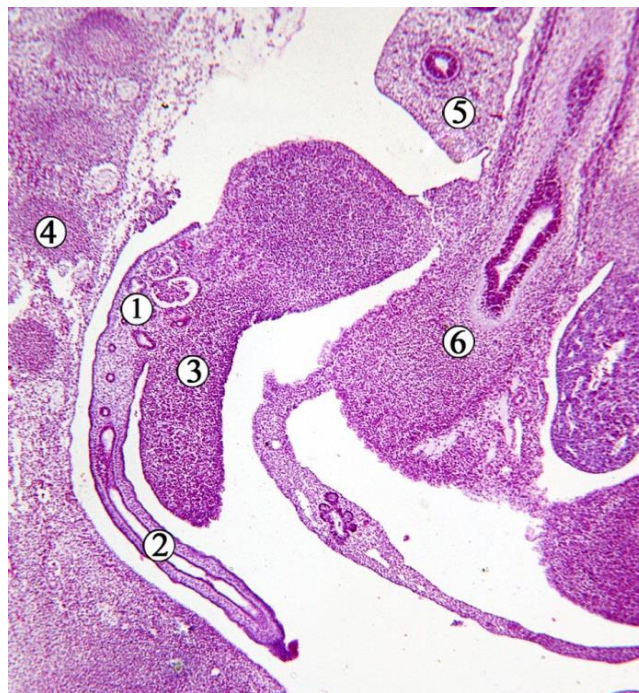

Рис. 3.12. Косо-фронтальний зріз правої половини зародка людини 10,0 мм ТКД. Забарвлення гематоксилином і еозином. Фото мікропрепарату. Зб. х55:

1 – мезонефрос; 2 – мезонефральна протока; 3 – гонада; 4 – зачаток II поперекового хребця; 5 – зачаток легені; 6 – первинна кишка.

На 6-му тижні ВУР (зародки 9,0-13,5 мм ТКД) спостерігається помітне видовження метанефросів уздовж краніо-каудальної осі, завдяки чому вони поступово набувають овоїдної форми (рис. 3.11), знаходяться на рівні V поперекового і I-II крижових сегментів, займаючи задньо-нижнє положення від носно мезонефросів.

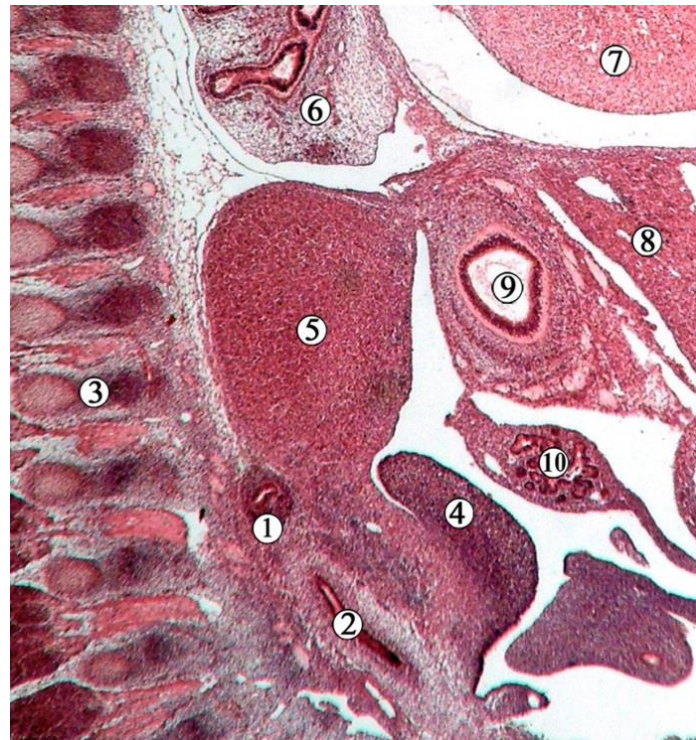

Рис. 3.13. Косо-фронтальний зріз правої частини зародка людини 9,5 мм ТКД. Забарвлення гематоксиліном і еозином. Фото мікропрепарату. Зб. х45:

1 – метанефрос; 2 – сечовід; 3 – зачатки хребців; 4 – гонада; 5 – зачаток мозкової речовини надниркової залози; 6 – легеня; 7 – серце; 8 – печінка; 9 – первинна кишка; 10 – зачаток підшлункової залози.

Парні сечовідні бруньки чітко диференційовані від мезонефральних проток, які впадають у клоаку. На початку 6-го тижня ВУР відзначається зміна форми сечовідного відростка з ампульної на видовжену в краніально-каудальному напрямку. На цьому етапі розвитку метанефральні протоки проходять паралельно одна одній, при цьому метанефрос починає подовжу-



ватися вздовж краніокаудальної осі на 6-му тижні ВУР. Наприкінці 6-го тижня ВУР (зародки 12,0-13,5 мм ТКД) правий і лівий метанефроси знаходяться в безпосередній близькості один до одного, оточені загальними клубовими артеріями та недиференційованою мезенхімою.

Метанефрогенна тканина складається з інтенсивно забарвлених клітин, які щільно прилягають одна до одної. Стінка зачатка ниркової миски представлена одношаровим епітелієм з клітинами кубічної та стовпчастої форми, з центральним розташуванням ядра (рис. 3.14). Отже, впродовж 6-го тижня ВУР ядра епітеліоцитів зачатка ЧМСН змінюють своє положення, ніби переміщуючись до апікального полюсу клітин.

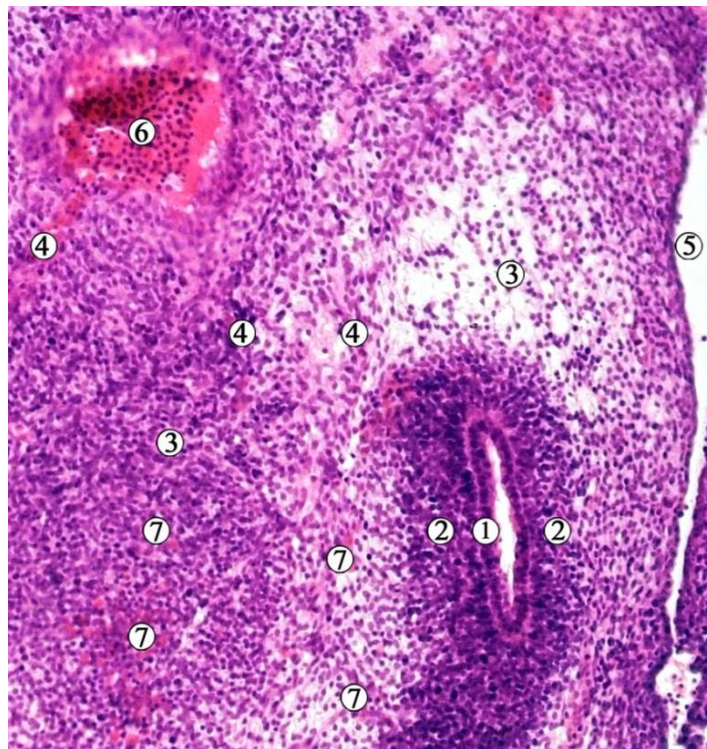


Рис. 3.14. Фронтальний зріз лівої частини сечово-статевого гребеня зародка людини 11,0 мм ТКД (6-й тиждень ВУР). Забарвлення гематоксиліном і еозином. Фото мікропрепарату. Зб. x90:

1 – одношаровий епітелій зачатка ниркової миски; 2 – метанефрогенна бластема; 3 – недиференційована мезенхіма; 4 – сегментарні гілки від аорти; 5 – целом; 6 – аорта; 7 – осередки ангиогенезу.

Ниркові ворота спрямовані каудально, їх кут на початку 6-го тижня ВУР становить  $30,0 \pm 15,0^\circ$ , зростаючи до кінця 6-го тижня ВУР до  $35,0 \pm 12,0^\circ$ .

У другій половині 6-го тижня ВУР (зародки 12,0-13,5 мм ТКД), спостерігається дихотомічне випинання стінки сліпого кінця сечовідного дивертикула (зачатка сечовода та ЧМСН) у краніальному та каудальному напрямках, що можна констатувати як початковий етап формування великих ниркових чашечок (рис. 3.15). Поздовжні осі, умовно проведені через зачатки великих ниркових чашечок, утворюють гострий кут, відкритий вентро-краніально. Між зачатком ниркової миски і метанефрогенною тканиною виявляється прошарок мезенхіми.

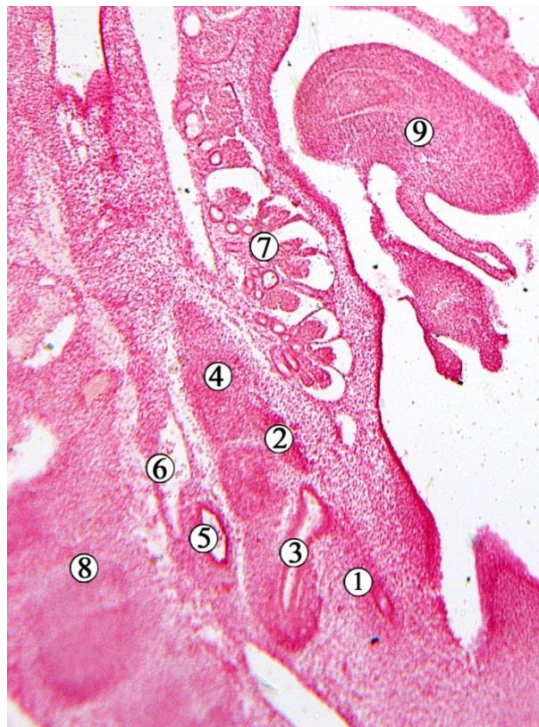

Рис. 3.15. Косо-сагітальний зріз правої частини зародка людини 13,0 мм ТКД. Забарвлення гематоксиліном і еозином. Фото мікропрепарату. Зб. x40:

1 – зачаток сечовода; 2 – краніальний випин метанефричного дивертикула; 3 – каудальний випин метанефричного дивертикула; 4 – метанефрогенна бластема; 5 – дорзальна аорта; 6 – задня кардинальна вена; 7 – мезонефрос; 8 – зачатки хребців; 9 – гонада.



Мезонефрос в нижній своїй частині більш потовщеним, ніж у верхній. До передньо-присередньої поверхні органа прилягає гонада. Правий мезонефрос вентромедіально межує із зачатками печінки та дванадцятипалої кишки. Лівий мезонефрос спереду межує з дорзальним мезогастрієм. Зверху обидва мезонефроси межують із серцем і зачатками надниркових залоз (рис. 3.16). Позаду мезонефросів проходять задні кардинальні вени, а між ними – аорта.

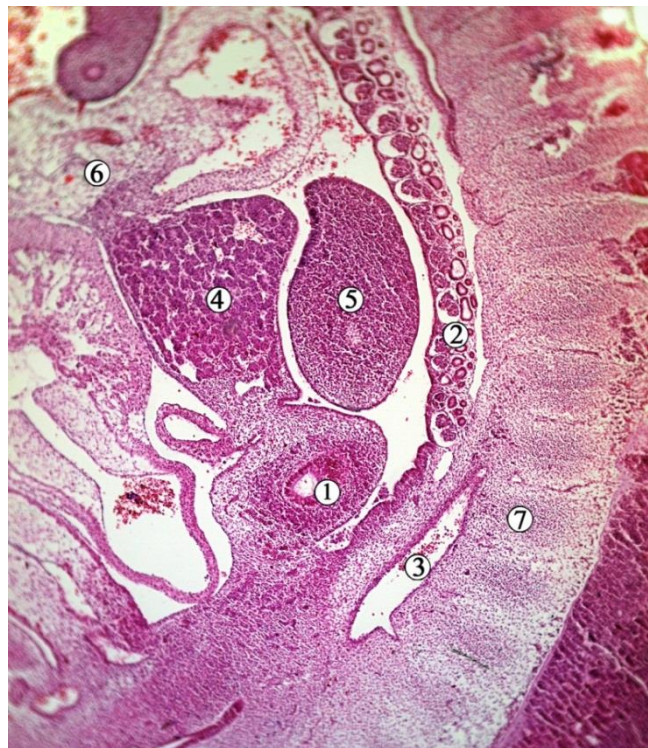


Рис. 3.16. Сагітальний розріз на рівні воріт правого метанефроса зародка людини 11,0 мм ТКД (6-й тиждень ВУР). Забарвлення гематоксиліном і еозином. Фото мікропрепарату. Зб. х40:

1 – метанефрос; 2 – мезонефрос; 3 – права пупкова артерія; 4 – печінка; 5 – гонада; 6 – серце; 7 – крижові сегменти зачатка хребтового стовпа.

Метанефрос на 6-му тижні ВУР видовженої форми, дещо звужений каудально, розміщується позаду та нижче каудального відділу мезонефроса, на рівні II і III крижових сегментів (див. рис. 3.16). Поздовжній розмір органа –  $0,85 \pm 0,05$  мм. Скелетотопічно ниркові ворота відповідають рівню між II і

III крижовими сегментами. Між мезонефросом і метанефросом спостерігається прошарок мезенхіми. По відношенню до біфуркації аорти на пупкові артерії метанефроси знаходяться нижче неї. Попереду і медіальніше від органів знаходиться задня кишка.

Зачатки ниркової миски, верхньої та нижньої великих ниркових чашечок оточені метанефрогенною бластемою, від якою відділені тонким прошарком мезенхіми. Внутрішньоорганна частина зачатків ниркових мисок утворює мішкоподібне розширення.

Наприкінці 6-го тижня ВУР (зародки 12,0-13,5 мм ТКД) від зачатків великих ниркових чашечок відгалужуються 2-3 випини. Ці дивертикули надалі трансформуються у малі ниркові чашечки (рис. 3.17), які прямують у конденсовану метанефрогенну бластему.

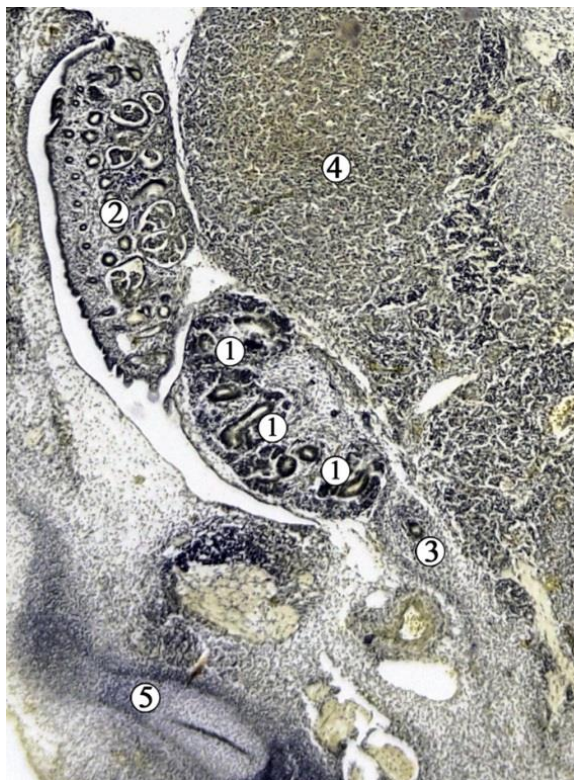


Рис. 3.17. Фронтальний зріз правої половини зародка людини 13,5 мм ТКД. Забарвлення методом Ван Гізона. Фото мікропрепарату. Зб. х45:

1 – зачатки малих ниркових чашечок; 2 – мезонефрос; 3 – зачаток сечовода; 4 – надниркова залоза; 5 – зачаток клубової кістки.

У цей віковий період мезонефроси простягаються білатерально, вздовж і вентральніше зачатка хребтового стовпа. Спостерігається зворотній розвиток окремих мезонефральних тілець у краніальних відділах органа, про що свідчить зменшення їх звивистості. Водночас, у каудальних відділах відбувається формування нових нефротомів.

Спереду правий мезонефрос межує з зачатками печінки (див. рис. 3.17) та дванадцятипалої кишки, а зліва – з підшлунковою залозою. Вздовж присередньої поверхні мезонефросів простягаються зачатки гонад, між якими знаходиться корінь дорзальної брижі.

Метанефроси розміщуються по обидва боки від аорти, краніальніше місця її поділу на пупкові артерії, дорсомедіальніше від каудальних відділів мезонефросів (рис. 3.18). Останні покривають метанефроси до рівня відгалуження зачатків сечоводів. Між мезонефросами і метанефросами простягаються задні кардинальні вени.

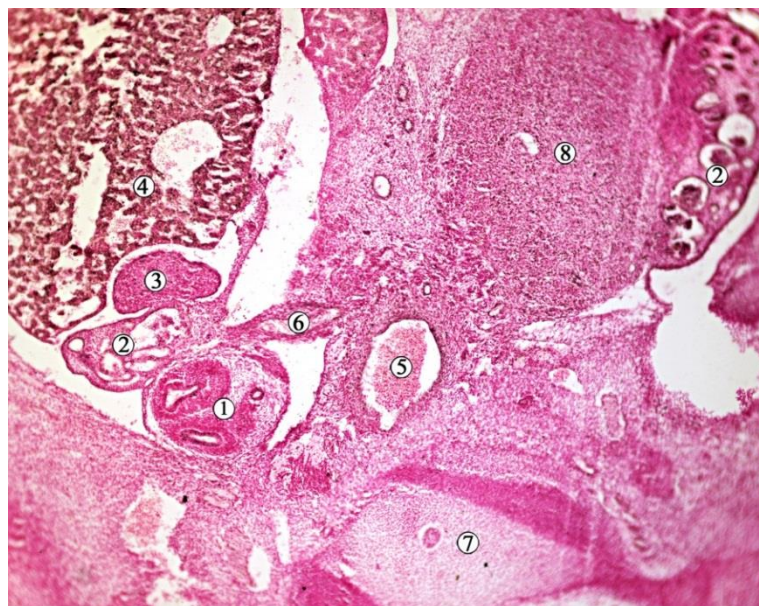


Рис. 3.18. Косо-сагітальний зріз зародка людини 12,0 мм ТКД (6-й тиждень ВУР). Забарвлення гематоксилином і еозином. Фото мікропрепарату. Зб. х45:

1 – правий метанефрос; 2 – мезонефроси; 3 – права гонада; 4 – печінка; 5 – аорта; 6 – права бічна міжсегментарна артерія; 7 – I крижовий хребець; 8 – ліва надниркова залоза.



Верхній кінець постійної нирки більш віддалений від серединної осі тіла, порівняно з нижнім, таким чином кут між ними становить  $45,0 \pm 5,0^\circ$ , відкритий краніально. Ниркова пазуха спрямована вентрально, кут никових воріт складає  $35,0 \pm 12,0^\circ$ . Метанефрос розмежований із прилеглими структурами прошарком недиференційованої мезенхіми, що слід вважати зачатком ниркової капсули.

Зачаток ниркової миски представлений вираженим розширенням краніального кінця зачатка сечовода. Зачатки ниркової миски, великих і малих ниркових чашечок, які оточені метанефрогенною бластемою, відокремлені від останньої прошарком мезенхіми (рис. 3.19). Поступово звужуючись дистально, ниркова миска продовжується у зачаток сечовода.

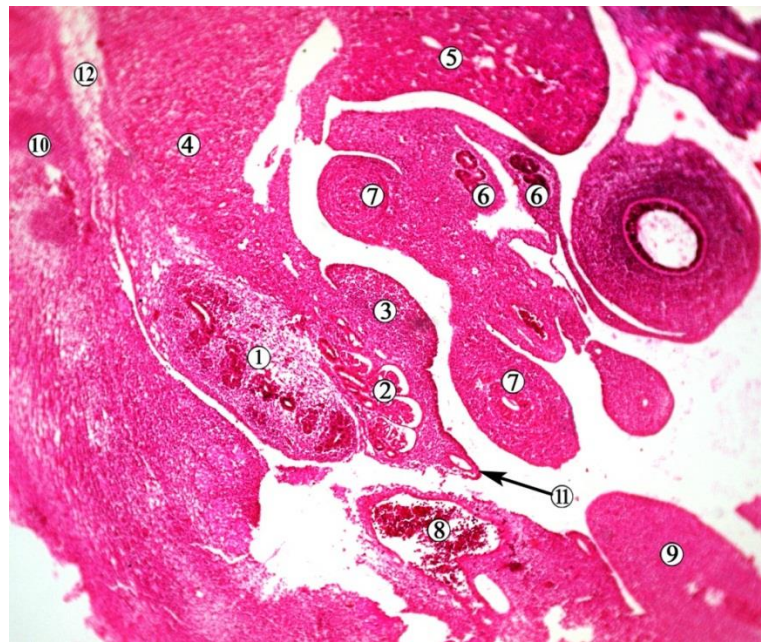


Рис. 3.19. Сагітальний зріз зародка людини 13,5 мм ТКД. Забарвлення гематоксиліном і еозином. Фото мікропрепарату. Зб. х45:

1 – метанефрос; 2 – мезонефрос; 3 – гонада; 4 – надниркова залоза; 5 – печінка; 6 – зачатки підшлункової залози; 7 – зачаток дванадцятипалої кишки; 8 – пупкова артерія; 9 – задня кишка; 10 – зачаток хребтового стовпа; 11 – сечовід; 12 – зачаток черевних вузлів.

Морфометричні параметри зачатка ЧМСМ представлені в таблиці 3.1.

Таблиця 3.1.

Морфометричні параметри зачатка сечової системи

Вік, тижні	Поздовжній розмір метанефроса, мм	Об'єм ЧМСН, мм <sup>3</sup>	Кількість генерацій ЧМСН	Кут ниркових воріт, градуси	Рівень ниркових воріт відносно хребців	Рівень ниркових воріт відносно роздвоєння аорти
4	0,25±0,02	-	-	4,0±1,0	S3	Нижче на 1 хребець
5	0,45±0,05	0,01±0,005	1	30,0±12,0	S3	Нижче на 1 хребець
6	0,85±0,05	0,015±0,005	2-3	35,0±12,0	S2-S3	Нижче на 1 хребець

Наприкінці зародкового періоду ВУР постійна нирка складається з двох-трьох мисок овальної або трикутної форми, і смужки мезенхімної тканини, яка у вигляді ковпачка оточує ЧМСН. Мезенхімний ковпачок відкритий вентро-медіально у місці сполучення зачатка ЧМСН із сечоводом. Метанефральна бластема представлена конденсованою мезенхімою, оточеною недиференційованими мезенхімоцитами. Спостерігаються ознаки формування ниркової капсули. Нижній полюс зачатка постійної нирки на всіх препаратах розташовувався нижче роздвоєння аорти, а верхній кінець досягав рівня роздвоєння. Скелетотопія нирок різнилася на різних препаратах і відповідала рівневі від 5-го поперекового хребця до 3-го крижового. Положення лівої та правої нирок відносно рівня хребців відрізнялося незначно, але різниця була менше довжини одного хребця. Нирки завжди прилягали до вентральної, медіальної та/або верхньої поверхонь пупкової артерії, тому складається враження що вони рухаються над дугою цієї судини. На деяких препаратах визначалися місця початку мезонефральних артерій від аорти, а також одна з сегментарних артерій від аорти, яка живила метанефрос. Верхній кінець постійної нирки вгорі прилягає до конденсованої мезенхіми, серед якої визначався зачаток черевних вузлів (див. рис. 3.19),

спрямований паралельно аорті. Проміжок між ниркою та хребтовим стовпом заповнений нещільною мезенхімою, чітко визначається вентральний вигин попереково-крижового відділу хребтового стовпа. Мезонефрос візуалізується на краніальній стороні метанефросу.

На деяких препаратах нирки простягаються вище роздвоєння аорти між пупковими артеріями. Отже, замість того, щоб рухатися вздовж пупкової артерії, нирка простягалася вертикально від свого початкового положення, і, пройшовши через вузький простір між пупковими артеріями, оберталася латерально, щоб піднятися вище.

Отже, підсумовуючи даний розділ, зазначимо, що нефрогенний тяж є єдиним джерелом розвитку всіх трьох генерацій нирки. У результаті диференціювання проміжної мезодерми утворюються три відділи: перед-нирка (пронефрос), первинна нирка (мезонефрос – мезонефральні трубочки та мезонефральні протоки) та постійна нирка (метанефрос), які розвиваються в краніо-каудальному напрямку. Метанефрос з'являється в попереково-крижовому відділі проміжної мезодерми наприкінці 4-го тижня ВУР (ембріони 5,0-5,5 мм ТКД) у вигляді дивертикулу мезонефральної протоки, оточеного метанефрогенною бластемою у вигляді ковпачка. Дистальний кінець зачатка ЧМСН та сечовода, розширюється і проникає в каудальну частину нефрогенного тяжа дорзально до мезонефрального гребеня.

У 5-тижневих зародків епітелій зачатка ниркової миски одношаровий багаторядний стовпчастий, переважно з базальним розміщенням ядер. Починаючи з 6-го тижня ВУР ядра епітеліоцитів займають середнє положення, ніби переміщуючись до апікального полюсу.

Упродовж зародкового періоду ВУР змінюється форма метанефроса а також його просторова орієнтація, що супроводжує інтенсивними проліферативними процесами як в зачатку ЧМСН, так і в метанефрогенній бластемі. Впродовж ембріонального періоду ВУР форма метанефроса трансформується з краплеподібної (4-й тиждень) до овальної (5-й тиждень) та видовженої (6-й тиждень) вздовж краніокаудальної осі. Впродовж зародкового періоду

збільшується поздовжній розмір метанефроса, його об'єм, відзначається розвиток ЧМСН, зростання кількості розгалужень ЧМСН до 3-х генерацій.

У зародковому періоді ВУР спостерігається зміна орієнтації ниркових воріт, а отже і просторове положення ЧМСН: на 4-му тижні ВУР ниркові ворота спрямовані вентрально, а впродовж 5-6-го тижнів – обертаються у присередньому напрямку.

У зародковому періоді ВУР відбуваються також і топографічні зміни ниркових воріт і ЧМСН. Скелетотопічно спостерігається їх повільний підйом у напрямку до поперекового відділу хребтового стовпа, а також синтопічні зміни відносно роздвоєння аорти. Якщо на 4-му тижні ВУР метанефрос розміщений нижче роздвоєння аорти на висоту 1,5 тіла хребця, то наприкінці 6-го тижня ВУР верхній кінець метанефроса досягав рівня роздвоєння аорти, яка у свою чергу, за цей час також здійснювала підйом, розташовуючись на рівні V поперекового хребця.

Безумовно, першим критичним періодом розвитку метанефроса і ЧМСН у зародковому періоді пренатального онтогенезу є момент появи їх зачатка – дивертикула мезонефральної протоки (кінець 4-го тижня ВУР). Саме цей визначальний момент онтогенетичних перетворень сечової системи ембріона може призвести до варіантів будови та аномалій розвитку, наприклад подвоєння ЧМСН, виникнення підковоподібної нирки тощо.

Матеріали розділу опубліковані у наукових працях автора:

1. Цигикало О.В., Андрущак Л.А., Владиченко К.А., Галиш І.В. Особливості джерел закладки та морфогенезу чашечко-мискової системи нирки у ранньому періоді пренатального онтогенезу людини. *Клінічна та експериментальна патологія*. 2022. Т.21, №3(81). С. 26-32 [118].

2. Андрущак ЛА, Цигикало ОВ. Вади розвитку чашечко-мискової системи нирки людини. Матеріали науково-практичної конференції з міжнародною участю, приуроченої 75-річчю з дня заснування Вищого державного навчального закладу України “Буковинський державний медичний університет”

«Актуальні проблеми морфології в теоретичній та практичній медицині» 24-25 жовтня 2019 року. Чернівці: БДМУ, 2020; 26-30 [119].

3. Андрущак ЛА, Цигикало ОВ, Горбачова ОО. Особливості морфогенезу нирки у ранньому періоді онтогенезу людини. Збірник тез доповідей Всеукраїнської науково-практичної конференції з міжнародною участю «Сучасні проблеми морфології людини» (м. Харків, 23–25 вересня 2020 р.). Харків: ХНМУ, 2020; 97-99 [120].

4. Цигикало ОВ, Андрущак ЛА. Особливості джерел закладки та морфогенезу чашечко-мискової системи нирки у ранньому періоді пренатального онтогенезу людини. Матеріали п'ятої Всеукраїнської науково-практичної конференції з міжнародною участю «Теорія та практика сучасної морфології». 20-22 жовтня 2021 р., м. Дніпро: ДДМА. 2021; 149-151 [121].

5. Andrushchak LA, Tsyhykalo OV. Peculiarities of the sources of rudiments and morphogenesis of the human pyelocaliceal system. Матеріали шостої Всеукраїнської науково-практичної конференції з міжнародною участю «Теорія та практика сучасної морфології». 9-11 листопада 2022 р., м. Дніпро. Дніпро: ДДМА, 2022; 19-21 [122].



## РОЗДІЛ 4

### ОСОБЛИВОСТІ РОЗВИТКУ ТА БУДОВИ ЧАШЕЧКО-МИСКОВОЇ СИСТЕМИ НИРКИ У ПЕРЕДПЛОДОВОМУ ПЕРІОДІ ОНТОГЕНЕЗУ ЛЮДИНИ

На початку 7-го тижня ВУР (передплоди 14,0-16,0 мм ТКД) закладки великих ниркових чашечок представлені короткими трубочками з розширеними кінцями (рис. 4.1).

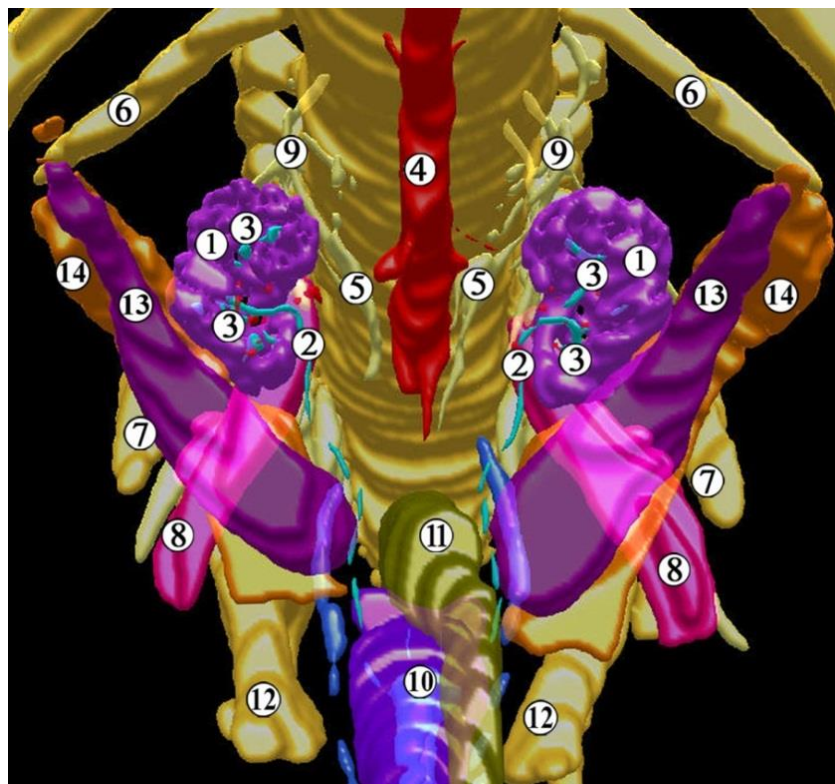


Рис. 4.1. Тривимірна комп'ютерна реконструкція структур нижньої частини тіла передплода людини чоловічої статі 14,0 мм ТКД (початок 7-го тижня ВУР). Передньо-верхня проекція. Зб. х40:

1 – ниркова паренхіма; 2 – сечовід; 3 – великі ниркові чашечки; 4 – аорта; 5 – ниркова артерія; 6 – XII ребро; 7 – клубова кістка; 8 – великий поперековий м'яз; 9 – гілки поперекового сплетення; 10 – сечовий міхур; 11 – зачаток сигмоподібної ободової кишки; 12 – лобкова кістка; 13 – яєчко; 14 – над'яєчко.

Закладка малих ниркових чашечок формується шляхом випинання стінки великих ниркових чашечок або ниркової миски, і з'являється у передплодів 14,0-16,0 мм ТКД (початок 7-го тижня ВУР). Вони мають форму видовжених трубочок, діаметр просвіту яких відрізняється на різних рівнях і становить  $30,0 \pm 12,0$  мкм. На початку 7-го тижня ВУР ЧМСН налічує від 3 до 5 генерацій протокової системи нирки.

Окремі закладки малих ниркових чашечок, видовжуючись, досягають поверхні органа, а за їх ходом визначаються значні розширення просвіту (рис. 4.2).

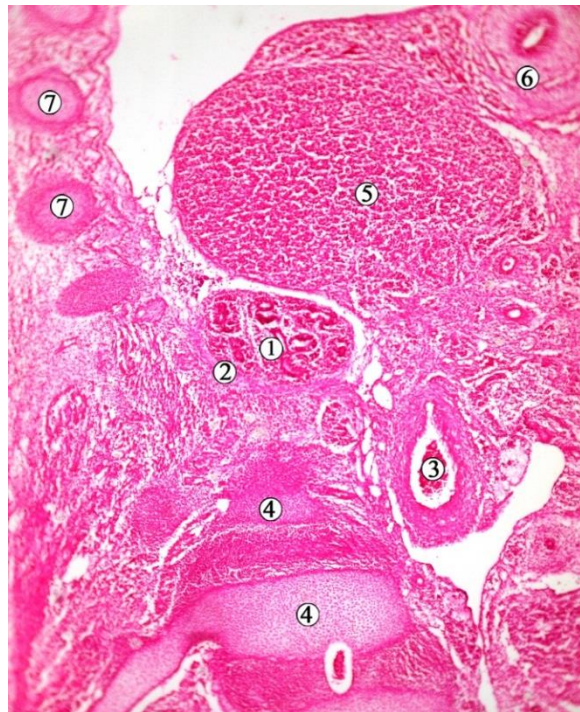


Рис. 4.2. Косо-фронтальний зріз органів таза передплода людини 14,0 мм ТКД (початок 7-го тижня ВУР). Забарвлення гематоксилином і еозином. Фото мікропрепарату. Зб. x70:

1 – метанефрос; 2 – зачаток ниркової капсули; 3 – аорта; 4 – межа між поперековим та крижовим відділом хребтового стовпа; 5 – надниркова залоза; 6 – середня кишка; 7 – зачатки ребер.

Таким чином, на початку передплодового періоду ВУР відбувається подальше розгалуження похідних дивертикулу мезонефральної протоки,

тобто утворюється закладка сосочкових проток та збірних ниркових трубочок. Кожна трубочка, досягнувши шару метанефрогенних клітин, поділяється зазвичай на 2-3 трубочки наступної генерації. У зв'язку з тим, що останні відходять від попередньої майже під прямим кутом і простягаються вздовж поверхні зачатка органа, прямуючи в різні сторони, на гістологічних зрізах можна виявити одночасно дві з них. Застосування комп'ютерного тривимірного реконструювання за серією послідовних гістологічних зрізів дозволило впевнитися в тому, що кожне з похідних мезонефральної протоки, врастаючи в товщу метанефрогенних клітин, під час свого поділу дає зазвичай початок трьом збірним трубочкам наступної генерації. Навколо розширеного сліпого кінця кожної збірної трубочки утворюється конденсація метанефрогенних клітин, яка у передплідів 16,0-17,0 мм ТКД розділяється перетяжкою у вигляді борозни на два ущільнення (рис. 4.3). Менше з них розташоване ближче до поверхні органа, а більше – до центральної його частини.

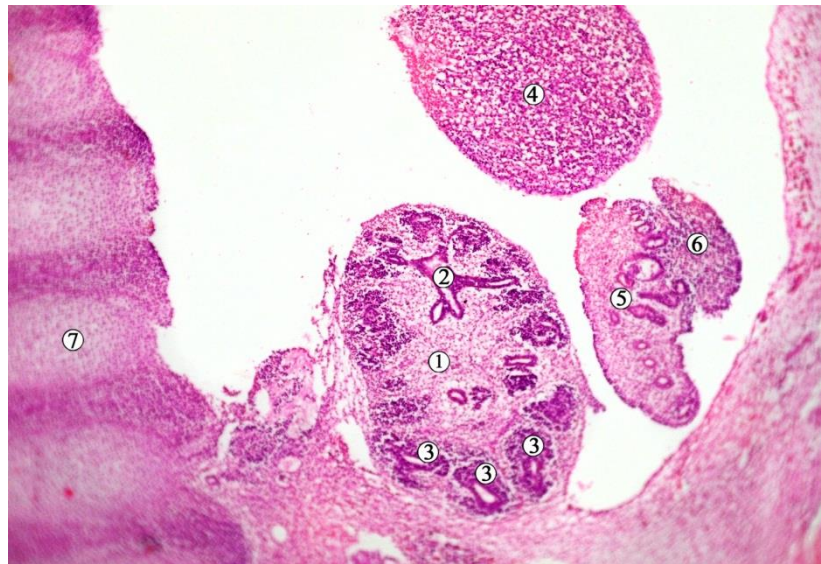


Рис. 4.3. Фронтальний зріз лівої половини таза передпліда 16,0 мм ТКД (7-й тиждень ВУР). Забарвлення гематоксилином і еозином. Фото мікропрепарату. Зб. х60:

1 – метанефрос; 2 – закладка малих ниркових чашечок; 3 – конденсація мезенхіми навколо розгалужень ЧМСН; 4 – надниркова залоза; 5 – мезонефрос; 6 – гонада; 7 – попереково-крижовий відділ хребтового стовпа.

Нирки впродовж 7-го тижня ВУР значно зростають у довжину (краніо-каудально), при цьому змінюють свою скелетотопію – досягають верхніми кінцями рівня II поперекового гребеня. Ниркові ворота наприкінці 7-го тижня ВУР розміщуються на рівні IV поперекового хребця. Відбуваються синтопічні зміни нирок, зокрема, з роздвоєння аорти: якщо на початку 7-го тижня ВУР ворота нирок знаходились нижче рівня роздвоєння аорти на висоту тіла одного хребця, то наприкінці 7-го тижня ВУР вони піднімаються вище рівня роздвоєння аорти, розміщуючись на рівні IV поперекового хребця (рис. 4.4). Слід зазначити, що впродовж 7-го тижня ВУР рівень роздвоєння аорти суттєво не змінюється, і відповідає рівню V поперекового хребця.

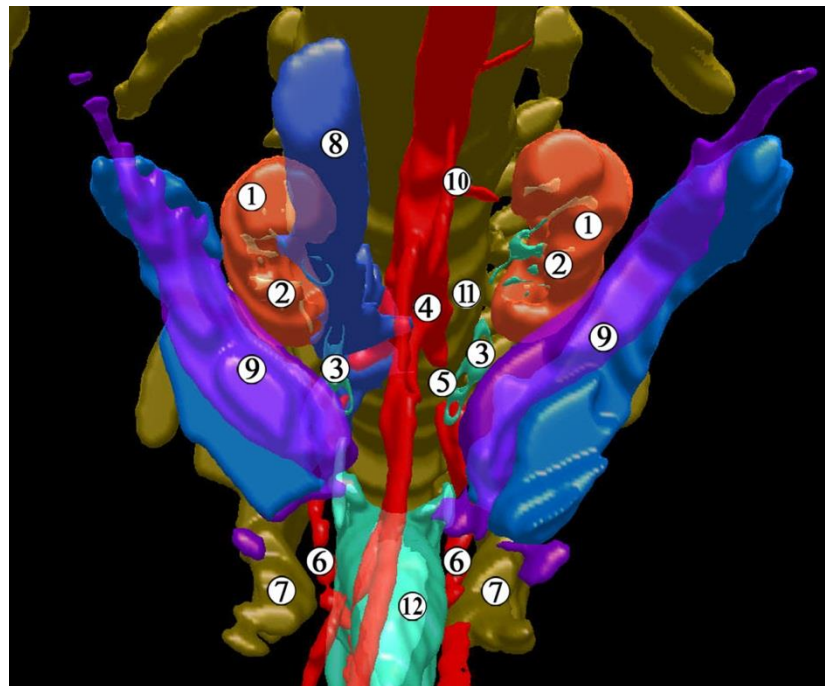


Рис. 4.4. Тривимірна комп'ютерна реконструкція органів таза передплота людини 17,0 мм ТКД (середина 7-го тижня ВУР). Передньо-верхня проекція. Зб. x50:

1 – нирки; 2 – зачатки малих ниркових чашечок; 3 – сечоводи; 4 – роздвоєння аорти; 5 – ліва загальна клубова артерія, 6 – пупкові артерії; 7 – лобкові кістки; 8 – нижня порожниста вена; 9 – гонади; 10 – ліва ниркова артерія; 11 – V поперековий хребець; 12 – сечовий міхур.



Отже, упродовж 7-го тижня ВУР помітним є процес переміщення нирок з місця своєї первинної локалізації у тазу, де джерелом їх кровопостачання є загальна клубова артерія, краніально до зачатків надниркових залоз, віддаючи власні судини до аорти, які стають нирковими артеріями (рис. 4.5, див. рис. 4.4).

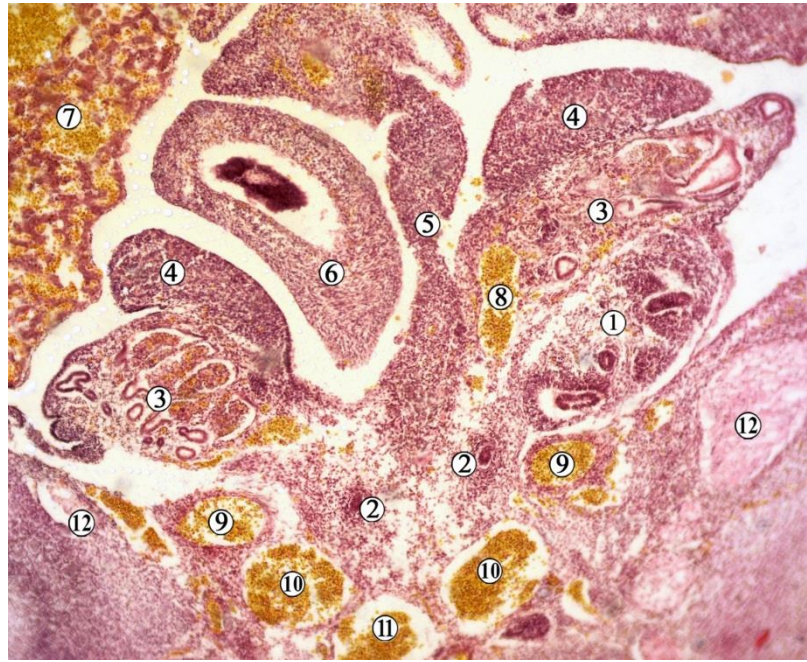


Рис. 4.5. Фронтальний зріз органів тазу передплода людини 16,0 мм ТКД (7-й тиждень ВУР). Забарвлення за методом Ван Гісона. Фото мікропрепарату. Зб. x50:

1 – метанефрос; 2 – сечовід; 3 – мезонефрос; 4 – гонада; 5 – вентральна брижа; 6 – середня кишка; 7 – печінка; 8 – аорта з лівою нирковою артерією; 9 – пупкова артерія (сегмент зачатка загальної клубової артерії); 10 – задня кардинальна вена; 11 – пупкова вена; 12 – клубова кістка.

На початку передплодового періоду ВУР мезонефрос видовженої форми, потовщений на каудальному кінці, простягається вздовж хребтового стовпа. У каудальних відділах органа спостерігається утворення каналців і судинних клубочків, а в краніальних помітні ознаки дегенерації мезонефральних тілець.

Метанефрос має яйцеподібну форму, чіткі межі завдяки формуванню капсули, розміщується медіодорзально відносно нижньої половини мезонефроса. Ворота метанефроса спрямовані дорсомедіально. Кут ниркових воріт на початку 7-го тижня ВУР дорівнює  $120,0 \pm 40,0^\circ$ . Упродовж 7-го тижня ВУР метанефрос значно видовжується внаслідок свого зросту – довжина органа зростає до  $1,27 \pm 0,05$  мм до кінця цього вікового періоду розвитку.

Внаслідок випинань краніального та каудального дихотомічного розгалуження ниркової миски формуються малі ниркові чашечки. Агрегації клітин метанефрогенної бластими, які оточують великі ниркові чашечки, розділені на менші ділянки, відповідно до формування малих ниркових чашечок. Завдяки часточковій будові нирки починають набувати нерівної поверхні (рис. 4.6).

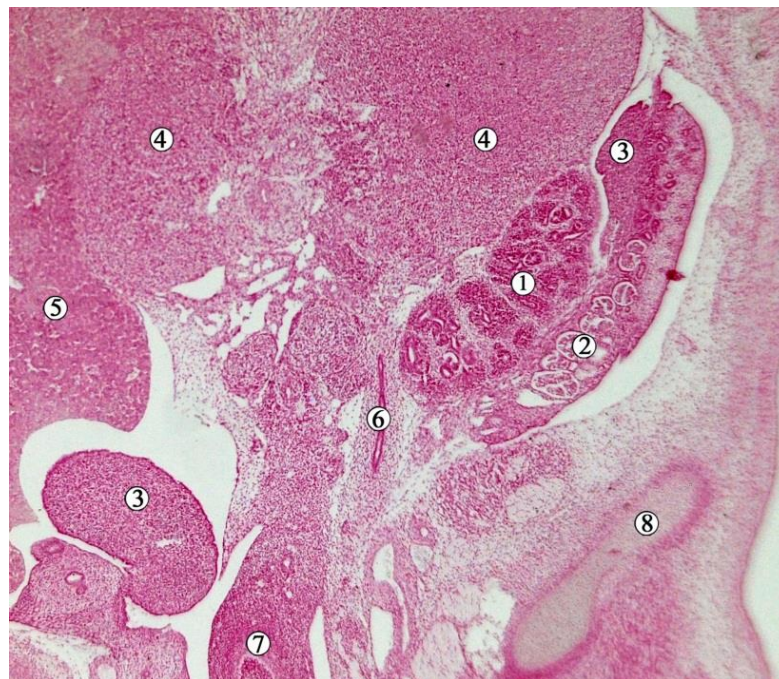


Рис. 4.6. Фронтальний зріз органів таза передплота людини 16,0 мм ТКД (7-й тиждень ВУР). Забарвлення гематоксиліном і еозином. Фото мікропрепарату. Зб. x50:

1 – лівий метанефрос; 2 – лівий мезонефрос; 3 – гонади; 4 – надниркові залози; 5 – печінка; 6 – лівий сечовід; 7 – задня кишка; 8 – клубова кістка.



Отже, всередині кожної частки знаходиться зачаток малої ниркової чашечки. Прошарки мезенхіми, які розділяють скупчення метанефрогенних клітин на окремі частки, сполучаються з мезенхімою, яка оточує зачатки великих ниркових чашечок, ниркову миску. Об'єм ЧМСН суттєво зростає впродовж 7-го тижня ВУР: з  $2,0 \pm 0,5 \text{ мм}^3$  (на початку 7-го тижня ВУР) до  $7,7 \pm 1,2 \text{ мм}^3$  (наприкінці 7-го тижня ВУР).

Особливості морфогенезу метанефроса на початку передплодового періоду ВУР відзначаються не тільки інтенсивною проліферацією зачатка ЧМСН, але й швидкими темпами диференціації метанефрогенної бластеми. Так, на гістологічних препаратах передплодів кінця 7-го тижня ВУР (18,0-20,0 мм ТКД) уперше спостерігаються нефрони (рис. 4.7). Загальна їх кількість у цей віковий період коливається від 2 до 8, а кількість генерацій ЧМСН досягає 6.

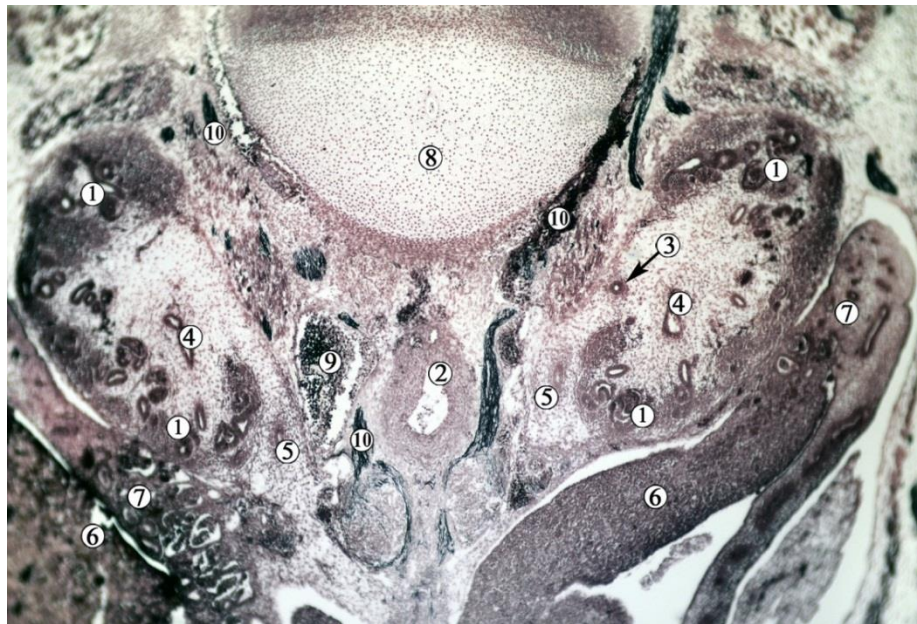

Рис. 4.7. Фронтальний зріз органів таза передплода людини 16,0 мм ТКД (7-й тиждень ВУР). Забарвлення – імпрегнація сріблом. Фото мікропрепарату. Зб. x50:

1 – зачатки нефронів; 2 – аорта; 3 – ліва ниркова артерія; 4 – ниркові миски; 5 – сечоводи; 6 – гонади; 7 – мезонефроси; 8 – IV поперековий хребець; 9 – нижня порожниста вена; 10 – нервові волокна.

З початку 7-го тижня ВУР ядра клітин зачатка ЧМСН займають переважно апікальне положення (рис. 4.8). Цікавим спостереженням є те, що картини мітозу спостерігаються переважно в апікально розташованих ядрах. На початку передплодового періоду (7-й тиждень ВУР) на базальному полюсі епітеліоцитів ЧМСН спостерігається просвітлення цитоплазми, що може свідчити про накопичення глікогену.

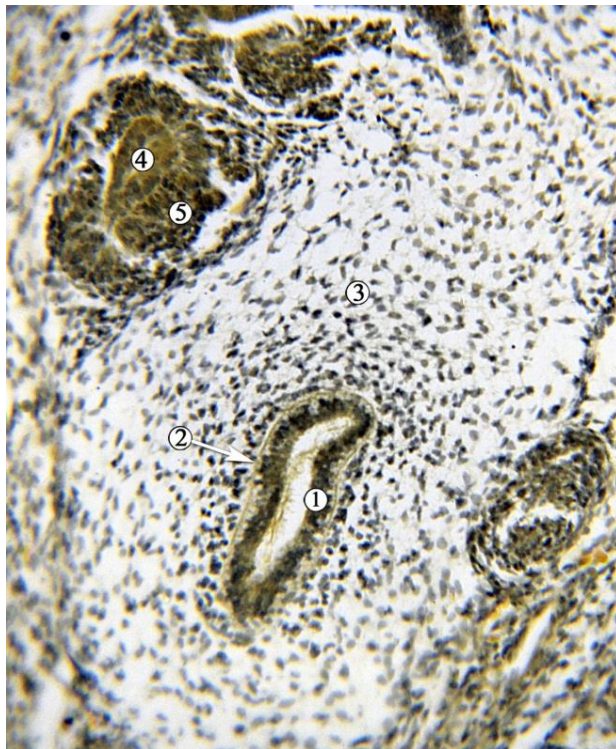


Рис. 4.8. Фронтальний зріз правого метанефроса передплода людини 18,5 мм ТКД (7-й тиждень ВУР). Забарвлення за методом Ван Гісона. Фото мікропрепарату. Зб. x100:

1 – епітелій зачатка ниркової миски з апікально розташованими ядрами; 2 – базальна мембрана; 3 – недиференційована мезенхіма; 4 – зачаток малої ниркової чашечки; 5 – агрегація метанефрогенної бластеми.

У середині 7-го тижня ВУР (передплоди 16,0-18,0 мм ТКД) у краніальних відділах мезонефросів нефротомі не мають чітких обрисів, а характерна для їх каналців звивистість не виявляється (див. рис. 4.6). Мезонефроси мають відносно менші розміри. Краніальний полюс органа



знаходиться не вище рівня тіла VI грудного хребця, а каудальний – досягає рівня I крижового хребця.

Метанефроси набувають овоїдної форми. Скелетотопічно знаходяться вони на рівні L2-S1 хребців, дорсомедіальніше каудальної половини мезонефросів. Їх нижні полюси відповідають рівню роздвоєння аорти (рис. 4.9). Ниркові ворота спрямовані вентромедіально і дещо краніально, таким чином нирковий кут відкритий вентрокраніально. Вентральніше і краніальніше від вторинної нирки розташована надниркова залоза, а вентральніше від її нижнього полюсу – статева залоза.

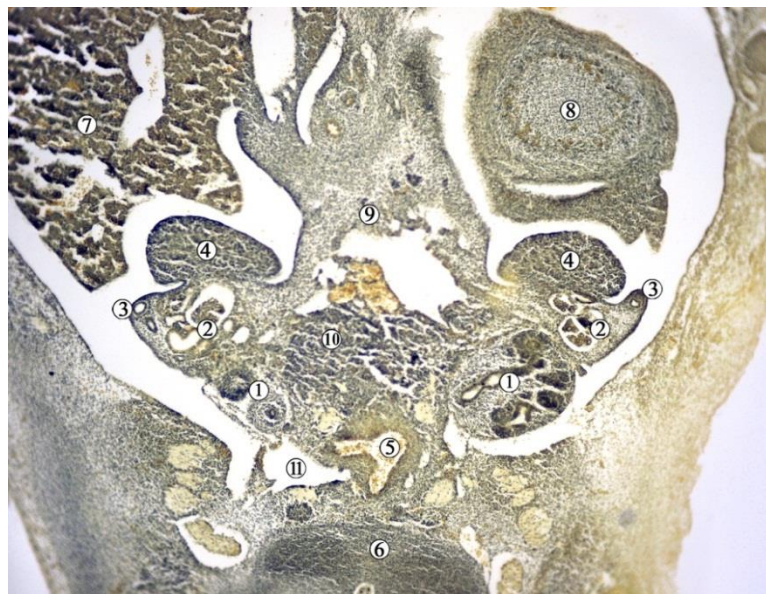


Рис. 4.9. Фронтальний зріз тазової частини передплода людини 17,0 мм ТКД (7-й тиждень ВУР). Забарвлення за методом Ван Гізона. Фото мікропрепарату. Зб. x50:

1 – метанефрос; 2 – мезонефрос; 3 – мезонефральна протока; 4 – гонада; 5 – роздвоєння аорти; 6 – V поперековий хребець; 7 – печінка; 8 – надниркова залоза; 9 – вентральний мезогастрій; 10 – підшлункова залоза; 11 – нижня порожниста вена.

Ниркова миска набуває лійкоподібної форми, має позанирковий тип будови (рис. 4.10). На трьох препаратах (20 %) виявлено утворення середньої

(третьої) великої ниркової чашечки. Трійчастий характер галуження похідних сечовідного відростка мезонефральної протоки притаманний і для їх наступних генерацій – малих ниркових чашечок. Їх сліпі кінці утворюють випини, спрямовані в бік метанефрогенної бластеми, що є зачатками сосочкових проток.

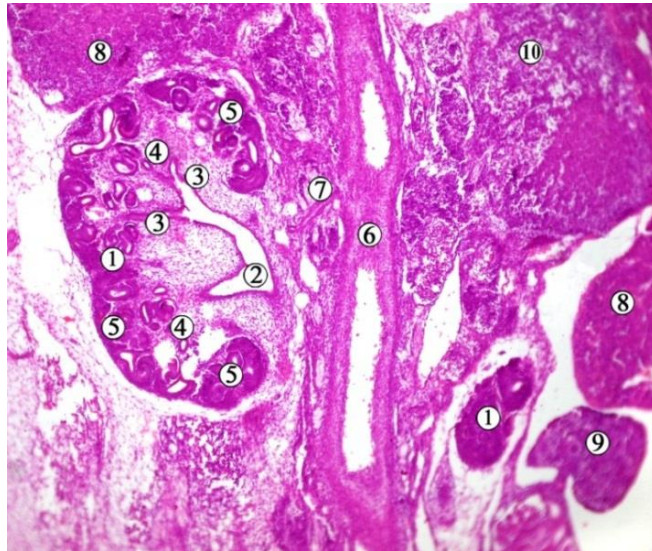


Рис. 4.10. Косо-фронтальний зріз органів таза 7-тижневого передплода людини (18,0 мм ТКД). Забарвлення гематоксилином і еозином. Фото мікропрепарату. Зб. x50:

1 – метанефрос (нирка); 2 – ниркова миска; 3 – великі ниркові чашечки; 4 – малі ниркові чашечки; 5 – нефрони; 6 – черевна аорта; 7 – права ниркова артерія; 8 – надниркова залоза; 9 – гонада; 10 – печінка.

У передплідів 18,5-20,0 мм ТКД (кінець 7-го тижня ВУР) мезонефроси у межах краніальних відділів характеризуються вираженою дегенерацією. Процес зворотного розвитку мезонефральних каналців і клубочків досягає рівня Th8-9 грудних хребців.

Вторинні нирки знаходяться на однаковому рівні – від середньої третини L2 до середньої третини L4 хребців. Синтопічно нирки знаходяться дорсомедіальніше середніх відділів мезонефросів та гонад, латеральніше від нижньої порожнистої вени та черевної частини аорти (рис. 4.11).

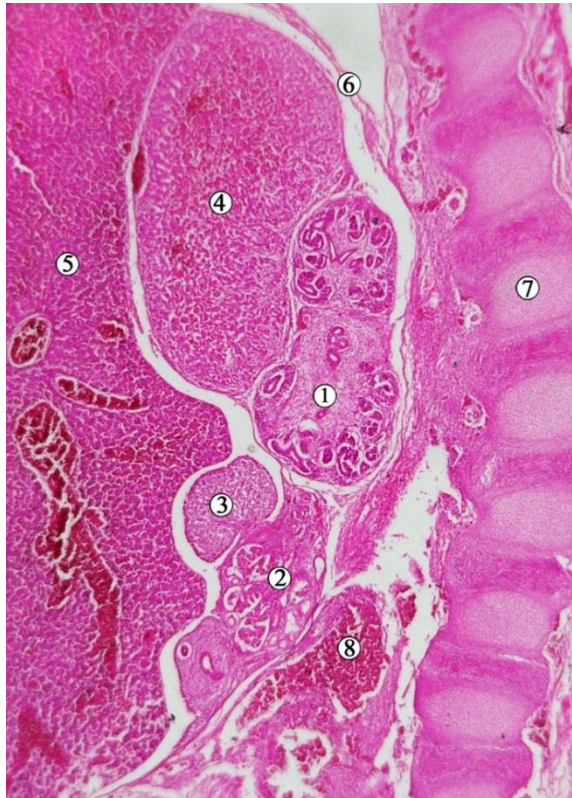


Рис. 4.11. Сагітальний зріз 7-тижневого передплота людини (19,0 мм ТКД). Забарвлення гематоксиліном і еозином. Фото мікропрепарату. Зб. x50:

1 – метанефрос (нирка); 2 – мезонефрос; 3 – гонада; 4 – надниркова залоза; 5 – печінка; 6 – діафрагма; 7 – хребтовий стовп; 8 – роздвоєння аорти.

Краніальні полюси правої та лівої постійних нирок знаходяться на більшій відстані один від одного, ніж каудальні. Нирковий кут складає  $52 \pm 2,0^\circ$ , відкритий краніально. Ниркові ворота спрямовані вентромедіально, їх кут дорівнює  $120,0 \pm 40,0$ . Верхні кінці та передньо-присередні поверхні нирок межують з наднирковими залозами, які досягають рівня ниркових воріт (див. рис. 4.11).

Ниркові миски лейкоподібної форми. Від миски в бік метанефрогенної бластеми відгалужуються три великі ниркові чашечки. Слід зауважити, що поява нових генерацій великих ниркових чашечок більш виражена в каудальних чашечках, ніж у краніальних.

На серійних гістологічних зрізах 7-тижневих передплотів та виконаних з них комп'ютерних тривимірних реконструкціях ідентифікується весь хід

ниркових артерій – від аорти на рівні II-III поперекових хребців і до ниркових воріт (див. рис. 4.10). Субкардинальна вена завжди проходила біля вентральної поверхні нирки і зливалася з порожнистою веною. Найвища мезонефральна артерія ідентифікується як гонадальна артерія, і вона наближалася до ниркової артерії.

Вентральна кривизна попереково-крижового відділу хребта була відсутня у 50 % ембріонів, що можна вважати одним із факторів, які сприяють «підняттю» нирки з місця первинної закладки метанефроса у тазу до рівня поперекового відділу хребтового стовпа.

Під час дослідження передплідів 8-го тижня ВУР (21,0-30,0 мм ТКД) встановлено, що мезонефроси видовженої форми, потовщені в каудальному відділі, де виявляються окремі мезонефральні тільця та система каналців. По відношенню до надниркових залоз мезонефроси локалізуються каудальніше і безпосередньо з ними не стикаються.

Нирки мають бобоподібну, наближену до дефінітивної, форму. Знаходяться вони на рівні від верхнього краю тіла L2 до нижнього краю L4. Слід зауважити на синтопічні зміни між мезонефросом та метанефросом. Мезонефрос розташований на тому ж рівні, що й метанефрос на початку 7-го тижня ВУР, і каудально від нього, починаючи з 8-го тижня ВУР. Подібне явище спостерігається і щодо синтопії метанефроса з гонадою.

На початку 8-го тижня ВУР правий метанефрос вентральною поверхнею каудальніше від надниркової залози межує із статевою залозою, то наприкінці 8-го тижня ВУР місце останньої займає печінка.

Медіальніше від вторинних нирок знаходяться нижня порожниста вена та черевна частина аорти, латеральніше – краніальні відділи мезонефросів. Каудальні полюси вторинних нирок відповідають рівневі роздвоєння черевної частини аорти. До краніального полюсу і вентральної поверхні нирок прилягають великих розмірів надниркові залози (рис. 4.12).



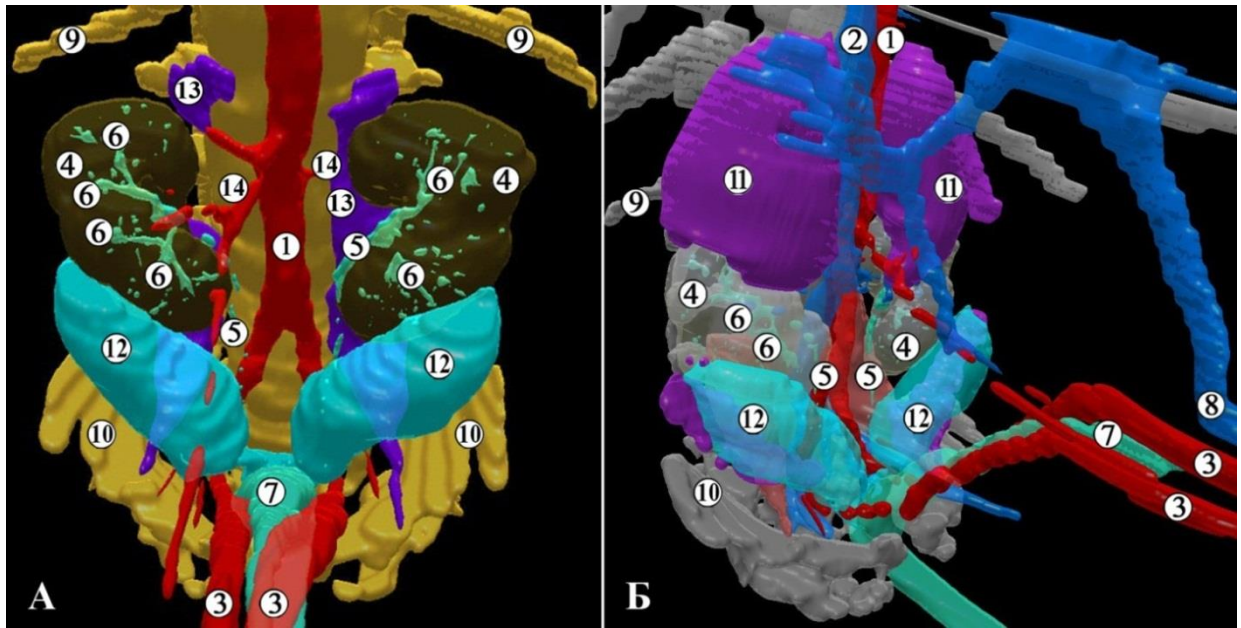


Рис. 4.12. Тривимірна комп'ютерна реконструкція структур нижньої частини тіла передплода людини чоловічої статі 22,0 мм ТКД (початок 8-го тижня ВУР). А – передня проекція, Б – права передньо-бічна проекція. Зб. х35:

1 – черевна аорта; 2 – нижня порожниста вена; 3 – пупкові артерії; 4 – ниркова паренхіма; 5 – сечовід; 6 – ниркові чашечки; 7 – сечовий міхур; 8 – пупкова вена; 9 – XII ребро; 10 – клубова кістка; 11 – надниркова залоза; 12 – яєчко; 13 – великий поперековий м'яз.

Нирковий кут відкритий краніально, а органи своїми воротами спрямовані вентромедіально. Ниркові миски відповідають проміжку між L3 та L4. ЧМСН оточена нирковою паренхімою, а кількість її генерацій досягає у цей віковий період 7-8. Отже, спостерігаються малі ниркові чашечки, які сполучаються фактично безпосередньо з нирковою мискою, а сама ЧМСН набуває чітко вираженої тривимірної структури, обриси якої простежувались ще на 7-му тижні ВУР.

На початку 8-го тижня ВУР довжина постійної нирки дорівнює  $1,8 \pm 0,1$  мм. Спостерігається інтенсивне зростання кількості нефронів, половина з яких має зв'язок з ЧМСН (рис. 4.13). До середини 8-го тижня ВУР апікальна поверхня епітеліоцитів ЧМСН стає товстішою, набуває нерівних

контурів та зменшених тинкторіальних властивостей. Епітеліальна вистилка зачатків малих чашечок відрізнялась тоншим та чіткішим апікальним краєм пласта клітин.

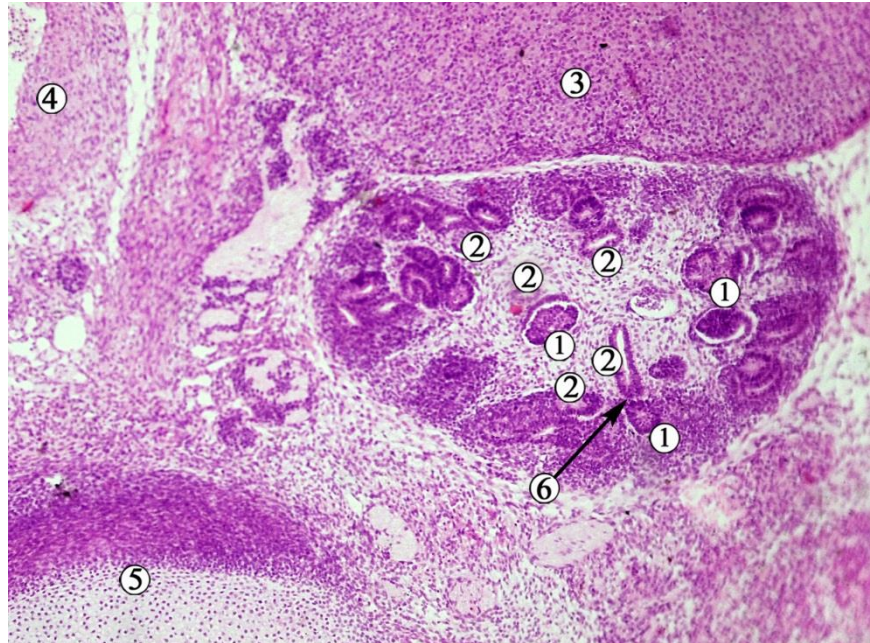


Рис. 4.13. Фронтальний зріз лівої нирки передплота людини 21,0 мм ТКД (початок 8-го тижня ВУР). Забарвлення гематоксилином і еозином. Фото мікропрепарату. Зб. х60:

1 – нефрон; 2 – кінцеві генерації ЧМСН; 3 – надниркова залоза; 4 – черевна аорта; 5 – поперековий хребець; 6 – сполучення нефрона з ЧМСН.

У передплотів 26,0-30,0 мм ТКД верхній кінець нирки досягає L1 хребця, а нижній – на рівні проміжку між L4 і L5. По відношенню до мезонефросів метанефроси розташовані краніальніше на половину своєї висоти. Ворота нирок спрямовані медіально, їх кут дорівнює  $140,0 \pm 20,0^\circ$ .

Ліва нирка локалізується дещо вище, ніж права. Верхня міжполюсна відстань дещо більша, ніж нижня, тому нирковий кут відкритий краніально. Наприкінці 8-го тижня ВУР (передплоти 26,0-30,0 мм ТКД) виявляється зачаток ниркової капсули.

Верхнім кінцем та передньою поверхнею до рівня МСС нирки межують з наднирковими залозами. Нижче від останніх, у межах нижньої половини права нирка своєю передньою поверхнею межує з печінкою та низхідною частиною дванадцятипалої кишки, а ліва нирка – з гонадою та хвостом підшлункової залози.

Тип будови ниркових мисок у передплодів упродовж 8-го тижня ВУР змінюється з позаниркового до змішаного наприкінці цього вікового періоду. Спостерігаються зачатки 3-х великих ниркових мисок (рис. 4.14).

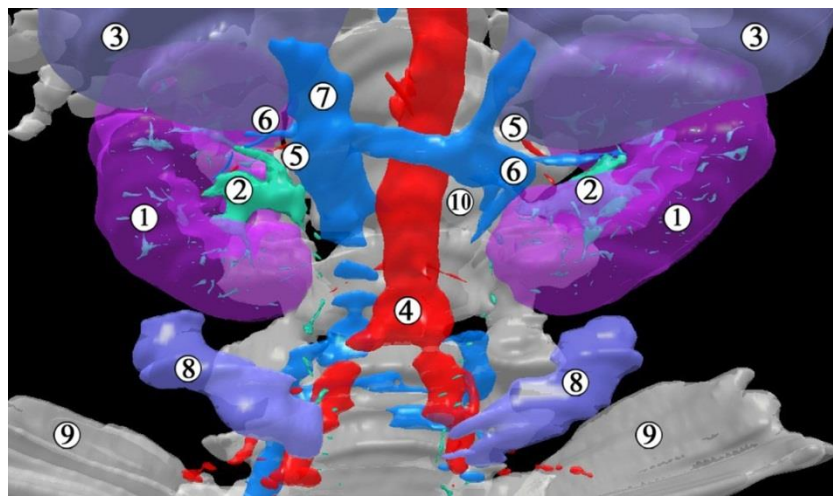


Рис. 4.14. Тривимірна комп'ютерна реконструкція передплода людини 30,0 мм ТКД (кінець 8-го тижня ВУР). Передня проекція. Зб. x25:

1 – нирки; 2 – ниркові миски; 3 – надниркові залози; 4 – роздвоєння аорти; 5 – ниркові артерії; 6 – ниркові вени; 7 – нижня порожниста вена; 8 – гонади; 9 – клубові кістки; 10 – тіло третього поперекового хребця.

У другій половині 8-го тижня ВУР (передплоди 26,0-30,0 мм ТКД) виявлені мікроанатомічні особливості будови ЧМСН. Так, у просвіті великих ниркових чашечок спостерігаються епітеліальні перегородки, які відокремлюють їх від ниркової миски (рис. 4.15). Епітеліальна пластинка слизової оболонки ниркових чашечок представлена кубічним епітелієм з нерівною та непрозорою апікальною межею. Наприкінці цього періоду розвитку він стає двошаровим, і ця трансформація починається з ниркової миски.



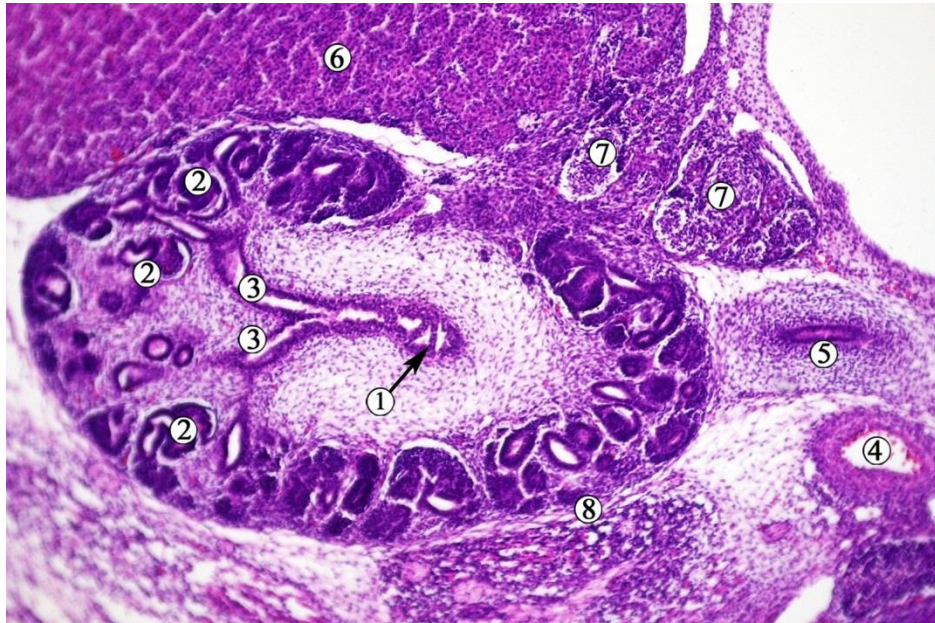


Рис. 4.15. Фронтальний зріз лівої нирки передплота людини 26,0 мм ТКД (8-й тиждень ВУР). Забарвлення гематоксиліном і еозином. Фото мікропрепарату. Зб. х60:

1 – епітеліальні перегородки великих ниркових чашечок; 2 – нефрони; 3 – малі ниркові чашечки; 4 – ліва ниркова артерія; 5 – сечовід; 6 – надниркова залоза; 7 – черевні вузли; 8 – зачаток ниркової капсули.

Загальна кількість нефронів до кінця 8-го тижня зростає до 300, причому кількість нефронів, які сполучались з ЧМСН, становила близько 50 %.

Зазначені гістологічні зміни, безумовно, мають вплив і на функціональні особливості нирок у цей віковий період: на багатьох препаратах спостерігається розширення ЧМСН (рис. 4.16). Вивчення серій послідовних гістологічних зрізів таких препаратів 8-тижневих передплотів не встановило відхилень від нормального розвитку суміжних структур, зокрема, сечоводів. Ми припускаємо, що дилатація ЧМСН могла бути спричинена затримкою редукції у цих передплотів клоакальної перетинки, а початок виділення сечі в амніотичну рідину передував цьому процесу, про що свідчить зв'язок майже половини нефронів з екскреторною системою нирки.



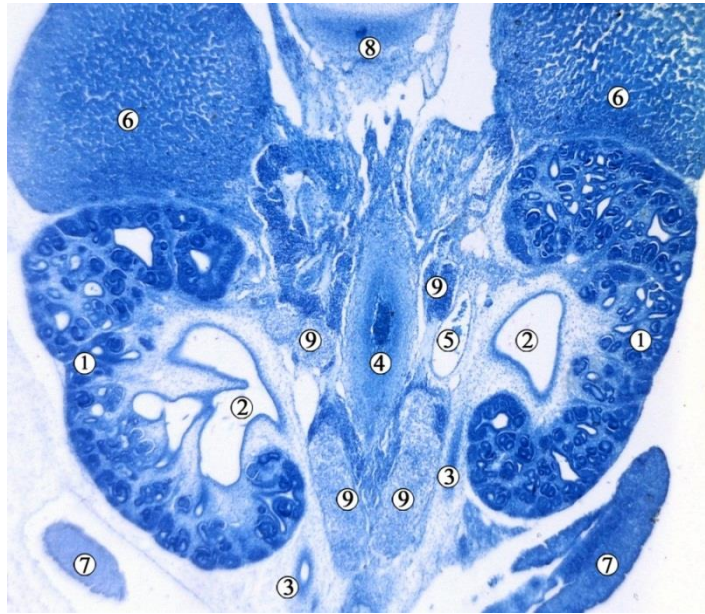


Рис. 4.16. Фронтальний зріз передплода людини 28,0 мм ТКД (кінець 8-го тижня ВУР). Забарвлення метиленовим блакитним. Фото мікропрепарату. Зб. x50:

1 – ниркова паренхіма; 2 – розширені ниркові миски; 3 – сечоводи; 4 – черевна аорта; 5 – ліва ниркова вена; 6 – надниркові залози; 7 – гонади; 8 – XII грудний хребець; 9 – черевні вузли.

Упродовж 8-го тижня ВУР інтенсивно зростає об'єм ЧМСН з  $15 \text{ мм}^3$ , досягаючи наприкінці тижня в окремих спостереженнях  $90 \text{ мм}^3$ . Морфометричні параметри вивчаємих структур у 7-ми та 8-місячних передплідів представлені у таблиці 4.1.

На препаратах 9-тижневих передплідів (31,0-41,0 мм ТКД) нирки бобоподібної форми, локалізовані краніальніше від мезонефросів і гонад, рівня роздвоєння черевної аорти та гребенів клубових кісток (рис. 4.17). Упродовж 9-го тижня ВУР нирки продовжують краніальне переміщення. Скелетотопічно нирки відповідають рівню нижньої третини Th12 та верхньої половини L3 хребців. Виразно виявляється ниркова пазуха, а також часткова будова органа. Своїми воротами нирки спрямовані присередньо. Нирковий кут становить  $40\text{-}45^\circ$ , відкритий вгору. Кут ниркових воріт дорівнює  $140,0 \pm 10,0^\circ$ .

Таблиця 4.1

Морфометричні параметри ЧМСН у передплодів людини 7-8-го тижнів ВУР

Вік, тижні	Поздовжній розмір нирки, мм	Об'єм ЧМСН, мм <sup>3</sup>	Кількість генерацій ЧМСН	Кут ниркових воріт, градуси	Рівень ниркових воріт відносно хребців	Рівень ниркових воріт відносно роздвоєння аорти
7	1,27±0,05	0,05±0,005	3-6	120,0±40,0	S1-L4	На одному рівні
8	1,8±0,1	0,25±0,05	7-8	140,0±20,0	L3	Вище на 1,5 хребця

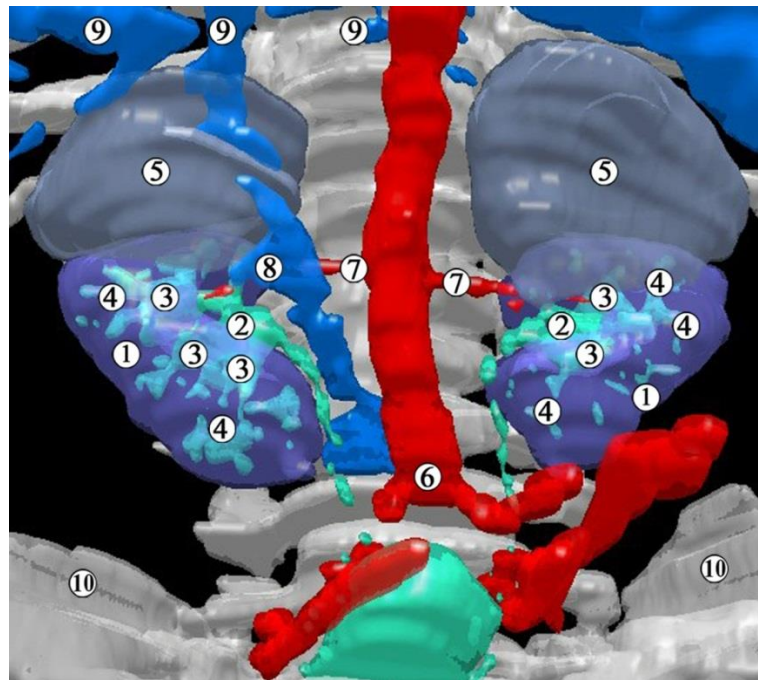


Рис. 4.17. Тривимірна комп'ютерна реконструкція передплода людини 31,0 мм ТКД (початок 9-го тижня ВУР). Передньо-нижня проекція. Зб. х30:

1 – нирки; 2 – ниркові миски; 3 – великі ниркові чашечки; 4 – малі ниркові чашечки; 5 – надниркові залози; 6 – роздвоєння аорти; 7 – ниркові артерії; 8 – права ниркова вена; 9 – внутрішньопечінкові вени; 10 – клубові кістки.

Нирки своїм верхнім кінцем, передньою поверхнею на рівні верхньої половини межують з наднирковими залозами, нижче від яких права нирка межує з низхідною частиною дванадцятипалої кишки та печінкою (рис. 4.18, А), а ліва – з висхідною частиною дванадцятипалої кишки. Печінка займає більшу частину черевної порожнини, охоплюючи нирки з боків. Між бічним краєм лівої нирки та печінкою проходить низхідна ободова кишка.

Ниркові миски набувають внутрішньоорганного типу будови (рис. 4.18, Б). Великі ниркові чашечки диференціюються не виразно, оскільки вони разом з нирковою мискою утворюють відносно великих розмірів порожнину, а окремі малі ниркові чашечки безпосередньо впадають у миску. У цей віковий період кількість генерацій ЧМСН перевищує 10.

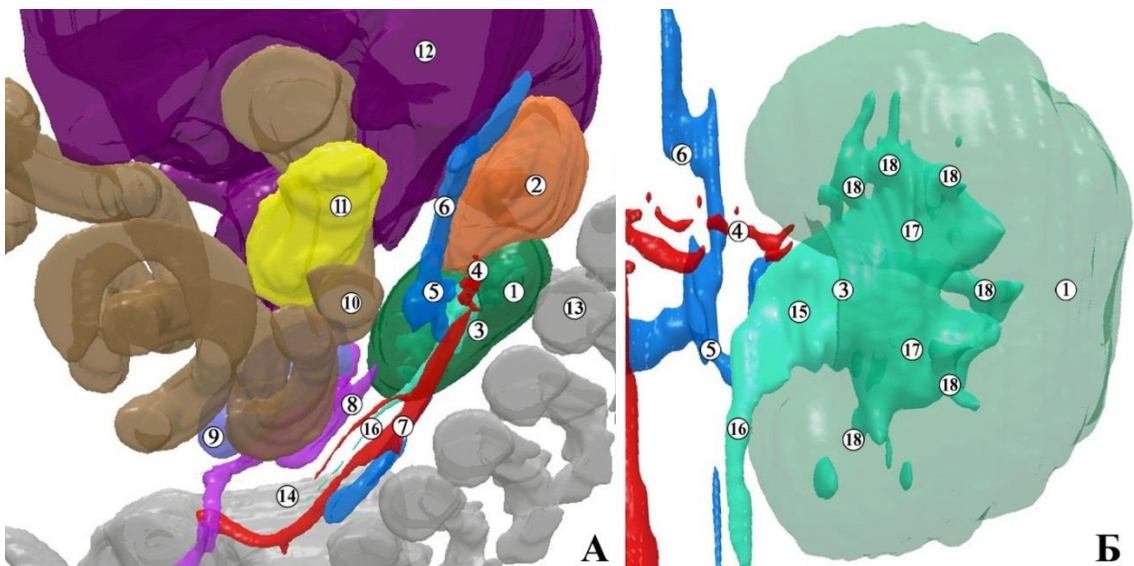


Рис. 4.18. Тривимірна комп'ютерна реконструкція правої половини передплота людини 33,0 мм ТКД (початок 9-го тижня ВУР). А – присередня проєкція, Б – задня. Зб. х30 (А), х70 (Б):

1 – нирка; 2 – надниркова залоза; 3 – ниркові ворота; 4 – ниркова артерія; 5 – ниркова вена; 6 – нижня порожниста вена; 7 – роздвоєння аорти; 8 – мезонефрос; 9 – гонада; 10 – низхідна частина дванадцятипалої кишки; 11 – підшлункова залоза; 12 – печінка; 13 – перший поперековий хребець; 14 – клубова кістка; 15 – ниркова миска; 16 – сечовід; 17 – великі ниркові чашечки; 18 – малі ниркові чашечки.

У ниркових воротах ниркові кровоносні судини розміщуються попереду від ниркової миски та сечовода, краніальне положення займає ниркова артерія, а каудальне і більш вентральне – гілки ниркової вени.

На всіх препаратах передплодів 9-го тижня ВУР всі частини ЧМСН вистелені двошаровим епітелієм, але все ще спостерігаються на деяких препаратах у просвіті великих і малих ниркових чашечок візуалізуються епітеліальні перетинки (рис. 4.19). На початку 9-го тижня помітні ознаки диференціації мезенхіми навколо ЧМСН у власну пластинку слизової оболонки. Позаду нирок розташована мезенхіма, а заочеревинний простір дорсолатерально обмежений великим поперековим м'язом.

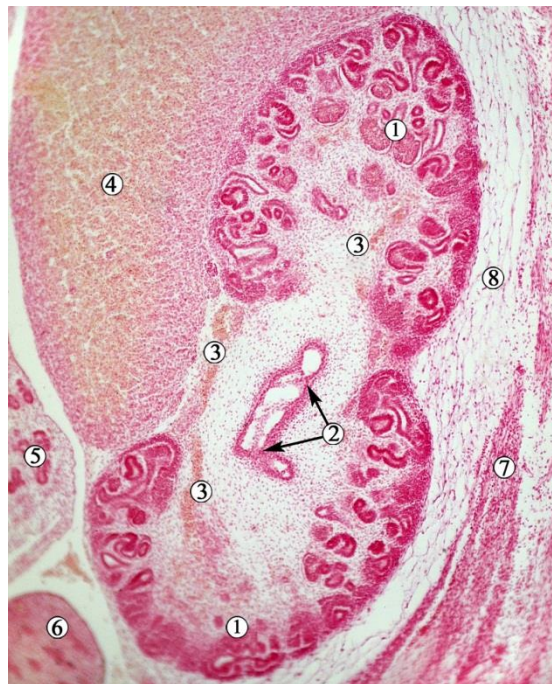


Рис. 4.19. Сагітальний зріз правої нирки передплода людини 34,0 мм ТКД (початок 9-го тижня ВУР). Забарвлення гематоксиліном і еозином. Фото мікропрепарату. Зб. x80:

1 – ниркова паренхіма; 2 – епітеліальні перетинки у місці злиття малих ниркових чашечок з великими, двошаровий циліндричний епітелій з ознаками формування власної пластинки слизової оболонки ЧМСН; 3 – ниркові кровоносні судини нирки; 4 – надниркова залоза; 5 – мезонефрос; 6 – гонада; 7 – великий поперековий м'яз; 8 – мезенхіма заочеревинного простору.



Наприкінці 9-го тижня ВУР (передплоти 38,0-41,0 мм ТКД) на гістологічних препаратах більш виразно спостерігаються процеси ускладнення мікроскопічної будови ЧМСН: під базальною мембраною двошарового епітеліального пласта ниркової миски добре візуалізується конденсація та диференціація мезенхімоцитів у пухку сполучну тканину власної пластинки слизової оболонки (рис. 4.20). Остання розмежована з мезенхімою, яка оточує ниркову миску, впорядкованим шаром клітин – зачатком її адвентиційної оболонки. Навколо ниркової миски спостерігається утворення фасціальної структури, яка має зв'язок з нирковими кровоносними судинами та їх гілками.

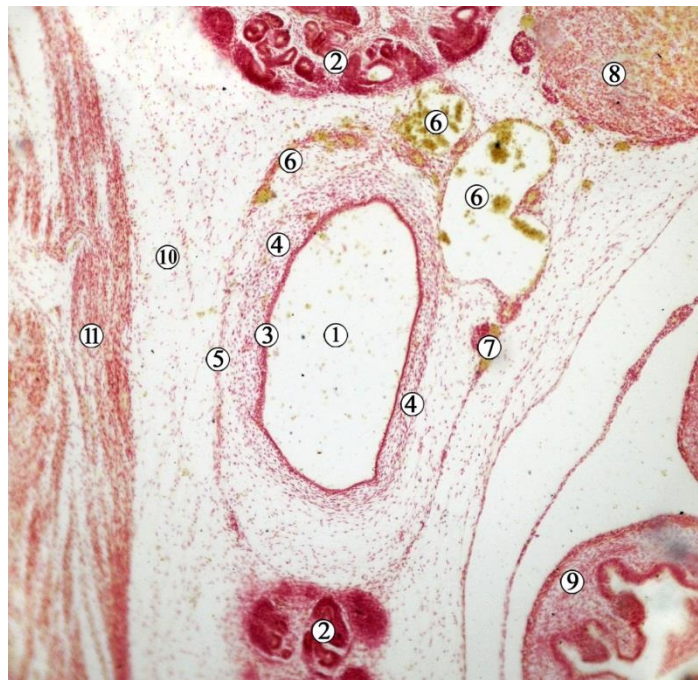


Рис. 4.20. Сагітальний зріз лівої ниркової миски передплота людини 38,0 мм ТКД (кінець 9-го тижня ВУР). Забарвлення гематоксиліном і еозином. Фото мікропрепарату. Зб. х85:

1 – просвіт ниркової миски; 2 – ниркова паренхіма в ділянці воріт органа; 3 – двошаровий кубічний епітелій; 4 – власна пластинка слизової оболонки з зачатком адвентиційної оболонки; 5 – зачаток фасціальної структури ниркової миски; 6 – ниркові вени; 7 – ниркова артерія; 8 – надниркова залоза; 9 – дванадцятипала кишка; 10 – мезенхіма; 11 – великий поперековий м'яз.

У 10-тижневих передплодів (42,0-53,0 мм ТКД) нирки розташовані на рівні нижньої половини Th12 і L1-3 хребців. Ліва нирка дещо вище правої. Відстань між верхніми кінцями більша, ніж між нижніми. Нирковий кут становить 35-40°. Своїми воротами органи спрямовані присередньо, кут ниркових воріт у порівняння з попередніми періодами ВУР, стабілізований, складає  $142,0 \pm 10,0^\circ$ . Поверхня нирок горбиста (рис. 4.21), так як орган поділений на частки відповідно агрегацій паренхіми навколо малих ниркових чашечок. У нирковій паренхімі чітко спостерігаються нефрони різного ступеня диференціації, кількість яких та щільність на одиницю об'єма органа помітно зростає, порівняно з 9-тижневими передплодами.

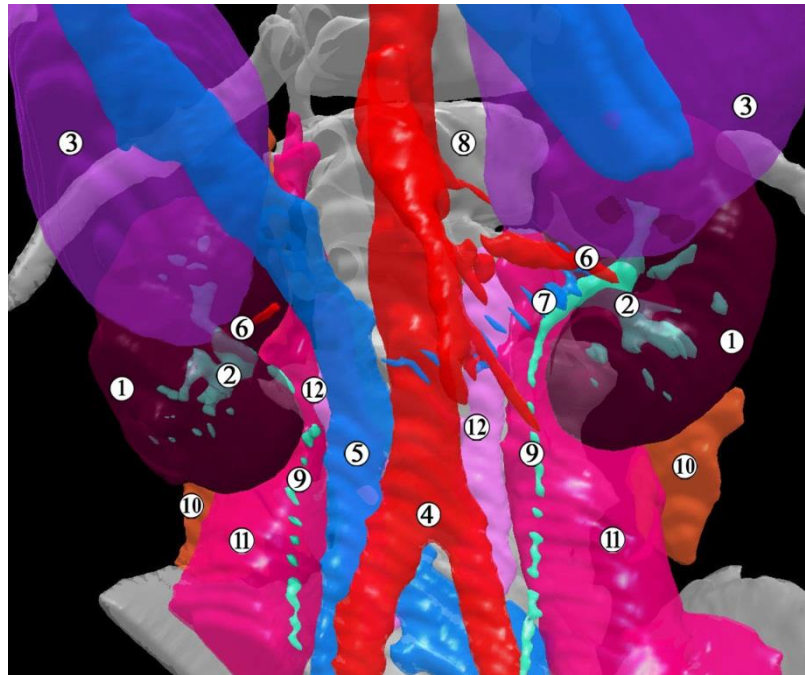


Рис. 4.21. Тривимірна комп'ютерна реконструкція передплода людини 42,0 мм ТКД (початок 10-го тижня ВУР). Передня проекція. Зб. x25:

1 – нирка; 2 – чашечко-мискова система нирки; 3 – надниркові залози; 4 – роздвоєння черевної аорти; 5 – нижня порожниста вена; 6 – ниркова артерія; 7 – ліва ниркова вена; 8 – XII грудний хребець; 9 – сечовід; 10 – квадратний м'яз поперека; 11 – великий поперековий м'яз; 12 – малий поперековий м'яз.

Нирки межують своїм верхнім кінцем, частково бічним краєм та передньою поверхнею до рівня воріт із наднирковими залозами. Права нирка передньою поверхнею на рівні нижньої половини органа межує з каудальним відрізком низхідної частини дванадцятипалої кишки, а ліва – з її висхідною частиною (див. рис. 4.20). Права нирка бічною поверхнею межує з печінкою, а ліва, крім печінки, також із низхідною ободовою кишкою. Присередньо від нирок проходять черевна аорта та нижня порожниста вена.

Ниркові миски переважно мають внутрішньоорганне розташування (рис. 4.22) та являють собою відносно розширену порожнину видовженої яйцеподібної форми. Особливістю будови ниркової миски є те, що малі ниркові чашечки, а також окремі збірні трубочки, безпосередньо у неї впадають, а великі ниркові чашечки не мають чітких меж.

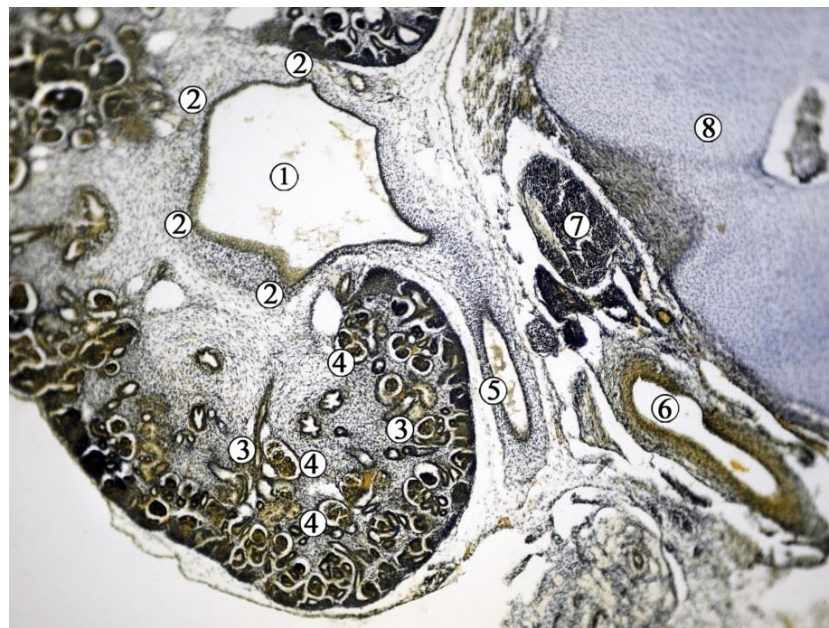


Рис. 4.22. Фронтальний зріз правої нирки передплота людини 10-го тижня ВУР (50,0 мм ТКД). Забарвлення за методом Ван Гізона. Фото мікропрепарату. Зб. х60:

1 – ниркова миска; 2 – впадіння великих ниркових чашечок; 3 – кінцеві розгалуження чашечко-мискової системи нирки; 4 – нефрони; 5 – сечовід; 6 – ниркова артерія; 7 – черевний вузол; 8 – перший поперековий хребець.



На гістологічних препаратах виявляються численні нефрони та сполучення з ними ЧМСН завдяки багатократному галуженню та індукції різноманітних конденсацій мезенхіми з утворенням аркад нефронів (рис. 4.23).

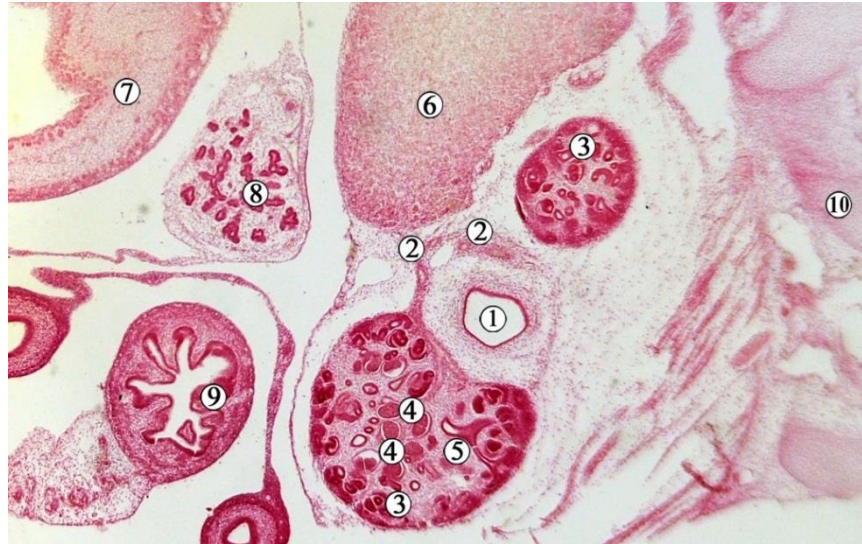


Рис. 4.23. Сагітальний зріз лівої нирки передплота людини 47,0 мм ТКД (середина 10-го тижня ВУР). Забарвлення гематоксиліном і еозином. Фото мікропрепарату. Зб. x 30:

1 – ниркова миска; 2 – ниркові кровоносні судини; 3 – паренхіма нирки; 4 – нефрони; 5 – сполучення кінцевих розгалужень чашечко-мискової системи нирки з нефронами; 6 – надниркова залоза; 7 – висхідна частина дванадцятипалої кишки; 8 – підшлункова залоза; 9 – порожня кишка; 10 – поперечний відросток першого поперекового хребця.

На гістологічних зрізах препаратів 10-тижневих передплотів у просвіті ниркової миски та сечоводів спостерігається злуцнені епітеліоцити, що може свідчити про функціональну активність екскреторної системи нирки та активні процеси виділення та руху сечі з ЧМСН у сечоводи і далі в амніотичну рідину.

Кіркова та мозкова речовини нирки ще не диференційовані в периферичній ділянці паренхіми нирки. Спостерігається низка ниркових пухирців, утворених конденсованою мезенхімою. Ниркова миска набуває ампульної



форми, налічує до 5 шарів епітеліальної пластинки слизової оболонки, як і проксимальний відділ сечовода.

Вивчення препаратів передплідів 11-12-тижневих передплідів (54,0-80,0 мм ТКД) продемонструвало максимально наближену до дефінітивної топографоанатомічну будову органів сечової системи і сечових шляхів. Так, тривимірна реконструкція передпліода людини 55,0 мм ТКД (початок 11-го тижня ВУР) дозволяє створити уяву про синтопію та скелетотопію верхнього відділу сечової системи (рис. 4.24).

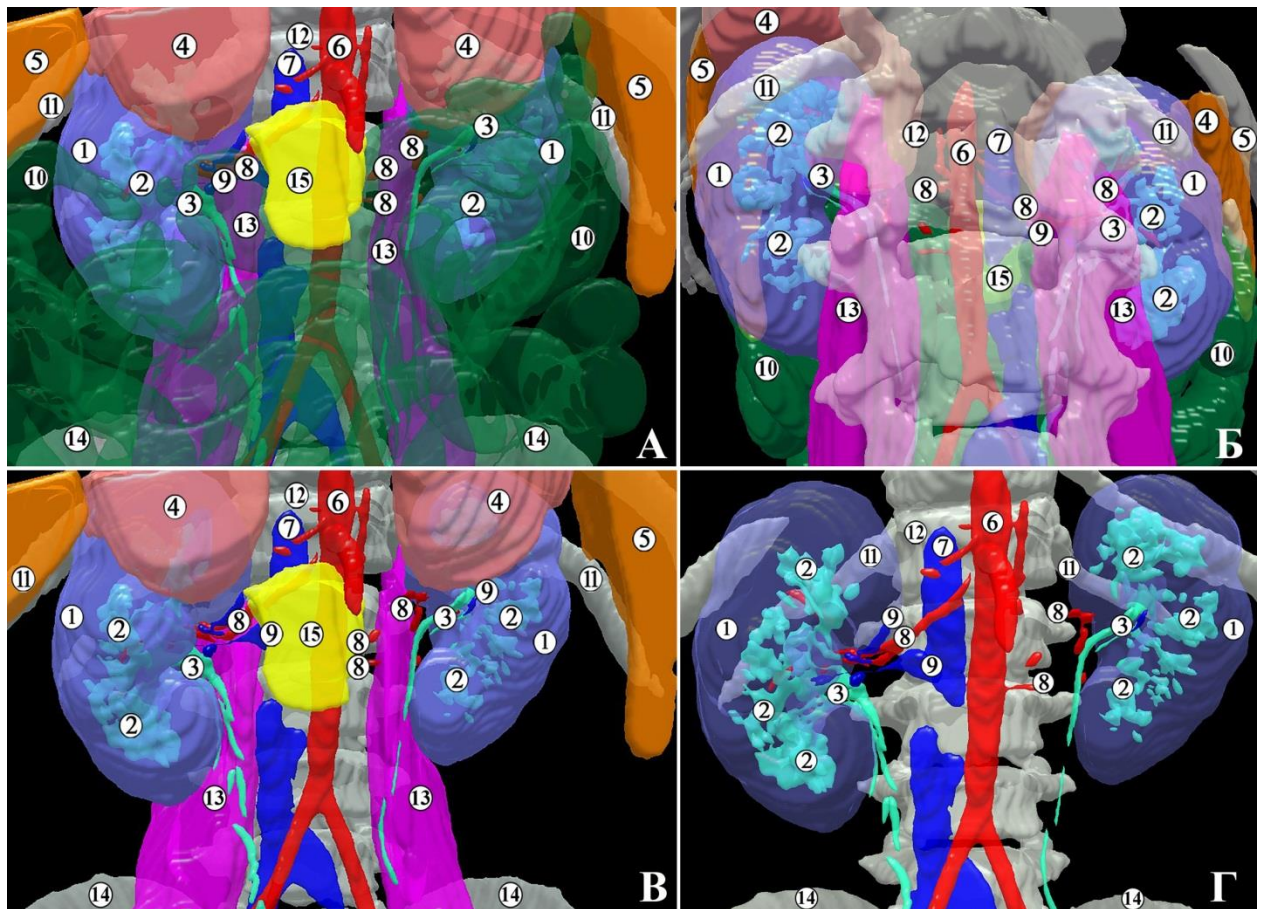


Рис. 4.24. Тривимірна комп'ютерна реконструкція органів черевної порожнини 11-тижневого передпліода людини (55,0 мм ТКД). А – передня проекція (синтопія нирок із суміжними органами); Б – задня проекція; В – передня проекція (скелетотопія нирок); Г – передня проекція (будова ЧМСН). Зб. x25:

1 – паренхіма нирки; 2 – ЧМСН; 3 – ниркова миска; 4 – надниркова залоза; 5 – печінка; 6 – черевна аорта; 7 – нижня порожниста вена; 8 – ниркові

артерії; 9 – ниркові вени; 10 – петлі товстої кишки; 11 – XII ребро; 12 – перший поперековий хребець; 13 – великий поперековий м'яз; 14 – гребінь клубової кістки; 15 – підшлункова залоза.

Верхній кінець правої нирки відповідає рівню середньої третини Th12 хребця, а лівої – верхньої третини Th12 хребця. Нижні кінці органів знаходяться на рівні середини тіла L3 хребця. Нирки мають часточкову будову (рис. 4.25). Нирковий кут у межах  $35-40^\circ$ . Ниркові ворота спрямовані присередньо і дещо вентрально, їх кут становить  $145,0 \pm 15,0^\circ$ . На зрізах органа спостерігаються численні ниркові тільця з різним ступенем диференціації.

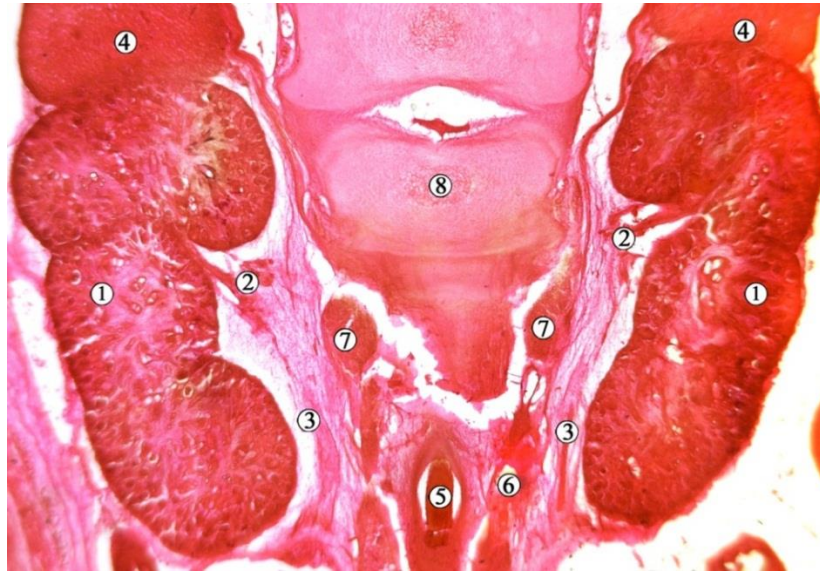


Рис. 4.25. Фронтальний зріз нирок передплода людини 54,0 мм ТКД (початок 11-го тижня ВУР). Забарвлення борним карміном. Фото мікропрепарату. Зб. х35:

1 – паренхіма нирки; 2 – ниркова артерія; 3 – сечовід; 4 – надниркова залоза; 5 – черевна аорта; 6 – нижня порожниста вена; 7 – черевні вузли; 8 – перший поперековий хребець.

На 11-му тижні ВУР кортикомедулярне з'єднання не чітко виражене, а товщина кіркової (зовнішньої) зони є більшою, ніж мозкової (внутрішньої). У поверхневій частині ниркової кори, безпосередньо під капсулою, спосте-

рігається зона недиференційованої мезенхімної тканини. Цю ділянку можна назвати нефрогенною зоною, яка містить щільно розташовані нефрогенні клітини. У корі незрілих клубочків, які розвиваються, спостерігається помітно більша їх кількість (рис. 4.26).

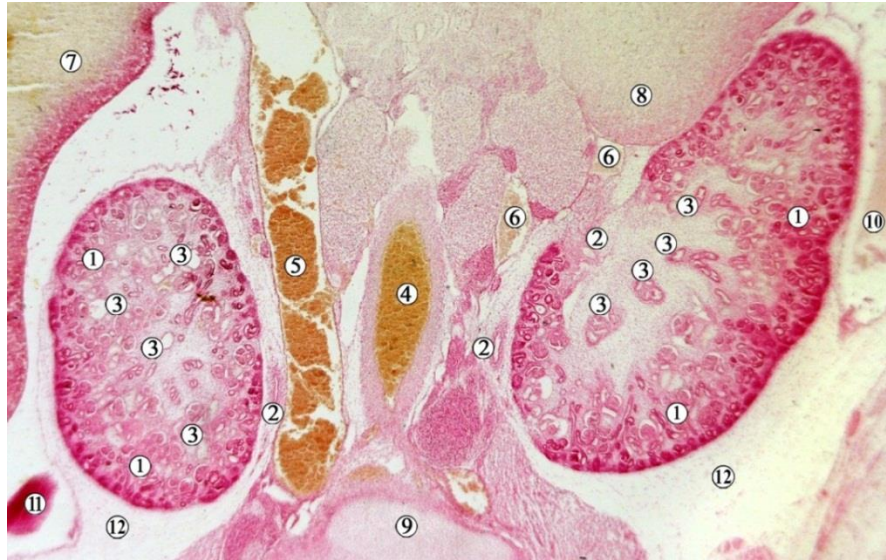

Рис. 4.26. Фронтальний зріз органів заочеревинного простору передплота людини 80,0 мм ТКД (кінець 12-го тижня ВУР). Забарвлення гематоксиліном і оезином. Фото мікропрепарату. Зб. x30:

1 – кіркова речовина нирки; 2 – сечоводи; 3 – малі ниркові чашечки; 4 – черевна аорта; 5 – нижня порожниста вена; 6 – ліві ниркові вени; 7 – печінка; 8 – ліва надниркова залоза; 9 – тіло L4 хребця; 10 – низхідна ободова кишка; 11 – висхідна ободова кишка; 12 – пухка сполучна тканина заочеревинного простору.

Наприкінці 12-го тижня ВУР кіркова та мозкова речовини нирки більш чітко диференціюються, причому кіркова зона переважає мозкову, містить метанефральні пухирці та транспортні сегменти нефронів, простежується її часточкова будова (див. рис. 4.26). Більшість каналців, що розвиваються, були на стадії пухирців.

Слід зазначити, що до кінця 12-го тижня ВУР формується остаточний епітелій ниркової миски та проксимального відділу сечовада, про що



свідчить збільшення кількості його шарів. Навколишня мезенхіма дає початок власній пластинці слизової оболонки, внутрішньому коловому та зовнішньому поздовжному шарам м'язової оболонки, а також адвентиційній оболонці. Товщина ниркової миски становить 190,0 мкм, з яких на слизову оболонку припадає 75,0 мкм, на підслизову основу – 65,0 мкм, на м'язову оболонку – 50,0 мкм. Спостерігається поступовий перехід між нирковою мискою та сечоводом. МСС представлене звуженням ниркової миски на межі з початком сечовода (див. рис. 4.24).

Присередньо від нирок простягаються великі заочеревинні судини – черевна частина аорти та нижня порожниста вена (рис. 4.27). Надниркові залози вкривають нирки зверху і спереду до рівня ниркової ніжки.

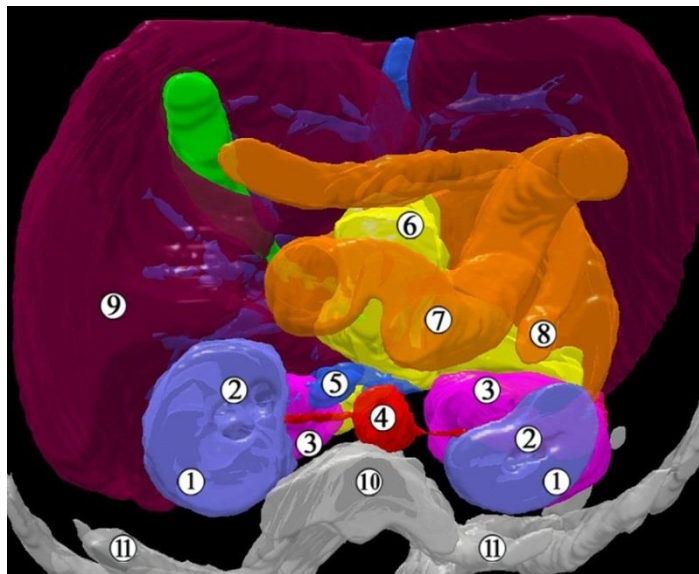


Рис. 4.27. Тривимірна комп'ютерна реконструкція передплота людини 57,0 мм ТКД (початок 11-го тижня ВУР). Горизонтальний зріз на рівні тіла L1 хребця, нижня проекція. Зб. х 20:

1 – паренхіма нирки; 2 – просвіт ЧМСН; 3 – надниркові залози; 4 – аорта; 5 – нижня порожниста вена; 6 – підшлункова залоза; 7 – дванадцятипала кишка; 8 – низхідна ободова кишка; 9 – печінка; 10 – тіло першого поперекового хребця; 11 – XII ребро.

До правих ниркових воріт спереду прилягає низхідна частина дванадцятипалої кишки та головка підшлункової залози, а зліва – висхідна частина дванадцятипалої кишки та тіло підшлункової залози, хвіст якої йде краніально і вліво над відносно великою за розмірами наднирковою залозою. Ззаду ниркові ворота прилягають до великого поперекового м'яза через прошарок пухкої сполучної тканини.

Особливістю будови ЧМСН є те, що у ниркову миску впадають численні малі ниркові чашечки та окремі збірні трубочки (рис. 4.28; див. рис. 4.27). Тип будови ниркової миски переважно змішаний, тобто вона частково знаходиться у межах ниркової паренхіми, а частково – за межами нирки. Ниркова миска, передусім її позаорганний (дистальний) відділ стиснутий у дорсовентральному напрямку (рис. 4.29), тому ниркові ворота набувають щілиноподібної форми.

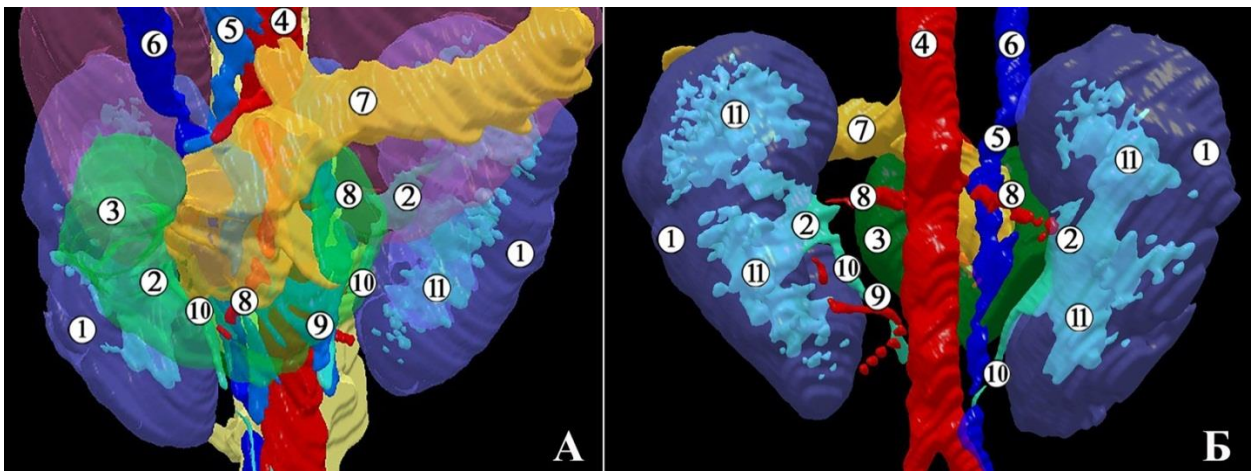


Рис. 4.28. Тривимірна комп'ютерна реконструкція ЧМСН передплота людини 60,0 мм ТКД (кінець 11-го тижня ВУР). А – передня проекція з прилеглими органами, Б – задня проекція. Зб. x18:

1 – паренхіма нирки; 2 – ниркова миска та її розгалуження на чашечки; 3 – дванадцятипала кишка; 4 – аорта; 5 – нижня порожниста вена; 6 – пупкова вена; 7 – підшлункова залоза; 8 – ниркові артерії; 9 – аберантна ліва нижня ниркова артерія; 10 – сечоводи; 11 – великі ниркові чашечки.

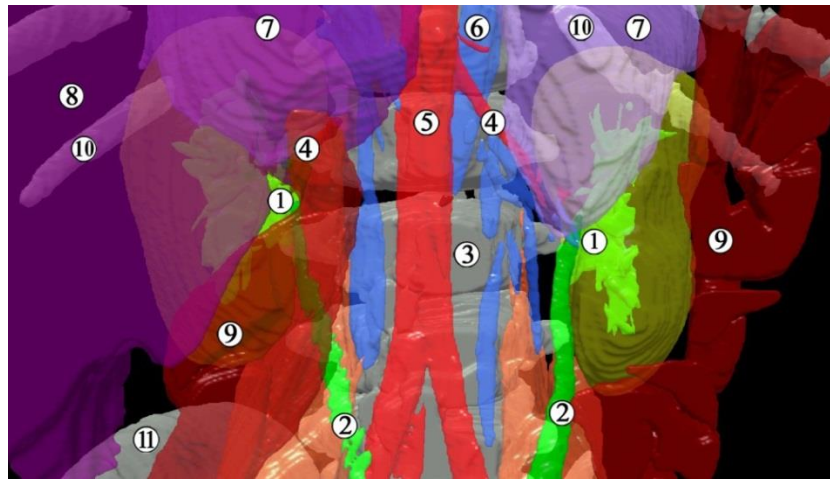


Рис. 4.29. Тривимірна комп'ютерна реконструкція передплода людини 70,0 мм ТКД (початок 12-го тижня ВУР). Передня проекція. Зб. x15:

1 – ниркова миска; 2 – сечоводи; 3 – тіло третього поперекового хребця; 4 – ниркові артерії; 5 – черевна аорта; 6 – нижня порожниста вена; 7 – надниркові залози; 8 – печінка; 9 – ободова кишка; 10 – XII ребро; 11 – гребінь клубової кістки.

На нашу думку, зазначена форма ниркової миски зумовлена тісними синтопічними зв'язками з розташованими вентрально до неї нирковими судинами та нижнім краєм надниркової залози, а ззаду – прилеглим великим поперековим м'язом.

Нами виявлені анатомічні варіанти синтопії екскреторної частини нирки з нирковими судинами, які можуть вплинути на функціональний стан ЧМСН, зокрема, призвести до її розширення. Так, у передплода 60,0 мм ТКД (див. рис. 4.28) виявлена аберантна ліва нижня ниркова артерія, яка проходила до нижньовентральної частини нирки позаду сечовода. Стиснення останнього між кровоносною судиною та прилеглою висхідною частиною дванадцятипалої кишки могло спричинити перешкоду відтоку сечі з лівої ЧМСН і в подальшому – розвиток пієлоектазії.

В іншого 12-тижневого передплода 70,0 мм ТКД (див. рис. 4.29) виявили відходження ниркових артерій під гострим кутом внаслідок більш низького скелетотопічного рівня нирок (нефроптоз): верхні кінці нирок

знаходились на рівні XII ребра справа та зліва, а ниркові ворота – на рівні тіла L3 хребця. На нашу думку, причиною такого топографо-анатомічного варіанта синтопії нирок та ниркової артерії може бути порушення процесу підйому нирки, тобто його сповільнення, що може призвести також до пієлоектазії внаслідок згинів сечовода і порушення відтоку сечі.

Характерним для завершення передплодового періоду розвитку є формування ниркової фасції, яка добре помітна на гістологічних зрізах (рис. 4.30) у вигляді пласта епітеліоцитів, який відділений від органа прошарком мезенхіми з ознаками диференціювання у пухку сполучну тканину.

Спостерігаються фасціальні вузли – місця зрощень фасціальних анатомічних структур, подібних за походженням, але відмінними за структурно-функціональним призначенням. Від них прямують волокнисті структури латерально, до пристінкової очеревини, з якою зрощуються. Присередньо ниркова фасція сполучається з адвентиційними оболонками (судинними піхвами) черевної частини аорти (зліва) та нижньої порожнистої вени (справа), а також утворює щільні сполучення з нирковими судинами, сечоводом та нирковою мискою, слугуючи своєрідним м'яким остовом для структур ниркових воріт. Простягаючись вентрально до м'язової фасції великого поперекового м'яза, ниркова фасція сполучається з нею фасціальними відростками.

Між волокнистою капсулою нирки і нирковою фасцією помітний щілиноподібний прошарок мезенхімоцитів, які диференціюються у пухку сполучну тканину, про що свідчить зміна форми окремих клітин із зірчастої на видовжену, які нагадують фібробласти. Цей простір, який оточує також ниркову миску з усіх боків, крім вентральної поверхні, на нашу думку, слід вважати зачатком приниркового клітковинного простору, тобто жирової капсули нирки. Подібні особливості будови також спостерігаються між занирковою фасцією та великим поперековим м'язом, що слід розцінювати як зачаток власне заочеревинного клітковинного простору.

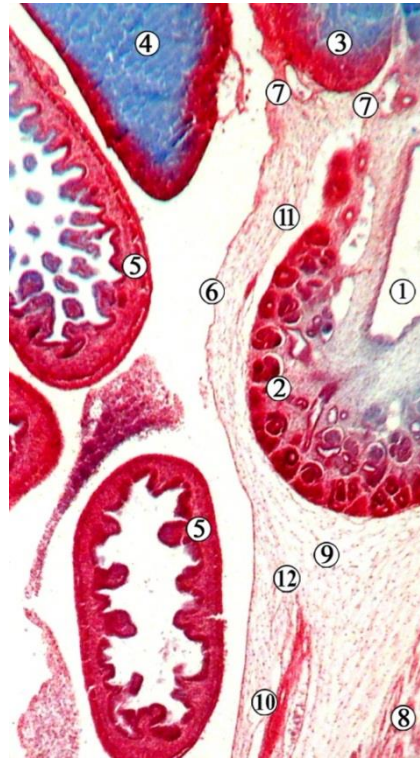


Рис. 4.30. Сагітальний зріз правої нирки передплота людини 67,0 мм ТКД (початок 12-го тижня ВУР). Забарвлення гематоксиліном і оезином. Фото мікропрепарату. Зб. x40:

1 – ниркова миска; 2 – паренхіма нирки; 3 – надниркова залоза; 4 – печінка; 5 – петлі товстої кишки; 6 – очеревина; 7 – фасціальні вузли із структурами в ділянці ниркових воріт; 8 – великий поперековий м'яз; 9 – зачаток жирової капсули нирки; 10 – адвентиція сечовода; 11 – волокниста капсула нирки; 12 – фасціальний вузол.

Ниркова фасція краніально продовжується на надниркові залози (див. рис. 4.30). Між наднирковими залозами і нирками передниркова і заниркова пластинки ниркової фасції сполучаються між собою фасціальною перегородкою. У каудальному напрямку ниркова фасція оточує сечовід та поза-органний відділ ниркової миски, де з'єднана з нирковими судинами.

Отже, у 12-тижневих передплотів людини верхній кінець правої нирки відповідає рівню середини тіла Th12 хребця, а лівої – його верхнього краю. Нижній кінець обох нирок відповідає рівню нижнього краю L3 хребця. Ниркові ворота спрямовані присередньо. Нирковий кут знаходиться у межах



25-30°, відкритий краніально. Нирки розділені на частки відповідно розгалуженню ЧМСН. Тип будови ниркової миски переважно змішаний.

Ниркові ворота розташовані з боків і дещо вентральніше від хребтового стовпа та великих поперекових м'язів. Порівняно з передплодами попередніх вікових груп, відбуваються зміни їх синтопії: втрачається контакт із дванадцятипалою кишкою, а також співвідношення лівої нирки з низхідною ободовою кишкою та печінкою. Праву нирку від низхідної частини дванадцятипалої кишки відокремлює печінка, а від нижньої порожнистої вени – надниркова залоза. Між лівою ниркою та висхідною частиною дванадцятипалої кишки проходить низхідна ободова кишка, з якою нирка стикається своїм присереднім краєм, та надниркова залоза. Ліва нирка від печінки відокремлена петлями тонкої кишки.

Як і на попередніх стадіях розвитку, нирки межують своїм верхнім кінцем та вентральною поверхнею з наднирковою залозою, проте остання не досягає середини нирок і, отже, компонентів судинної ниркової ніжки.

Компоненти ниркових воріт при розгляді спереду назад розташовані у такому порядку: передмискова гілка ниркової вени, передня гілка ниркової артерії, ниркова миска, задня гілка ниркової артерії, замискова гілка ниркової вени (рис. 4.31).

У передплода 72,0 мм ТКД (див. рис. 4.31) виявлено варіант будови ниркових судин – подвоєну ліву ниркову артерію, а також низький скелетотопічний рівень лівої нирки – нижче від норми на висоту одного хребця. На відміну від правої нирки, якій притаманна мішкоподібна форма, і в яку безпосередньо впадали малі ниркові чашечки, ліва ниркова миска мала ампульну форму і була представлена двома великими нирковими чашечками, які формували ниркову миску у вигляді ампули.

Морфометричні параметри ЧМСН та асоційованих із ними структур представлені у таблиці 4.2.

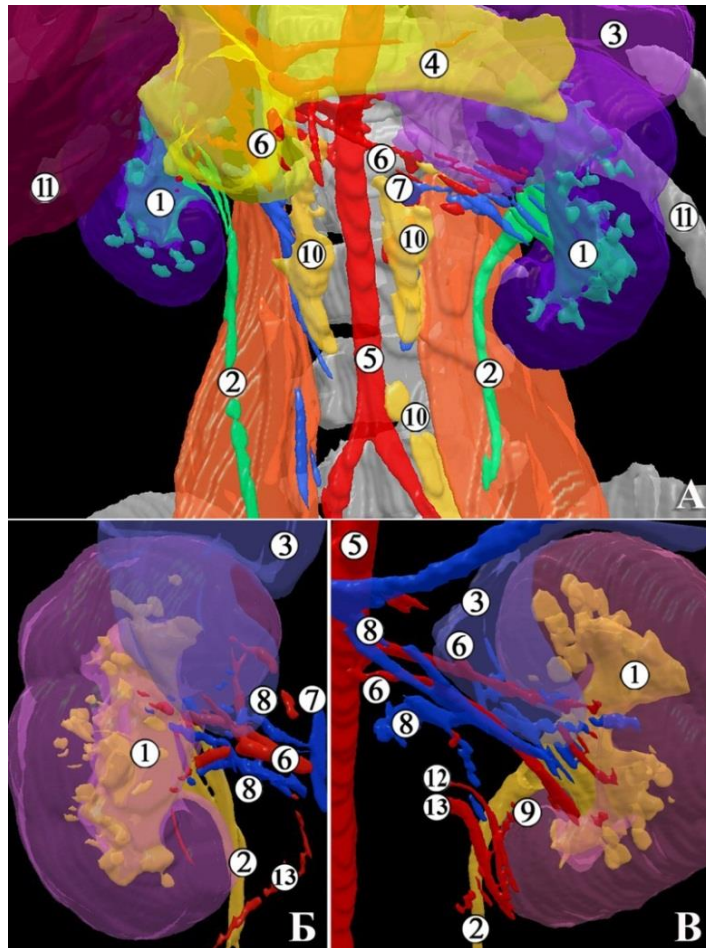


Рис. 4.31. Тривимірна комп'ютерна реконструкція передплода людини 72,0 мм ТКД (12-й тиждень ВУР). Передня проекція. А – органи заочеревинного простору, Б – права нирка, В – ліва нирка. Зб. x15:

1 – чашечко-мискова система нирки; 2 – сечоводи; 3 – надниркові залози; 4 – підшлункова залоза; 5 – аорта; 6 – ниркові артерії; 7 – нижня порожниста вена; 8 – ниркові вени; 9 – сечовідна гілка лівої ниркової артерії; 10 – черевні вузли; 11 – печінка; 12 – нижня брижова артерія; 13 – яєчкова артерія.

Отже, впродовж передплодового періоду ВУР (з початку 7-го і до кінця 12-го тижнів пренатального розвитку) спостерігається інтенсивний перебіг процесів гісто- та органогенезу структур верхніх сечових шляхів, зокрема, росту, просторово-часових перетворень та диференціації компонентів ЧМСН.

ЧМСН на 7-му тижні ВУР представлена 3-5-ма генераціями сечовідної бруньки (дивертикулу мезонефральної протоки) – зачатками ниркової миски та великих ниркових чашечок.

Таблиця 4.2

Морфометричні параметри ЧМСН у передплодів людини 9-12-го тижнів ВУР

Вік, тижні	Поздовжній розмір нирки, мм	Об'єм ЧМСН, мм <sup>3</sup>	Кут ниркових воріт, градуси	Рівень ниркових воріт відносно хребців	Рівень ниркових воріт відносно роздвоєння аорти
9	3,1±0,5	0,21±0,06	140,0±10,0	L2	Вище на 2,5 хребця
10	6,0±2,0	0,9±0,05	142,0±10,0	L2	Вище на 2,5 хребця
11	8,0±2,0	1,5±0,25	145,0±15,0	L2	Вище на 2,5 хребця
12	10,2±0,7	2,3±0,3	145,0±15,0	L2	Вище на 2,5 хребця

На 8-му тижні ВУР кількість генерацій ЧМСН зростає до 8, з'являються зачатки малих ниркових чашечок, а з 9-го тижня кількість кінцевих розгалужень екскреторної системи нирки досягає 10 і далі продовжує зростати.

Упродовж передплодового періоду відбуваються скелетотопічні зміни ЧМСН як результат підйому метанефроса від місця своєї закладки в тазу на рівні крижового відділу хребтового стовпа до дефінітивного положення на рівні його поперекових хребців. На початку передплодового періоду ВУР ниркові миски знаходяться на рівні S1-L4 хребця, на 8-му тижні ВУР – на рівні L3 хребця, а з 9-го тижня пренатального розвитку відповідали рівню L2 хребця.

Ми спостерігали синтопічні зміни ЧМСН, зокрема, з рівнем роздвоєння черевної аорти: якщо на початку 7-го тижня ВУР ворота нирок з нирковою мискою знаходились нижче рівня роздвоєння на висоту тіла одного хребця, то наприкінці 7-го тижня ВУР вони піднімаються вище рівня роздвоєння аорти, розміщуючись на рівні L4 хребця, на 8-му тижні ВУР – вище роздвоєння аорти на висоту 1,5 тіла хребця, а з 9-го тижня ВУР і до кінця передплодового періоду розвитку – вище роздвоєння на висоту 2,5 тіла

хребця. Топографо-анатомічні зміни ЧМСН супроводжуються трансформацією джерел кровопостачання органа: на початку передплодового періоду ВУР відбувається процес переміщення метанефросів з місця своєї первинної локалізації у тазу, де джерелом їх кровопостачання є гілки аорти та загальної клубової артерії, краніально, де встановлюється зв'язок внутрішньо- та позаорганних кровоносних судин і формування ниркових артерій.

Упродовж передплодового періоду ЧМСН зазнає голотопічних змін як наслідок структурних просторово-часових перетворень нирки. Підйом та обертання нирки у краніальному та присередньому напрямках призводить до змін кута ниркових воріт: на початку 7-го тижня ВУР він дорівнює  $120,0 \pm 40,0^\circ$  і до кінця передплодового періоду зростає, наближаючись до дефінітивного стану – до  $145,0 \pm 15,0^\circ$ . При цьому ниркові ворота спрямовані присередньо і дещо вентрально та краніально.

Об'єм ЧМСН у передплідів людини зростає досить інтенсивно – з  $2,0 \pm 0,5 \text{ мм}^3$  на початку 7-го тижня ВУР до  $0,9 \pm 0,05 \text{ мм}^3$  на 10-му тижні ВУР, досягаючи  $2,3 \pm 0,3 \text{ мм}^3$  наприкінці передплодового періоду пренатального розвитку людини. Виявлено, що динаміка зростання об'єму ЧМСН відбувається нерівномірно: сповільнення темпів спостерігається впродовж 8-го тижня ВУР, а прискорення – з початку 9-го тижня розвитку.

Проліферативні перетворення метанефральної бластеми призводять до появи нефронів наприкінці 7-го тижня ВУР, кількість яких значно збільшується з пренатальним віком, причому наприкінці 8-го тижня ВУР спостерігається їх сполучення з ЧМСН. Із 10-го тижня розвитку у просвіті миски та сечоводів спостерігаються злушені епітеліоцити, що може свідчити про функціональну активність екскреторної системи нирки та початок виділення та руху сечі з ЧМСН у сечоводи і далі в амніотичну рідину.

У передплідів людини відзначено послідовний процес ускладнення гістологічної структури зачатка ЧМСН: на початку 7-го тижня ВУР ядра клітин займають переважно апікальне положення з картинами мітозу, на 8-му тижні ВУР спостерігається епітеліальна пластинка слизової оболонки

ниркової миски та чашечок, представлена кубічним епітелієм з нерівною та непрозорою апікальною межею, до 9-го тижня ВУР епітелій ниркової миски стає двошаровим, а у просвіті великих ниркових чашечок виявляються епітеліальні перегородки, які відокремлюють їх від ниркової миски, внаслідок чого на багатьох препаратах спостерігається розширення ЧМСН. Також у цей період помітне утворення власної пластинки слизової оболонки та зачаток адвентиції ниркової миски.

На 10-му тижні ВУР помітні п'ять шарів епітеліальної пластинки слизової оболонки ниркової миски. На 12-му тижні ВУР формується остаточний епітелій (уротелій) ЧМСН. Навколишня мезенхіма дає початок власній пластинці слизової оболонки, внутрішньому коловому та зовнішньому поздовжному шарам м'язової оболонки, а також адвентиційній оболонці.

Товщина стінки ниркової миски становить 190,0 мкм, з яких слизова оболонка – 75,0 мкм, підслизова основа – 65,0 мкм, м'язова оболонка – 50,0 мкм). МСС представлений звуженням ниркової миски у місці початку сечовода. Наприкінці передплодового періоду виявлені особливості ангіоархітектоніки ММС: по його нижній поверхні проходить сечовідна гілка від ниркової артерії.

Тип будови ниркових мисок упродовж 8-го тижня ВУР змінюється з позаниркового до змішаного, а з 9-го тижня ВУР переважає внутрішньо-нирковий тип та ампульна форма ниркової миски.

З 9-го тижня ВУР встановлюється наближена до дефінітивної синтопія елементів судинної ниркової ніжки: у ниркових воротах ниркові кровоносні судини розміщуються попереду від ниркової миски та сечовода, краніальне положення займає ниркова артерія, а каудальне і більш вентральне – притоки ниркової вени. З 11-го тижня ВУР спостерігається максимально наближена до дефінітивної будова сечової системи та верхніх сечових шляхів.

Слід зазначити, що на двох препаратах передплідів людини завдяки застосуванню методів реконструювання нами виявлені судинні та скелето-

топічні топографо-анатомічні варіанти верхніх сечових шляхів, які могли б призвести до порушення екскреторної функції нирок.

Матеріали розділу опубліковані у наукових працях автора:

1. Цигикало ОВ, Андрущак ЛА, Владиченко КА, Галиш ІВ. Особливості джерел закладки та морфогенезу чашечко-мискової системи нирки у ранньому періоді пренатального онтогенезу людини. *Клінічна та експериментальна патологія*. 2022;21(3(81)):26-32 [123].

2. Андрущак ЛА, Цигикало ОВ. Вади розвитку чашечко-мискової системи нирки людини. Матеріали науково-практичної конференції з міжнародною участю, приуроченої 75-річчю з дня заснування Вищого державного навчального закладу України “Буковинський державний медичний університет” «Актуальні проблеми морфології в теоретичній та практичній медицині» 24-25 жовтня 2019 року. Чернівці, 2020;26-30 [119].

3. Андрущак ЛА. Варіантна анатомія нирки в ранньому плодовому періоді онтогенезу людини. Матеріали VII Міжнародного медико-фармацевтичного конгресу студентів і молодих вчених ВІМСО, Чернівці, 2020;215 [124].

4. Андрущак ЛА, Цигикало ОВ, Горбачова ОО. Особливості морфогенезу нирки у ранньому періоді онтогенезу людини. Збірник тез доповідей Всеукраїнської наук.-практ. конф. з міжнар. участю «Сучасні проблеми морфології людини» (м. Харків, 23–25 вересня 2020 р.). Харків: ХНМУ, 2020: 97-99 [120].

5. Андрущак ЛА, Цигикало ОВ. Особливості морфогенезу нирок на початку плодового періоду онтогенезу людини. Матеріали наук.-практ. конф. «Фундаментальні науки - практичній медицині: морфо-функціональні методи дослідження онтогенетичних перетворень, фізіологічних та метаболічних процесів, змодельованих патологічних станів, при захворюваннях внутрішніх органів (присвяченої 80-річчю з Дня народження професора Шутки Б.В.)» 30 вересня – 2 жовтня 2020 р., м. Івано-Франківськ. Івано-Франківськ, 2020; 127-129 [125].

6. Цигикало ОВ, Андрущак ЛА. Особливості джерел закладки та морфогенезу чашечко-мискової системи нирки у ранньому періоді пренатального онтогенезу людини. Матеріали П'ятої Всеукраїнської науково-практичної конференції з міжнародною участю «Теорія та практика сучасної морфології». 20-22 жовтня 2021 року м. Дніпро, Україна, 2021;149-151 [121].

7. Andrushchak LA, Tsyhykalo OV. Peculiarities of the sources of rudiments and morphogenesis of the human pyelocaliceal system. Матеріали шостої Всеукраїнської науково-практичної конференції з міжнародною участю «Теорія та практика сучасної морфології». 9-11 листопада 2022 р., м. Дніпро. Дніпро, ДДМА, 2022;19-21 [122].



## РОЗДІЛ 5

### ТОПОГРАФО-АНАТОМІЧНІ ОСОБЛИВОСТІ ТА АНАТОМІЧНА МІНЛИВІСТЬ ЧАШЕЧКО-МИСКОВОЇ СИСТЕМИ НИРКИ У ПЛОДОВОМУ ПЕРІОДІ ОНТОГЕНЕЗУ ЛЮДИНИ

У 17 досліджених плодів 4-5-го місяців ВУР (81,0-135,0 ТКД) нирки бобоподібної форми, знаходяться по обидва боки від хребтового стовпа, на рівні від середньої третини тіла L12 до нижнього краю L3 або верхнього краю L4 хребців. На більшості препаратів (8; 47,1 %) ліва нирка розташовувалась дещо вище правої (рис. 5.1), у 5-ти випадках (29,4 %) органи розміщувались на одному рівні, у 4-х спостереженнях (23,5 %) права нирка локалізувалась вище лівої.

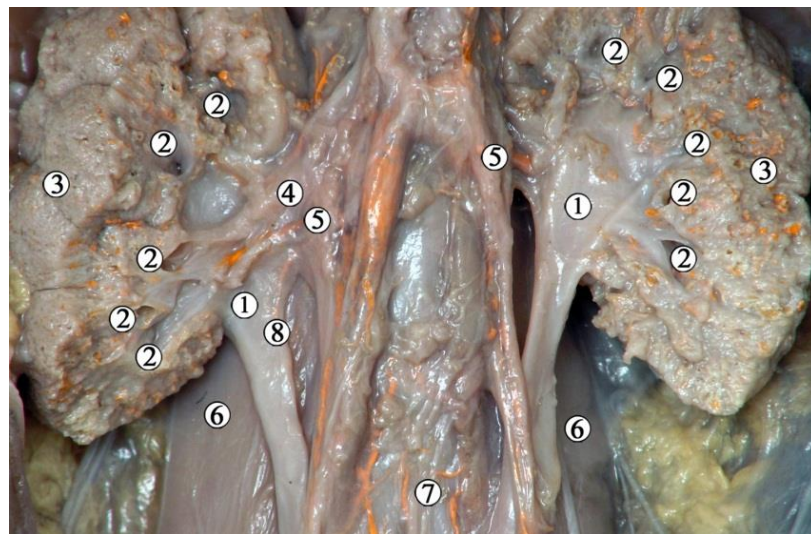


Рис. 5.1. Органи заочеревинного простору 5-місячного плода людини (150,0 мм ТКД). Ін'єкція венозної системи. Фото макропрепарату. Зб. x4,5:

1 – ниркові миски; 2 – малі ниркові чашечки; 3 – ниркова паренхіма;  
4 – права ниркова артерія; 5 – ниркові вени; 6 – великий поперековий м'яз;  
7 – роздвоєння аорти; 8 – сечовідна гілка правої ниркової артерії.

Нижні кінці нирок розміщені на рівні або вище місця роздвоєння черевної аорти. Ниркові артерії відходять від черевної аорти на рівні від

нижньої третини тіла L1 – до верхньої третини тіла L2 хребця, і прямують до ниркових воріт під кутом  $54,0 \pm 4,5^\circ$  справа та  $72,0 \pm 2,7^\circ$  зліва (рис. 5.2).

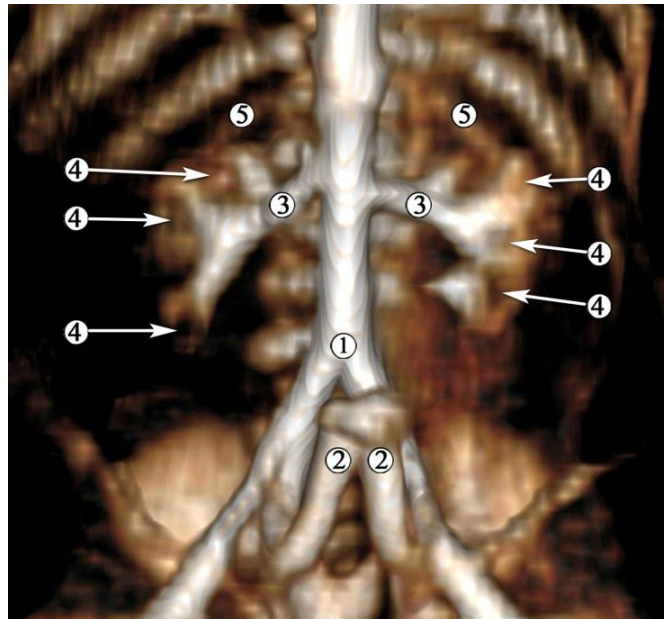


Рис. 5.2. Комп'ютерна томограма 5-місячного плода людини 155,0 мм ТКД. Ін'єкція артеріальної системи сумішшю із свинцевим суриком. Передня проекція. Зб. х3:

1 – роздвоєння аорти; 2 – пупкові артерії; 3 – ниркові артерії; 4 – контури малих ниркових чашечок; 5 – XII ребро.

Нирковий кут відкритий краніально і становить  $19,0 \pm 3,0^\circ$  у 4-місячних і  $13,0 \pm 3,0^\circ$  – у 5-місячних плодів. Ниркові ворота спрямовані присередньо і дещо краніально.

Нирки у всіх досліджених макроскопічно плодів мають часткову будову. Ниркові миски повністю розміщені в ниркових пазухах (рис. 5.3) і мають вигляд галуження сечоводів на 2-3 великі ниркові чашечки, від кожної з яких відшнуровуються 3-5 малих ниркових чашечок (див. рис. 5.1), але деякі з них безпосередньо відкриваються в ниркову миску.

Вентральніше і краніальніше ниркової миски, розглядаючи спереду назад, проходять гілки ниркової вени та ниркової артерії. По дистальній поверхні позаорганної частини ниркової миски з переходом на бічну

поверхню стравоходу проходить судинна гілка, яка на рівні нижнього кінця нирки сполучається з судинами ниркової капсули (див. рис. 5.3).

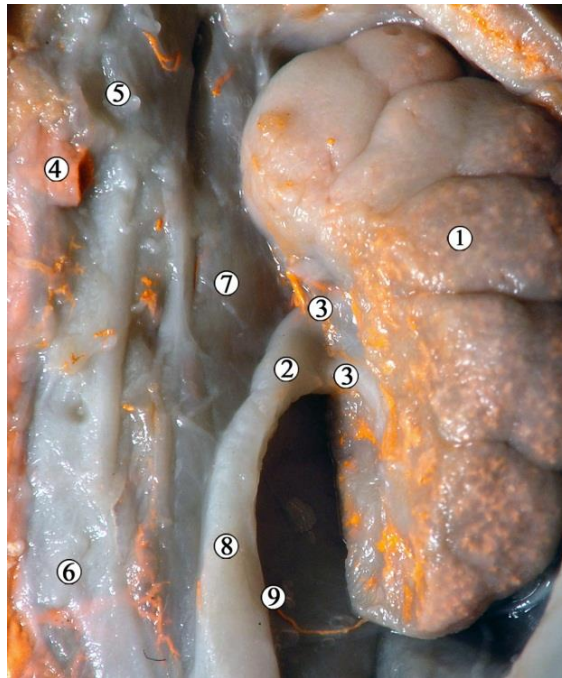


Рис. 5.3. Ліва нирка 4-місячного плода людини (140,0 мм ТКД). Ін'єкція венозної системи сумішшю із свинцевим суриком. Фото макропрепарату. Зб. x12:

1 – ниркова паренхіма; 2 – ниркова миска; 3 – великі ниркові чашечки; 4 – ліва ниркова вена (перерізна); 5 – верхня брижова артерія; 6 – роздвоєння аорти; 7 – великий поперековий м'яз; 8 – сечовід; 9 – венозна анастомотична судина до сечоводу.

Зазвичай нирка кровопостачається однією нирковою артерією, яка розгалужується за межами ниркових воріт на нижню надниркову артерію, сечовідні та капсульні гілки, передню та задню гілки, сегментарні артерії (рис. 5.4).

У межах ниркової пазухи сегментарні ниркові артерії галузяться на внутрішньониркові артерії, гілки яких утворюють аркади, прямуючи до нефронів. Їх численні кінцеві гілки та артеріальні капілярні клубочки утворюють інтенсивне забарвлення кіркової речовини нирок на макропрепа-

ратах та створюють рисунок високої рентгенологічної щільності на КТ з контрастуванням. На тривимірних реконструкціях таких КТ добре помітні «холодні осередки», які відповідають малим нирковим чашечкам серед щільного судинного рисунка ниркової паренхіми (рис. 5.5, див. рис. 5.2).

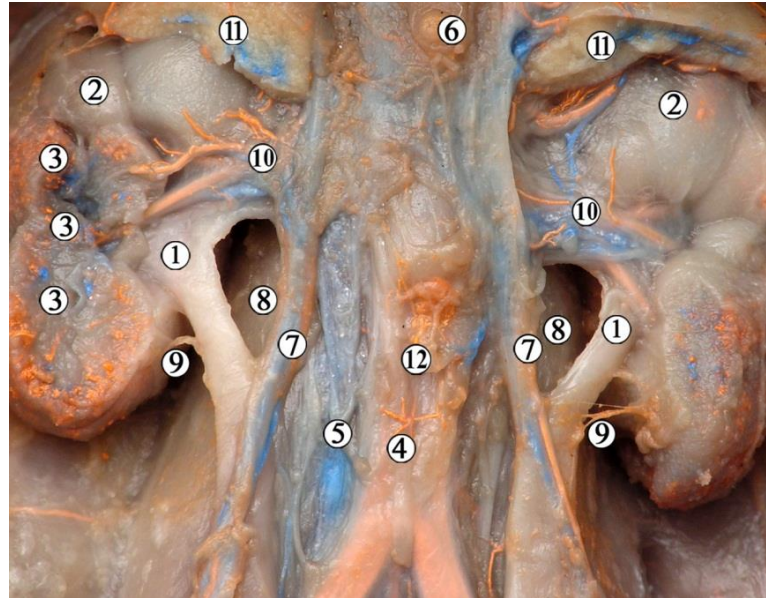


Рис. 5.4. Органи заочеревинного просторі 5-місячного плода людини чоловічої статі (160,0 мм ТКД). Поліхромна ін'єкція кровоносних судин (артерії – червоним барвником, вени – синім). Фото макропрепарату. Зб. х4:

1 – початок сечоводу з ниркової миски; 2 – ниркова паренхіма; 3 – малі ниркові чашечки; 4 – черевна аорта; 5 – нижня порожниста вена; 6 – черевний стовбур; 7 – яєчкові судини; 8 – великі поперекові м'язи; 9 – анастомотичні сечовідні гілки від капсульних артерій; 10 – ниркові кровоносні судини; 11 – надниркові залози (частково видалені); 12 – нижня брижова артерія.

Галуження ниркової артерії на передню та задню гілки, на сегментарні артерії відбувається по-різному відносно ниркової миски. Права ниркова артерія розгалужувалася безпосередньо біля ниркової пазухи або у ній у 12 плодів (70,6 %), у проміжку між аортою та нирковою пазухою – у 5 плодів (29,4 %). Ліва ниркова артерія розгалужувалась на ниркові гілки безпосередньо навколо ниркової миски у 14 випадках (82,4 %), а у проміжку між черевною аортою та ниркою – в 3 (17,6 %).



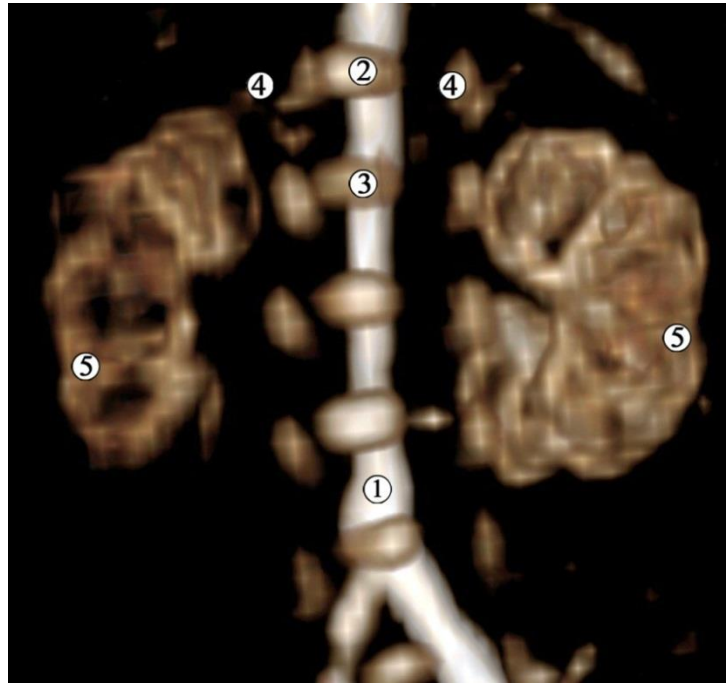


Рис. 5.5. Комп'ютерна томограма 5-місячного плода людини 185,0 мм ТКД. Ін'єкція артеріальної системи сумішшю із свинцевим суриком. Задня проекція. Зб. х4:

1 – черевна аорта; 2 – XII грудний хребець; 3 – I поперековий хребець;  
4 – XII ребро; 5 – судинний рисунок ниркової паренхіми навколо ЧМСН.

Слід зазначити, що синтопія та голотопія ниркових судин з черевною аортою, нирковою мискою, сечоводом та органами черевної порожнини безпосередньо впливає на морфо-функціональний стан ЧМСН. Перешкоди відтоку сечі аберантними нирковими судинами, порушення формоутворення сечовода, інші вазо-уретеральні та вазо-вісцеральні конфлікти можуть призвести до пієлоектазії та інших функціональних розладів нирок, які ще до народження негативно вплинуть на розвиток плода та на перебіг вагітності для жінки.

На одному з препаратів досліджуваного вікового періоду (5-місячний плід жіночої статі, 160,0 мм ТКД) ми виявили аберантну ліву ниркову артерію, яка відходила від черевної аорти на рівні початку нижньої брижової артерії під кутом  $105^\circ$  і прямувала позаду сечовода до нижнього відділу ниркових воріт (рис. 5.6.).

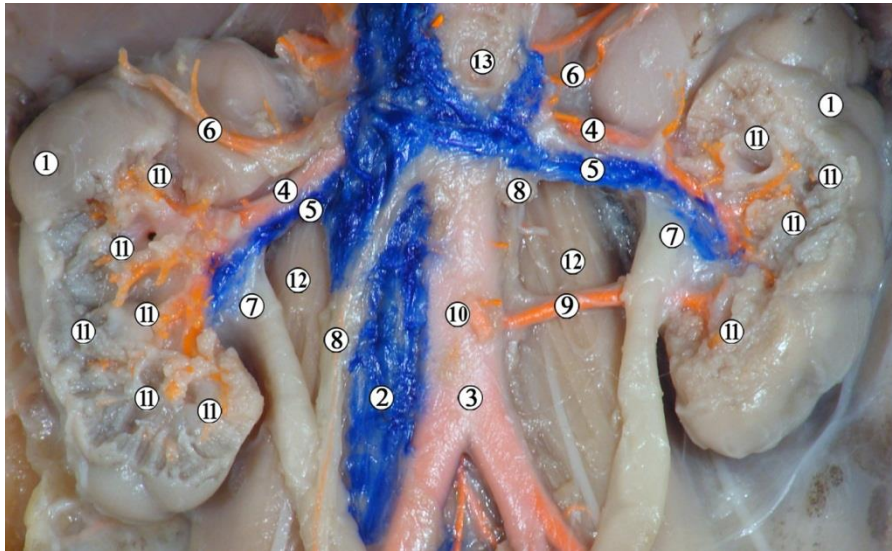


Рис. 5.6. Органи заочеревинного простору 5-місячного плода людини жіночої статі (160,0 мм ТКД). Ін'єкція артеріальної системи сумішшю із свинцевим суриком. Аплікаційне контрастування вен. Фото макропрепарату. Зб. х3:

1 – ниркова паренхіма; 2 – нижня порожниста вена; 3 – черевна аорта; 4 – ниркові артерії; 5 – ниркові вени; 6 – нижні надниркові артерії; 7 – ниркові миски; 8 – яєчникові судини (зліва частково видалено); 9 – ліва аберантна ниркова артерія; 10 – нижня брижова артерія; 11 – малі ниркові чашечки; 12 – великі поперекові м'язи; 13 – верхня брижова артерія.

Подібний варіант будови ниркових судин виявлено також у двох 5-місячних плодів: чоловічої статі 183,0 мм ТКД (рис. 5.7) і жіночої статі 150,0 мм ТКД (рис. 5.8.). Ліва аберантна ниркова артерія також відходила від черевної аорти на рівні початку нижньої брижової артерії, під кутом  $141^\circ$  у плода 183,0 мм ТКД, а у плода 150,0 мм – під кутом  $91^\circ$ . В обох цих випадках судини прямували до нижнього краю ниркової пазухи позаду ниркової миски.

Описані аберантні ниркові артерії кровопостачали нижній сегмент нирки, хоча їх наявність та місце початку відрізняється від норми. Між тим, синтопія цих судин з лівим сечоводом (див. рис. 5.6) і, можливо, з нирковою мискою (див. рис. 5.7.), яка разом із межуванням передньої поверхні



сечовода та миски з органами черевної порожнини могла б призвести до стиснення останніх і, як наслідок, – до порушення відтоку сечі з ниркової миски у сечовий міхур та сечову протоку.

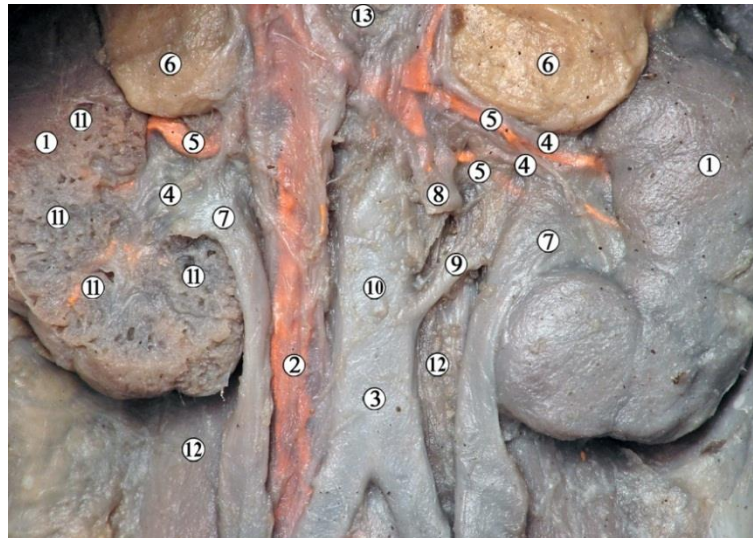


Рис. 5.7. Органи заочеревинного простору 5-місячного плода людини чоловічої статі (183,0 мм ТКД). Ін'єкція венозної системи сумішшю із свинцевим суриком. Фото макропрепарату. Зб. х3,5:

1 – ниркова паренхіма; 2 – нижня порожниста вена; 3 – черевна аорта; 4 – ниркові артерії; 5 – ниркові вени; 6 – надниркові залози; 7 – ниркові миски; 8 – ліві яєчкові судини (частково видалені); 9 – ліва аберантна ниркова артерія; 10 – нижня брижова артерія; 11 – малі ниркові чашечки; 12 – великі поперекові м'язи; 13 – верхня брижова артерія.

Отже, топографо-анатомічне взаємовідношення ниркової миски та ниркової пазухи з органами черевної порожнини та судинами заочеревинного простору мають важливе значення у етіопатогенезі можливих уроджених морфо-функціональних розладів.

Хоча нирки майже наполовину зверху охоплені наднирковими залозами, у 4-5-місячних плодів остання може досягати своїм передньо-нижнім краєм ниркової миски (див. рис. 5.7). Отже, на початку плодового періоду внаслідок відносного збільшення розмірів нирки, надниркова залоза майже не впливає на синтопію структур ниркових воріт.

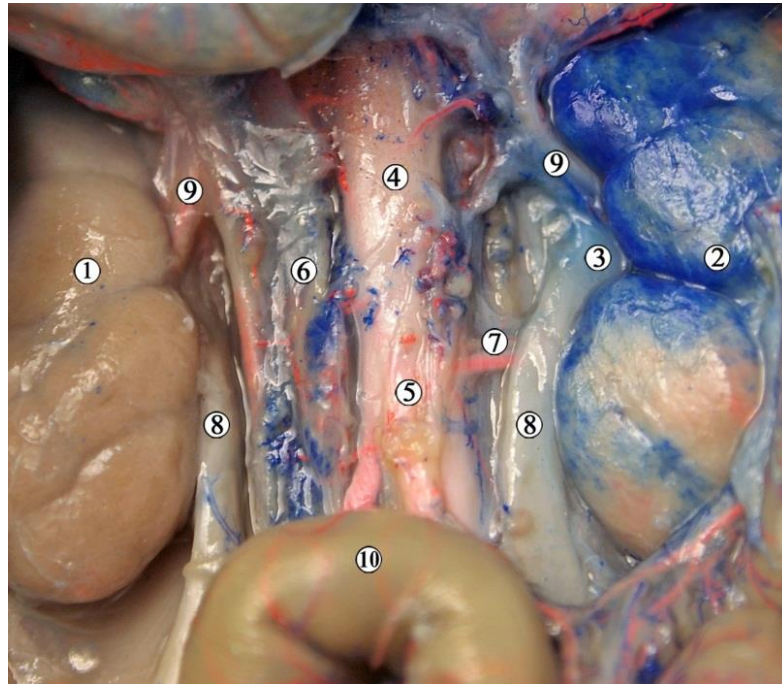


Рис. 5.8. Органи заочеревинного простору 5-місячного плода людини жіночої статі (150,0 мм ТКД). Поліхромна ін'єкція судин. Фото макропрепарату. Зб. х3,5:

1 – права нирка; 2 – ліва нирка; 3 – ниркова миска; 4 – черевна аорта; 5 – нижня брижова артерія; 6 – нижня порожниста вена; 7 – ліва аберантна ниркова артерія; 8 – сечоводи; 9 – ниркові судини; 10 – сигмоподібна ободова кишка.

Ділянка ниркової миски межує ззаду з великим поперековим м'язом, присередньо – з органами та структурами заочеревинного простору: зліва – із черевною аортою, хвостом підшлункової залози; справа – з нижньою порожнистою веною, головкою підшлункової залози, низхідною частиною дванадцятипалої кишки, причому великий сосочок останньої проектується дещо краніальніше МСС, на рівні верхнього краю ниркової пазухи (рис. 5.9).

Позанирковий відділ правої ниркової миски спереду межує з органами черевної порожнини: з поперечною ободовою кишкою і петлями тонкої кишки. Праві ниркові ворота знаходяться у тісній синтопії з низхідною частиною дванадцятипалої кишки. Слід зазначити, що червоподібний відросток стикається з передньою поверхнею правої нирки.

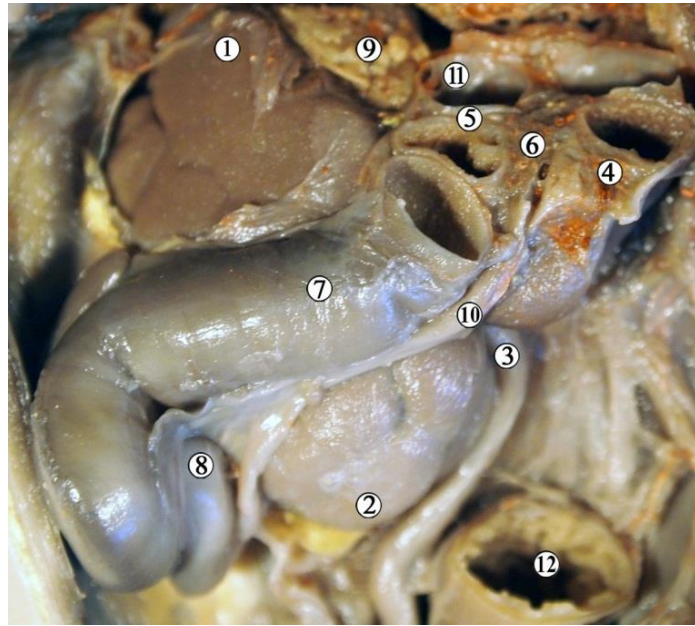


Рис. 5.9. Органи правої частини заочеревинного простору 5-місячного плода людини жіночої статі (180,0 мм ТКД). Ін'єкція артеріальної системи сумішшю із свинцевим суриком. Фото макропрепарату. Зб. х3,5:

1 – верхній кінець нирки; 2 – нижній кінець нирки; 3 – сечовід; 4 – висхідна частина дванадцятипалої кишки; 5 – низхідна частина дванадцятипалої кишки з великим сосочком дванадцятипалої кишки; 6 – підшлункова залоза; 7 – поперечна ободова кишка; 8 – червоподібний відросток; 9 – надниркова залоза; 10 – брижа поперечної ободової кишки; 11 – власна печінкова артерія; 12 – пряма кишка.

Ліва нирка, як і права, межує з ободовою кишкою різними своїми ділянками. У 4-5-місячних плодів низхідна ободова кишка найчастіше простягається по передній поверхні нирки в межах бічної третини її ширини та вздовж бічного краю (рис. 5.10).

Присереднім краєм ліва нирка тісно межує з висхідною частиною дванадцятипалої кишки. До її бічного краю, каудальніше надниркової залози, частково прилягає селезінка. Передньою поверхнею, за винятком ділянки, покритої низхідною ободовою кишкою, ліва нирка межує з петлями тонкої кишки, які знаходяться у лівій брижовій пазусі. Між ними та нирковою мискою знаходиться очеревина та ліві ободовокишкові судини та сплетення.

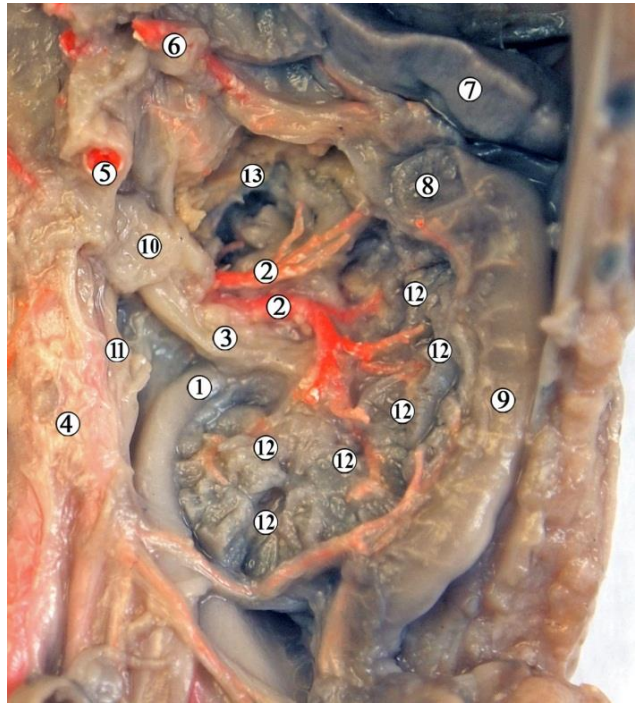


Рис. 5.10. Органи правої частини заочервинного простору 4-місячного плода людини жіночої статі (130,0 мм ТКД). Ін'єкція артеріальної системи сумішшю із свинцевим суриком. Фото макропрепарату. Зб. х3,5:

1 – сечовід; 2 – гілки ниркової артерії; 3 – ниркова артерія; 4 – черевна аорта; 5 – верхня брижова артерія; 6 – селезінкова артерія та вена; 7 – селезінка; 8 – поперечна ободова кишка; 9 – низхідна ободова кишка; 10 – ниркова вена (перерізана); 11 – яєчникові судини; 12 – малі ниркові чашечки; 13 – підшлункова залоза.

В одного з 5-місячних плодів 166,0 мм ТКД виявлено УВР нирок та ЧМСН – підковоподібну нирку. Це спостереження не увійшло до загальної вибірки плодів, на яких вивчали нормальну анатомічну будову ЧМСН та проводили морфометрію і статистичний аналіз, але дане спостереження увійшло до загальної статистики аномалій розвитку, які ми виявили під час дослідження.

На тривимірній реконструкції комп'ютерної томограми плода 166,0 мм ТКД з ін'єкцією артеріальної системи сумішшю на основі свинцевого сурику добре видно судинний рисунок ниркової паренхіми (рис. 5.11).



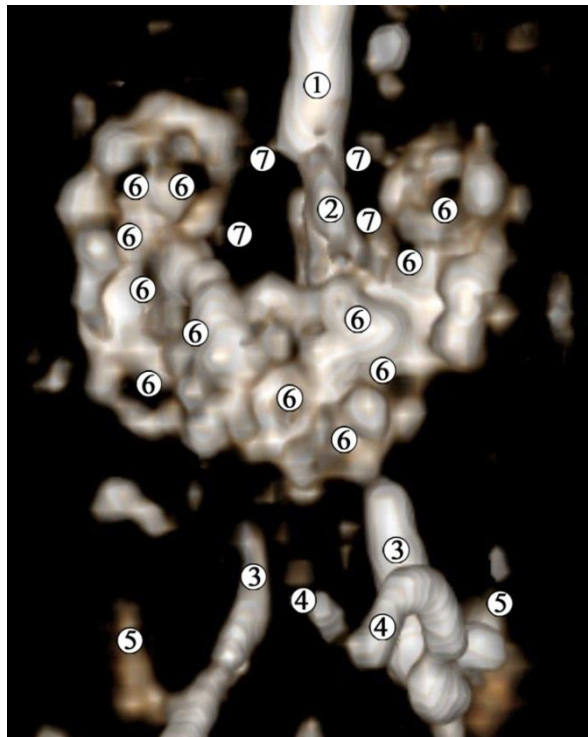


Рис. 5.11. Комп'ютерна томограма 5-місячного плода людини 166,0 мм ТКД. Ін'єкція артеріальної системи сумішшю із свинцевим суриком. Передня проекція. Зб. х3:

1 – черевна аорта; 2 – верхня брижова артерія; 3 – загальні клубові артерії; 4 – пупкові артерії; 5 – клубові кістки; 6 – контури ниркових чашечок; 7 – ниркові артерії.

Паренхіми нирок визначаються сполученими нижніми кінцями органів. Нижній кінець підковоподібної нирки розташовується нижче роздвоєння аорти. Серед рентгенконтрастного судинного рисунка ниркової паренхіми спостерігаються кулясті проміжки – малі ниркові чашечки. Ниркові артерії визначаються майже на одному рівні з верхньою брижовою артерією.

Морфометричні параметри ЧМСН у динаміці їх змін упродовж 4-5-го тижнів ВУР представлені в таблиці 5.1.

Ниркова миска в ниркових воротах оточена примисковою пухкою сполучною тканиною з великою кількістю ліпоцитів, яка відмежована від клітковини заочеревинного простору та зрошена з пристінковою очеревиною (рис. 5.12).

## Морфометричні параметри ЧМСН 4-5-місячних плодів людини

Вік, місяці	Поздовжній розмір нирки, мм, $M \pm m$		Об'єм ЧМСН, чоловіча стать, $\text{мм}^3$		Об'єм ЧМСН, жіноча стать, $\text{мм}^3$	
	правої	лівої	правої	лівої	правої	лівої
4	9,88±2,25	9,33±2,25	2,94±0,59	3,17±1,01	6,48±2,55	5,48±1,95
5	14,3±0,98	13,63±1,7	13,49±8,7	12,85±8,21	9,63±3,28	10,54±5,21

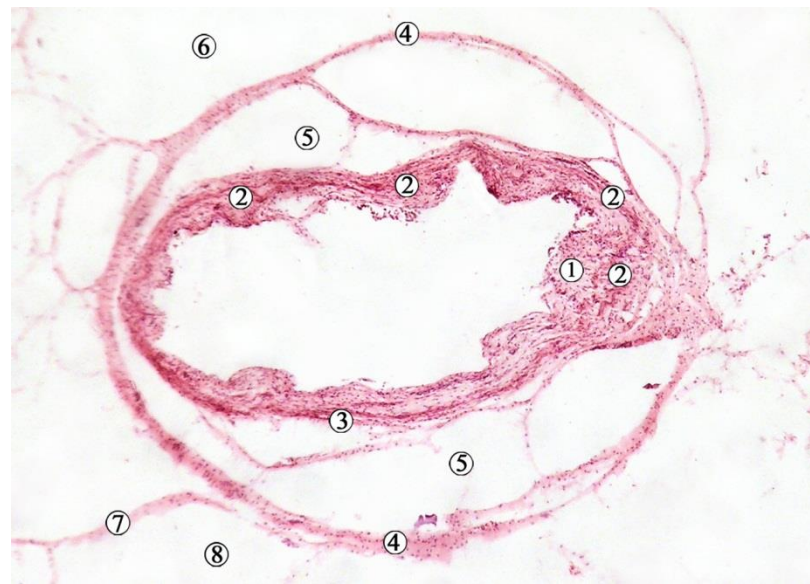

Рис. 5.12. Поперечний зріз позаорганної частини лівої ниркової миски 5-місячного плода людини (160,0 мм ТКД). Забарвлення гематоксилном і еозином. Фото мікропрепарату. Зб.  $\times 90$ :

1 – слизова оболонка з підслизовою основою; 2 – м'язова оболонка; 3 – адвентиція; 4 – фасція ниркової миски; 5 – примисковий клітковинний простір; 6 – заочеревинний клітковинний простір; 7 – пристінкова очеревина; 8 – черевна порожнина.

Фасціальні структури ниркової миски в ділянці переходу її у проксимальний відділ сечовода утворюють м'який остов (сполучнотканинний каркас) для цих структур, а також піхви для дрібних кровоносних судин та нервів. Слизова оболонка ниркової миски вистелена перехідним епітелієм (сформованим уротелієм), який завдяки власній пластинці слизової оболонки утворює випинання у просвіт миски.



На всіх мікроскопічних препаратах добре помітна звивистість просвіту МСС завдяки випинань у нього слизової оболонки. За нашими спостереженнями описаний внутрішній рельєф слизової оболонки зумовлений пухкою сполучною тканиною власної пластинки слизової оболонки та особливою просторовою організацією пучків гладких міоцитів м'язової оболонки (рис. 5.13).

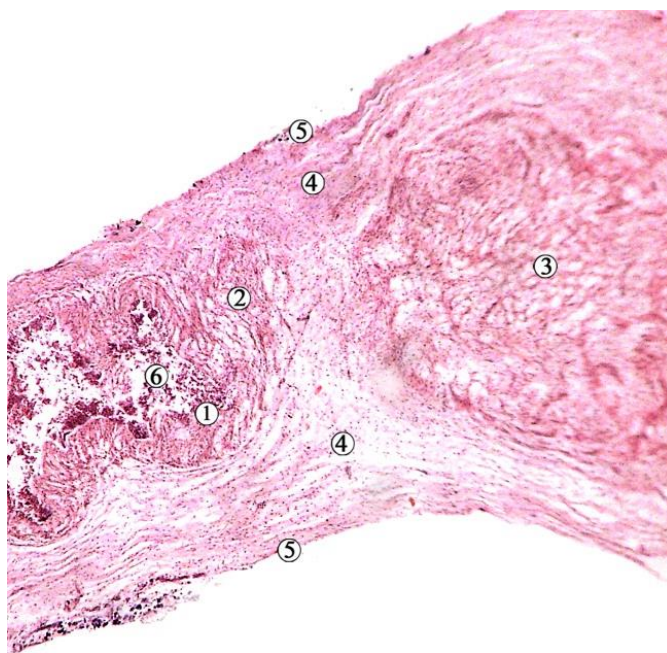


Рис. 5.13. Поздовжній зріз МСС 5-місячного плода людини (150,0 мм ТКД). Забарвлення гематоксилном і еозином. Фото мікропрепарату. Зб. х90:

1 – уротелій; 2 – власна пластинка слизової оболонки; 3 – м'язова оболонка; 4 – підслизова основа; 5 – адвентиція.

Дослідження послідовних гістологічних зрізів дистального відділу ниркової миски дозволило відтворити просторову будову пучків гладких міоцитів м'язової оболонки та констатувати їх косо-поздовжню та косо-циркулярну орієнтацію відносно умовної осі МСС (рис. 5.14). У місцях випинань слизової оболонки МСС спостерігається концентрація м'язових пучків, які йдуть в різних напрямках.

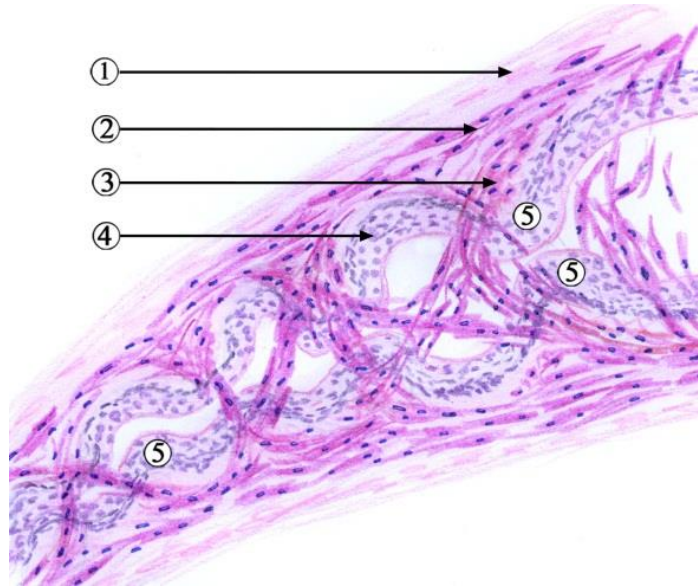


Рис. 5.14. Графічна реконструкція мисково-сечовідного сегмента 5-місячного плода людини (150,0 мм ТКД) за серією поздовжніх гістологічних зрізів. Забарвлення гематоксилном і еозином. Фото мікропрепарату. Зб. x90:

1 – адвентиція; 2 – косо-поздовжні пучки міоцитів; 3 – косо-колові пучки міоцитів; 4 – слизова оболонка; 5 – випинання слизової оболонки у просвіт мисково-сечовідного сегмента.

У 4-місячних плодів товщина стінки позаорганної частини ниркової миски становить  $210,0 \pm 15,0$  мкм, з яких товщина слизової оболонки –  $70,0 \pm 5,0$  мкм, м'язової –  $80,0 \pm 5,0$  мкм, адвентиції –  $60,0 \pm 5,0$  мкм.

У 5-місячних плодів стінка ниркової миски завтовшки  $295,0 \pm 15,0$  мкм, товщина слизової оболонки –  $135,0 \pm 5,0$  мкм, м'язової –  $90,0 \pm 5,0$  мкм, адвентиційної –  $70,0 \pm 5,0$  мкм.

У досліджених 18 плодів людини 6-7-го місяців ВУР (190,0-270,0 мм ТКД) нирки розміщуються майже паралельно хребтовому стовпу. Зовнішня форма нирок бобоподібна. Поверхні органів опуклі, часточкові (рис. 5.12). Кількість часточок відповідає кількості малих ниркових чашечок.

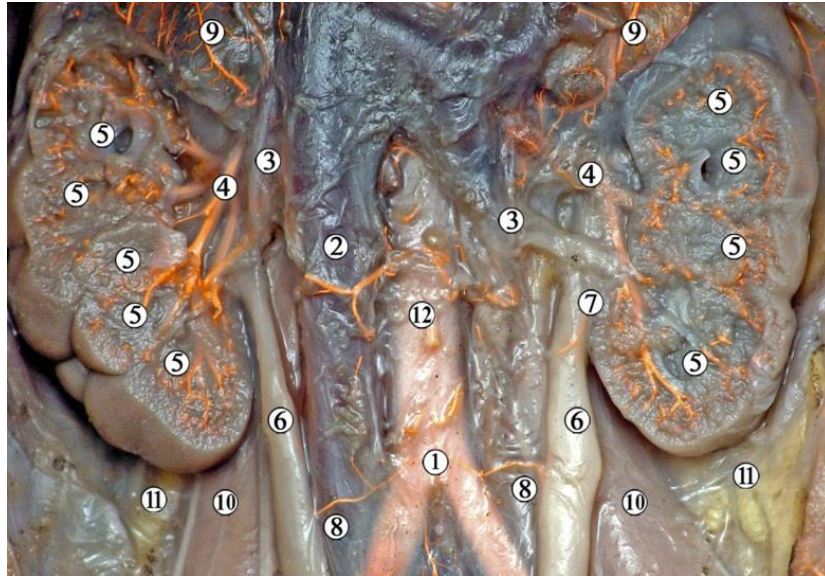


Рис. 5.15. Органи заочеревинного простору 7-місячного плода людини жіночої статі (205,0 мм ТКД). Ін'єкція артеріальної системи сумішшю із свинцевим суриком. Фото макропрепарату. Зб. х2,5:

1 – роздвоєння черевної аорти; 2 – нижня порожниста вена; 3 – ниркові вени; 4 – ниркові артерії та їх гілки; 5 – малі ниркові чашечки; 6 – сечоводи; 7 – сечовідна гілка ниркової артерії; 8 – сечовідні гілки від загальних клубових артерій; 9 – надниркові залози; 10 – великі поперекові м'язи; 11 – заочеревинна клітковина; 12 – нижня брижова артерія.

У 18 досліджених 6-7-місячних плодів нирки відрізняються скелетотопічним рівнем зліва та справа. Верхній кінець правої нирки відповідає рівневі від Th12 до L1 хребців, лівої – Th12 хребця. Нижній кінець обох нирок визначається на рівні L3-L4 хребців.

По відношенню до роздвоєння черевної аорти нирки знаходяться скелетотопічно вище неї. Ліва нирка розміщена вище правої на висоту тіла або половини тіла хребця в 15 (83,3 %) випадках (рис. 5.16), у 3 (16,7 %) спостереженнях нирки були на одному рівні.

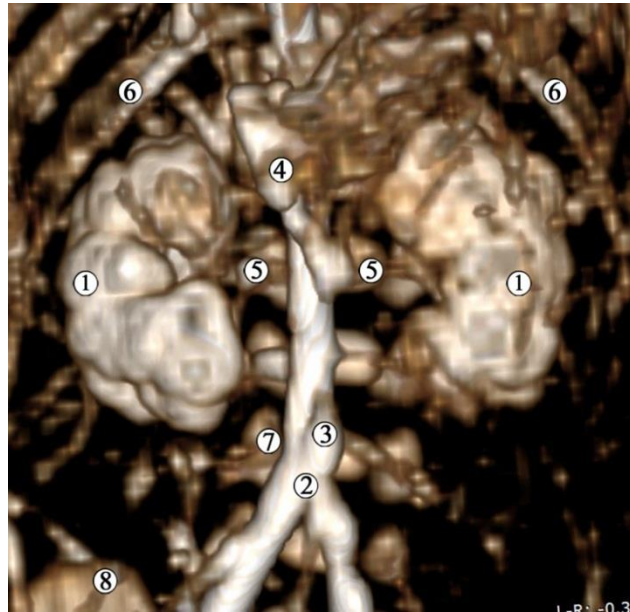


Рис. 5.16. Комп'ютерна томограма 6-місячного плода людини 220,0 мм ТКД. Ін'єкція артеріальної системи сумішшю із свинцевим суриком. Передня проекція. Зб. x2:

1 – паренхіма нирок; 2 – роздвоєння черевної аорти; 3 – нижня брижова артерія; 4 – верхня брижова артерія; 5 – ниркові артерії; 6 – XI ребра; 7 – тіло L4 хребця; 8 – крило клубової кістки.

Ниркові ворота спрямовані краніомедіально (рис. 5.17), мають вигляд щілини. Нирковий кут становить  $10-16^\circ$ , відкритий краніально.

Ниркові артерії відходять від черевної аорти на рівні від нижньої третини тіла L1 – до верхньої третини тіла L2 хребця, і прямують до ниркових воріт під кутом  $72,3 \pm 2,5^\circ$  справа та  $76,8 \pm 1,5^\circ$  зліва (рис. 5.18).

На макропрепаратах, тривимірних комп'ютерних реконструкціях за серіями послідовних гістологічних зрізів та КТ з контрастуванням чітко спостерігається часточкова будова нирок. Три-чотири ниркові чашечки впадають у великі чашечки, деякі малі ниркові чашечки безпосередньо відкриваються у ниркову миску. Слід зазначити, що у 10 (55,55 %) випадках ниркові миски являли собою ампулоподібне продовження 2-3 великих ниркових чашечок, які, звужуючись, відкривалися у сечовід. Від них відходило 6-8 малих ниркових чашечок. Тип будови ниркових мисок внутрішньонирковий.



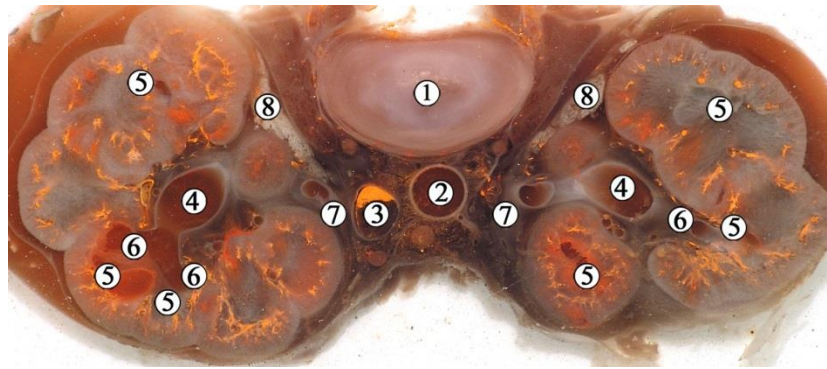


Рис. 5.17. Горизонтальний зріз органокomплексу заочеревинного простору 6-місячного плода людини 215,0 мм ТКД. Ін'єкція венозної системи сумішшю із свинцевим суриком. Фото макропрепарату. Зб.х3:

1 – міжхребцевий диск L2-L3 хребців; 2 – черевна аорта; 3 – нижня порожниста вена; 4 – ниркові миски; 5 – малі ниркові чашечки; 6 – великі ниркові чашечки; 7 – сечоводи; 8 – жирова капсула нирки.

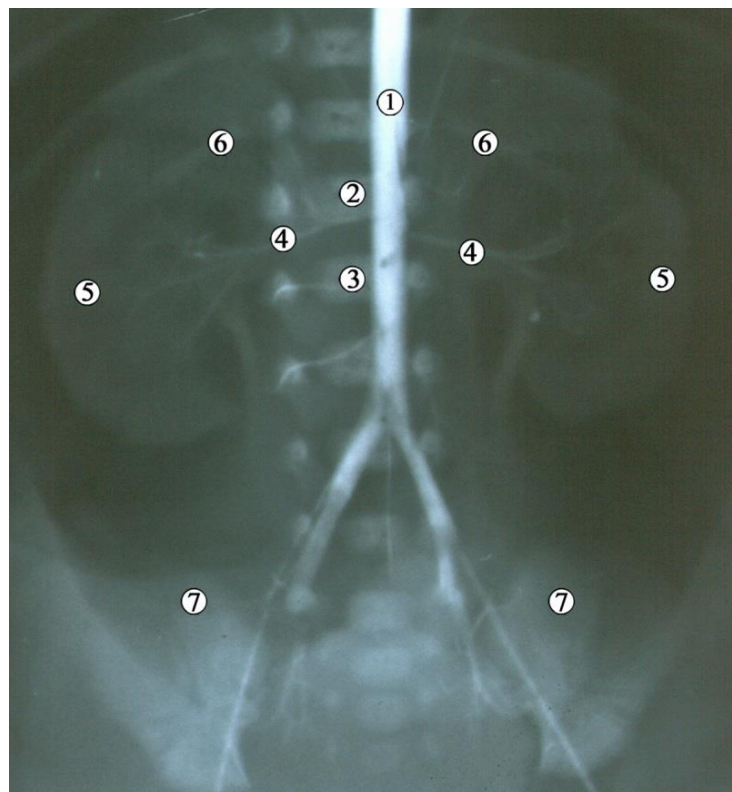


Рис. 5.18. Рентгенограма 6-місячного плода людини 200,0 мм ТКД. Контрастування артеріальної системи. Фронтальна проекція. Зб. х2:

1 – черевна аорта; 2 – L1 хребець; 3 – L2 хребець; 4 – ниркові артерії; 5 – ниркова паренхіма; 6 – XII ребра; 7 – гребені клубових кісток.

При вивченні синтопії ниркової миски у межах ниркових воріт встановлено, що права нирка присереднім своїм краєм, нижче надниркової залози, межує з низхідною частиною дванадцятипалої кишки. Спереду межує з наднирковою залозою, печінкою, висхідною ободовою кишкою та петлями тонкої кишки.

Ліві ниркові ворота своїм присереднім краєм межують з висхідною частиною дванадцятипалої кишки. Попереду ниркових воріт та позаорганної частини ниркової миски знаходиться нижній край надниркової залози, петлі тонкої кишки та низхідна ободова кишка. На відміну від висхідної, низхідна ободова кишка простягається по передній поверхні нирки вздовж її осі, латеральніше ниркових воріт, тому спереду ниркова миска межує з петлями клубової кишки, які знаходяться у лівій брижовій пазусі. Між ними та нирковою мискою знаходиться пристінкова очеревина та ліві ободовокишкові судини та сплетення.

Ниркова артерія у пазусі органа ділиться на 3-6 гілок (передню, задню, сегментарні артерії), які проходять по передній поверхні ниркової миски (рис. 5.19, див. рис. 5.18) і далі розгалужуються на внутрішньоорганні та дугові гілки, аж до артеріальних клубочків нефронів, створюючи відповідний «судинний рисунок» на КТ, що під час тривимірного реконструювання серії КТ дозволяє візуалізувати малі ниркові чашечки у вигляді їх зовнішніх контурів (рис. 5.20), кількість яких відповідає «макроскопічним» часточкам нирки.

Ниркову вену формують її гілки кількістю 2-4, залежно від особливостей злиття сегментарних вен та формування основного стовбура ниркової вени. Останні проходять у ділянці ниркових воріт та ниркової пазухи попереду гілок ниркової артерії і дещо каудальніше від них (рис. 5.21). У ліву ниркову вену впадає ліва ячкова (ячничкова) вена поблизу ниркових воріт. Ниркові вени справа та зліва приймають гілки від ниркової миски, сечовода, капсули нирки та нижні надниркові вени.



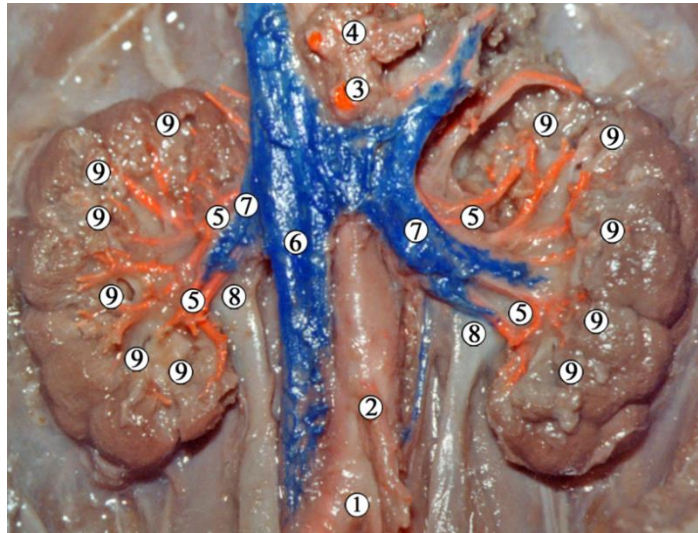


Рис. 5.19. Органи заочеревинного простору 6-місячного плода людини чоловічої статі (182,0 мм ТКД). Ін'єкція артеріальної системи свинцевим суриком, аплікаційне контрастування вен. Фото макропрепарату. Зб. x2:

1 – роздвоєння аорти; 2 – нижня брижова артерія; 3 – верхня брижова артерія; 4 – черевний стовбур; 5 – артерії сегментів нирки, які відходять від передньої гілки ниркової артерії; 6 – нижня порожниста вена; 7 – ниркові вени; 8 – ниркові миски; 9 – малі ниркові чашечки.

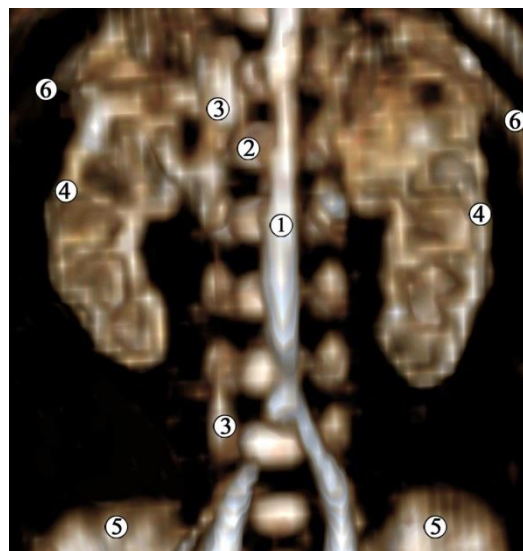


Рис. 5.20. Комп'ютерна томограма 6-місячного плода людини 195,0 мм ТКД. Контрастування кровоносних судин. Передня проекція. Зб. x2:

1 – черевна аорта; 2 – тіло L1 хребця; 3 – нижня порожниста вена; 4 – ниркова перенхіма навколо малих ниркових чашечок та ниркової миски; 5 – клубові кістки; 6 – XI ребра.

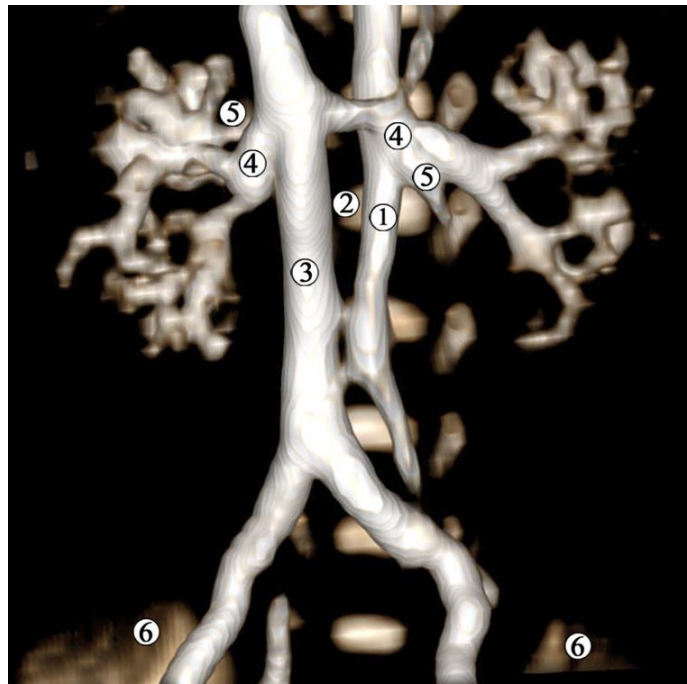


Рис. 5.21. Комп'ютерна томограма 6-місячного плода людини 225,0 мм ТКД. Контрастування кровоносних судин. Передня проєкція. Зб. x2:

1 – черевна аорта; 2 – тіло L2 хребця; 3 – нижня порожниста вена; 4 – ниркові вени; 5 – ниркові артерії; 6 – клубові кістки.

Вивчення макропрепаратів органів заочеревинного простору та суміжних структур з ін'єкцією кровоносної системи барвниками, у тому числі на основі свинцевого сурику з метою дослідження рентгенологічними методами, дозволило виявити особливості ангіоархітектоніки ниркових часточок та анастомози судин з прилеглими органами. Розгалуження сегментарних артерій відбувається на міжчастковій артерії, які, в свою чергу дають початок дугоподібним артеріям. Останні оточують ниркові сосочки та малі ниркові чашечки, і в паренхіму органа віддають міжчасточкові артерії (рис. 5.22).

Накопичення контрасту в численних міжчасточкових кровоносних судинах та їх розгалуженнях створює на КТ рентгенопозитивне зображення ниркової паренхіми (рис. 5.23), на фоні якої добре контурує просторова будова рентгенонегативної ЧМСН. Таким чином, рентгенологічні методики, зокрема КТ з контрастуванням кровоносних судин, дозволяють візуалізувати контури малих ниркових чашечок та вивчати їх кількісну анатомію.

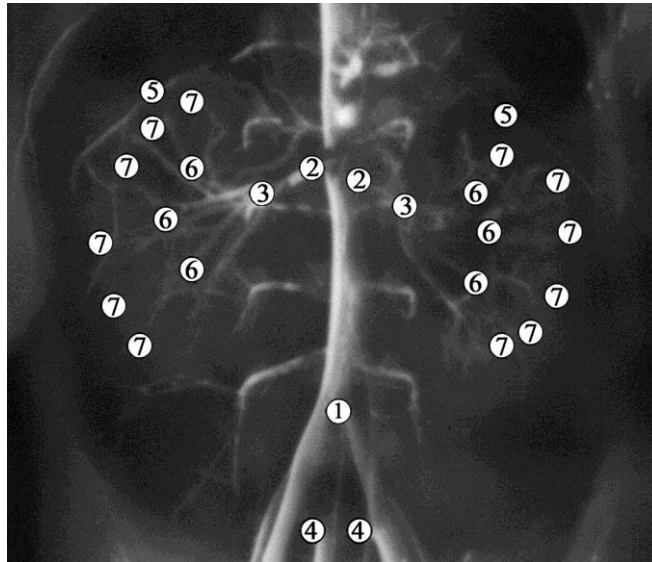


Рис. 5.22. Рентгенограма нирок 6-місячного плода людини 182,0 мм ТКД. Контрастування артеріальної системи. Зб. x1,7:

1 – роздвоєння черевної аорти; 2 – ниркові артерії; 3 – місце поділу ниркової артерії на передню, задню гілки та сегментарні артерії; 4 – пупкові артерії; 5 – капсульні та навколониркові гілки; 6 – місце поділу на міжчасткові артерії; 7 – дугоподібні артерії.

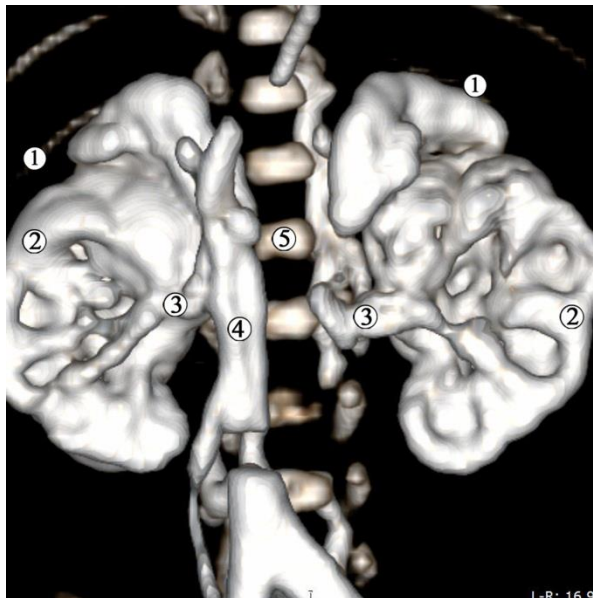


Рис. 5.23. Комп'ютерна томограма 7-місячного плода людини 236,0 мм ТКД. Ін'єкція венозної системи сумішшю із свинцевим суриком. Передня проєкція. Зб. x1,8:

1 – XI ребро; 2 – ниркова паренхіма; 3 – ниркові вени; 4 – нижня порожниста вена; 5 – тіло L1 хребця.

Венозний відтік з позаорганної частини ниркової миски, МСС та проксимальної частини черевної частини сечовода здійснюється в різних альтернативних напрямках: з боку ниркової миски – у мискові та сечовідні гілки ниркової вени, а зі сторони сечоводу та МСС – у капсульні та навколониркові гілки (рис. 5.24). Останні зазвичай впадають також у сегментарні вени. На нашу думку, така особливість кровопостачання ниркової миски та МСС пояснюється замикальною (сфінктерною) функцією МСС, причому судинний компонент відіграє важливу роль у діяльності верхнього цистоїда сечовода у місті МСС.

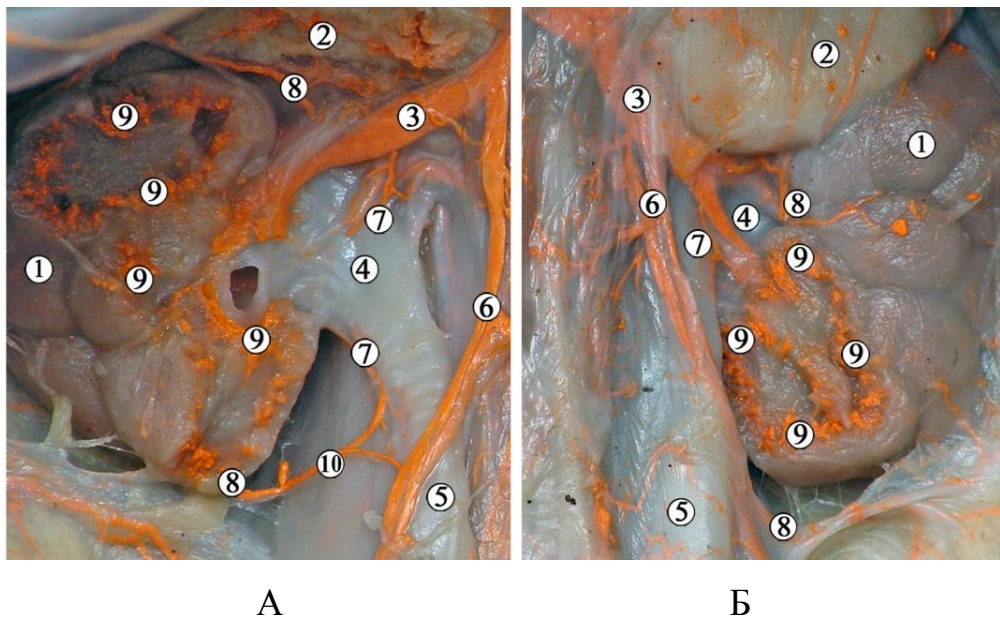


Рис. 5.24. Органи заочеревинного простору 6-місячного плода людини чоловічої статі 195,0 мм ТКД (А – справа, Б – зліва). Ін'єкція венозної системи сумішшю із свинцевим суриком. Фото макропрепарату. Зб. х3:

1 – паренхіма нирки; 2 – надниркова залоза; 3 – ниркова вена; 4 – ниркова миска; 5 – сечовід; 6 – яєчкові вени; 7 – сечовідні гілки; 8 – капсульні гілки; 9 – міжчасточкові артерії; 10 – анастомоз між капсульною та сечовідною гілками.

Синтопія ниркової миски з нирковими судинами справа і зліва майже однакова. Вентральніше ниркової миски у напрямку ззаду наперед визна-



чаються ниркова артерія, що розгалужується на 2-4 гілки, а потім ниркова вена, сформована 2-3 венами.

Синтопія складових ниркової ніжки поза воротами органа така: зверху розміщується ниркова артерія, попереду неї і дещо нижче – ниркова вена, і ззаду – ниркова миска і МСС (рис. 5.25). У воротах нирки подібної впорядкованості не спостерігається: венозні судини після виходу з її паренхіми оточують відповідну артерію з усіх боків. По відношенню до ниркової миски кровоносні судини можуть проходити як спереду, так і ззаду, охоплюючи її.

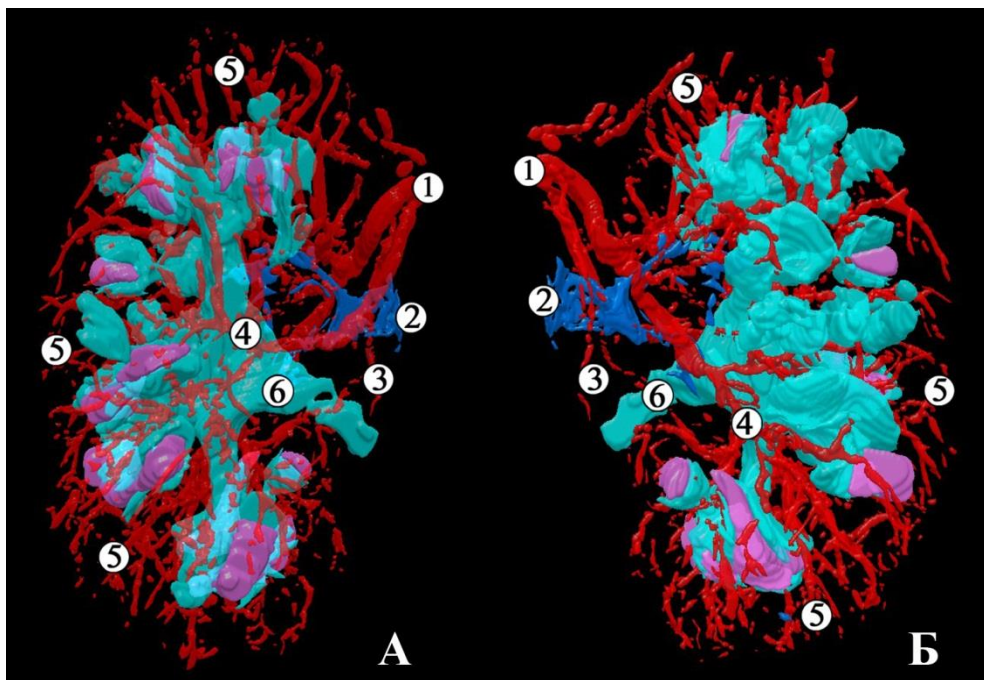
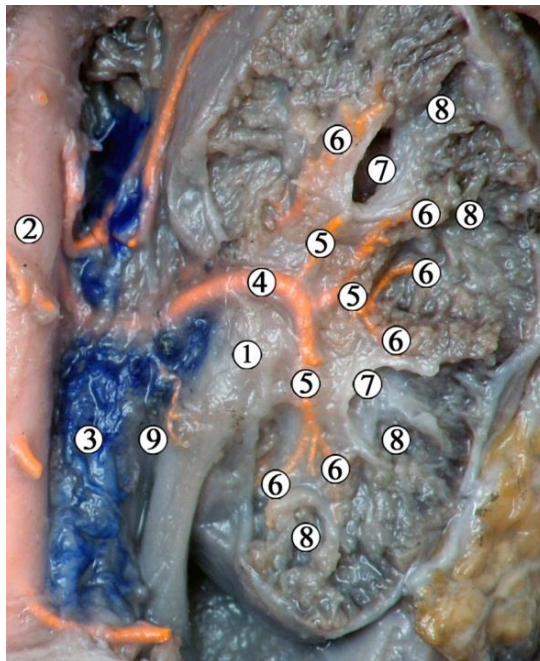


Рис. 5.25. Тривимірна комп'ютерна реконструкція лівої нирки 7-місячного плода людини 260,0 мм ТКД. Поліхромна ін'єкція артерій. А – задня проекція; Б – передня проекція. Рожевим кольором відтворено сосочкові частини ниркових пірамід. Зб. x7:

1 – ниркова артерія; 2 – ниркова вена; 3 – мискові та сечовідні гілки; 4 – міжчасткові артерії; 5 – дугоподібні та міжчасточкові артерії; 6 – ниркова миска.

Взаєморозташування елементів ниркової ніжки поза воротами нирки таке: зверху розміщується ниркова артерія, спереду від неї і дещо нижче –

вена і ззаду – ниркова миска. У воротах нирки цієї закономірності немає: венозні судини після виходу з її паренхіми оточують відповідну артерію з усіх боків. Судини проходять як попереду, так і позаду ниркової миски, охоплюють її. Задня гілка ниркової артерії розміщується позаду миски на рівні злиття великих ниркових чашечок і, таким чином, утворює своєрідне півколо (рис. 5.26).



5.26. Права нирка 6-місячного плода людини 196,0 мм ТКД. Ін'єкція артеріальної системи сумінню із свинцевим суриком. Вигляд ззаду. Фото макропрепарату. Зб. 7:

1 – ниркова миска; 2 – черевна аорта; 3 – нижня порожниста вена; 4 – задня гілка ниркової артерії; 5 – сегментарні артерії; 6 – міжчасткові артерії; 7 – великі ниркові чашечки; 8 – малі ниркові чашечки; 9 – сечовідна гілка.

У плодів 6-7-го місяців ВУР розвитку ускладнюється гістологічна будова ниркової миски та МСС. Ниркова миска складається із слизової, м'язової та адвентиційної оболонок (рис. 5.27). У 6-місячних плодів товщина стінки позаорганної частини ниркової миски становить  $350,0 \pm 15,0$  мкм, з



яких товщина слизової оболонки –  $140,0 \pm 5,0$  мкм, м'язової –  $120,0 \pm 5,0$  мкм, адвентиції –  $80,0 \pm 5,0$  мкм. У 7-місячних плодів стінка ниркової миски завтовшки  $300,0 \pm 15,0$  мкм, товщина слизової оболонки –  $110,0 \pm 5,0$  мкм, м'язової –  $120,0 \pm 5,0$  мкм, адвентиційної –  $70,0 \pm 5,0$  мкм.

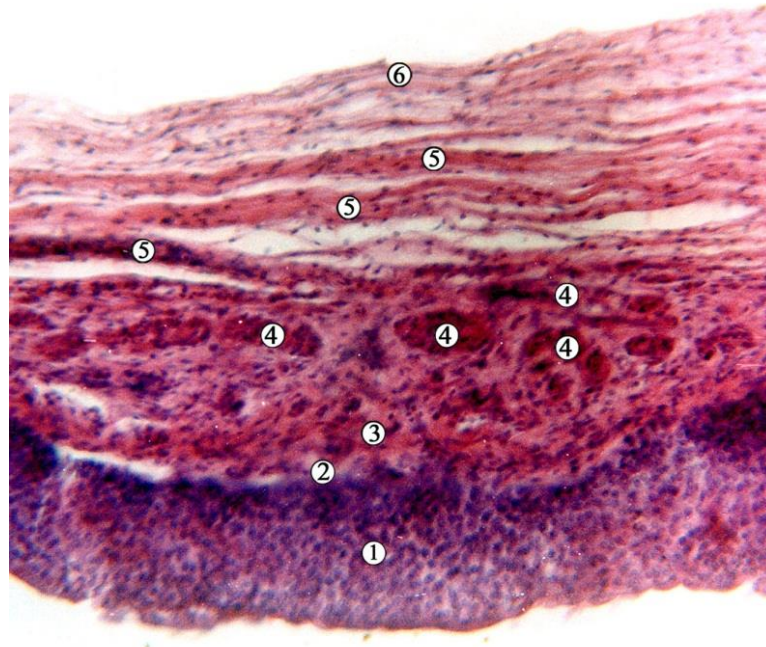


Рис. 5.27. Поздовжній зріз стінки ниркової миски 7-місячного плода людини 250,0 мм ТКД. Забарвлення гематоксилином і еозином. Фото мікропрепарату. Зб.  $\times 180$ :

1 – перехідний епітелій (уротелій); 2 – власна пластинка слизової оболонки; 3 – внутрішній поздовжній шар м'язової оболонки; 4 – зовнішній коловий шар м'язової оболонки; 5 – волокниста сполучна тканина; 6 – адвентиція.

Перехідний епітелій слизової оболонки налічує до 12 рядів клітин. Базальний шар вирізняється темнішими ядрами і меншими розмірами клітин, особливо біля базальної мембрани. Власна пластинка слизової оболонки слабо виражена, утворює невеликий прошарок під уротелієм, представлена волокнистою сполучною тканиною, в якій помітні численні дрібні кровоносні судини мікроциркуляторного русла. У місті переходу ниркової миски у сечовід власна пластинка слизової оболонки добре розвинута під випинами епітеліальної пластинки слизової оболонки у просвіт МСС (рис. 5.28).

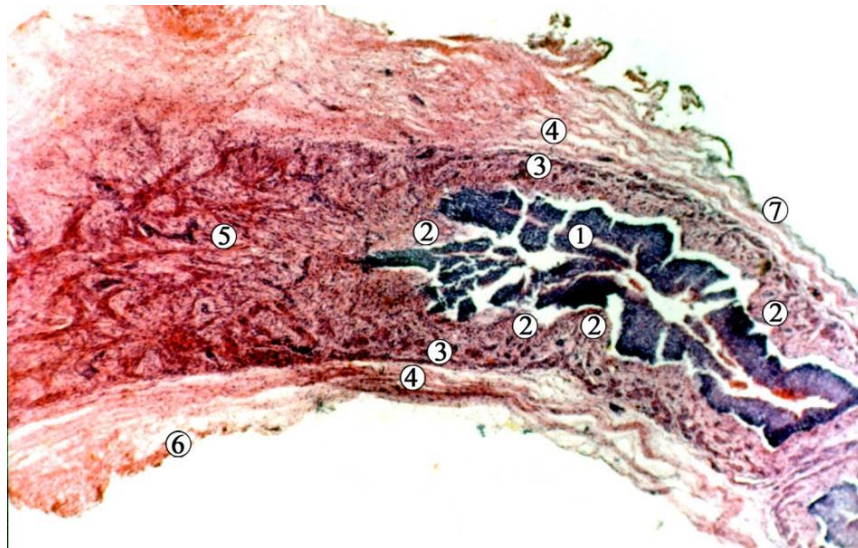


Рис. 5.28. Поздовжній зріз місця переходу ниркової миски у сечовід 7-місячного плода людини 260,0 мм ТКД. Забарвлення гематоксилином і еозином. Зб. х90:

1 – перехідний епітелій (уротелій); 2 – власна пластинка слизової оболонки; 3 – зовнішній коловий шар м’язової оболонки; 4 – волокниста сполучна тканина; 5 – м’язова оболонка з косо-поздовжніми та косо-коловими м’язовими пучками; 6 – адвентиція; 7 – одношаровий плоский епітелій (очеревина).

Власна пластинка слизової оболонки містить дрібні кровоносні судини та нерви, разом із м’язовою оболонкою бере участь в утворенні специфічного рельєфу слизової оболонки в ділянці МСС у вигляді випинань у його просвіт, які чергуються. М’язова оболонка має два шари. Внутрішній поздовжній шар тонший за зовнішній коловий, і його волокна розташовані у вигляді пухкої спіралі. Зовнішній коловий м’язовий шар добре виражений, утворює добре помітні колові пучки (див. рис. 5.27). Але у місці переходу ниркової миски в сечовід м’язові шари змінюють свій напрямок на косий (див. рис. 5.28), а в ділянці МСС вісімкоподібно переплітаються у місцях випинів слизової оболонки у його просвіт. У ділянці склепіння малих ниркових чашечок, які охоплюють ниркові сосочки, наявні лише колові пучки гладких міоцитів, що формують у подальшому м’язи-замикачі склепіння малих ниркових чашечок.

Адвентиційна оболонка представлена волокнистою сполучною тканиною з поздовжнім напрямком волокон, містить дрібні кровоносні судини.

Морфометричні параметри ЧМСН представлені в таблицях 5.2, 5.3.

Таблиця 5.2

Морфометричні параметри нирки та ЧМСН плодів 6-7-го місяців розвитку

Вік, місяці	Поздовжній розмір нирки, мм, $M \pm m$		Об'єм ЧМСН, чоловіча стать, $\text{мм}^3$		Об'єм ЧМСН, жіноча стать, $\text{мм}^3$	
	правої	лівої	правої	лівої	правої	лівої
6	18,8 $\pm$ 0,14	19,25 $\pm$ 0,63	16,08 $\pm$ 4,71	15,9 $\pm$ 6,64	11,8 $\pm$ 2,85	13,31 $\pm$ 3,22
7	22,5 $\pm$ 2,83	22,25 $\pm$ 3,18	-	-	-	-

Таблиця 5.3

Морфометричні параметри ниркової миски плодів 6-7-го місяців розвитку

Вік, місяці	Передньо-задній діаметр ниркової миски, мм, $M \pm m$	
	правої	лівої
6	2,56 $\pm$ 0,18	2,56 $\pm$ 0,15
7	2,95 $\pm$ 0,17	3,1 $\pm$ 0,36

Під час дослідження виявлено анатомічні варіанти будови судин та структур верхніх сечових шляхів у плодів 6-7-го місяців ВУР.

Ми спостерігали 3 варіанти будови ниркових артерій, 2 варіанта – будови ниркових вен та 2 УВР ниркових мисок та сечоводів.

Так, у двох 6-місячних плодів (195,0 мм ТКД чоловічої статі та 175,0 мм ТКД жіночої статі) виявлена аномалія розвитку – подвоєння ниркових мисок і черевної частини сечовода зліва (рис. 5.29) та подвоєння сечоводів зліва з аберантною лівою нирковою артерією, яка кровопостачала нижній сегмент нирки (5.30).

У плода чоловічої статі 195,0 мм ТКД роздвоєна ліва ниркова миска продовжується у сечоводи, які на рівні нижнього кінця нирки здійснюють перехрестя між собою і зливаються в єдиний орган при переході у тазову частину органа, на рівні лівої загальної клубової артерії.

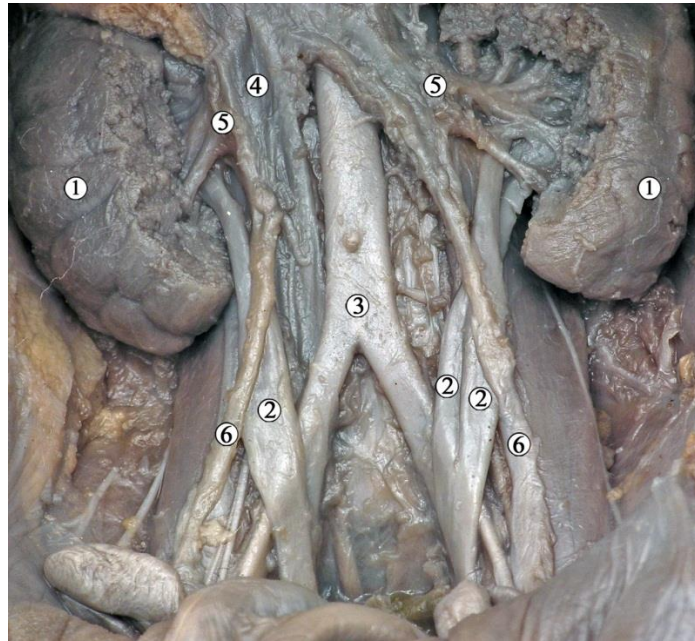


Рис. 5.29. Органи заочеревинного простору 6-місячного плода людини чоловічої статі 195,0 мм ТКД. Фото макропрепарату. Зб. x2:

1 – нирки; 2 – сечоводи; 3 – черевна аорта; 4 – нижня порожниста вена; 5 – ниркові вени; 6 – яєчкові вени.

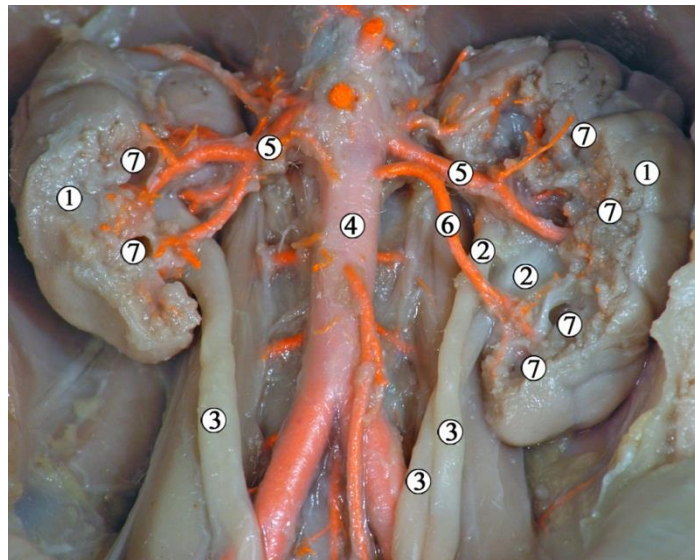


Рис. 5.30. Органи заочеревинного простору 6-місячного плода людини жіночої статі 175,0 мм ТКД. Ін'єкція артеріальної системи сумішшю із свинцевим суриком. Фото макропрепарату. Зб. x2:

1 – нирки; 2 – ниркові миски; 3 – сечоводи; 4 – черевна аорта; 5 – ниркові артерії; 6 – аберантна ліва ниркова артерія; 7 – великі ниркові чашечки.



У плода жіночої статі 175,0 мм ТКД спостерігається подібна УВР у вигляді роздвоєння ниркової миски та сечоводів, які також утворюють перехрестя один з одним на рівні нижнього кінця нирки, але впадали в сечовий міхур окремо. Крім того, у цього ж плода виявлена аберантна ліва нижня ниркова артерія, яка васкуляризує нижній сегмент нирки.

Серед варіантів ниркових артерій, крім описаного вище, ми спостерігали у 6-місячного плода жіночої статі (186,0 мм ТКД) аберантну праву нижню ниркову артерію, яка попереду сечовода йшла до нижнього сегмента нирки (рис. 5.31). Артеріальне кровопостачання лівої нирки відповідало нормі.

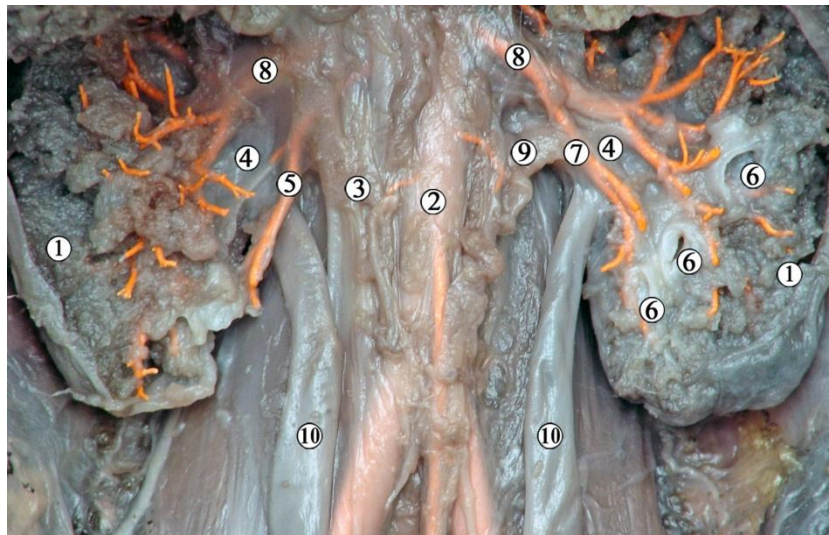


Рис. 5.31. Органи заочеревинного простору 6-місячного плода людини жіночої статі 186,0 мм ТКД. Ін'єкція артеріальної системи сумішшю із свинцевим суриком. Фото макропрепарату. Зб. х2:

1 – нирки; 2 – черевна аорта; 3 – нижня порожниста вена; 4 – ниркові миски; 5 – права нижня аберантна ниркова артерія; 6 – великі ниркові чашечки; 7 – артерія нижнього сегмента лівої нирки; 8 – ниркові артерії; 9 – ліва ниркова вена; 10 – сечоводи.

У 6-місячного плода жіночої статі 180,0 мм ТКД виявлена ліва нижня аберантна ниркова артерія (рис. 5.32), яка на рівні нижнього краю ниркових воріт, майже під прямим кутом відходила від черевної аорти, і прямувала попереду сечовода до нижнього сегменту нирки.

У 7-місячного плода людини жіночої статі 210,0 мм ТКД (рис. 5.33) виявлено аберантну праву нижню ниркову артерію, яка відходила від черевної аорти на рівні нижньої брижової артерії та прямувала до нижнього кінця нирки позаду сечовода. У даному випадку така синтопія ниркової судини та сечовода могла призвести до стиснення останнього і в подальшому цей уретеро-вазальний конфлікт міг спричинити пієлоектазію.

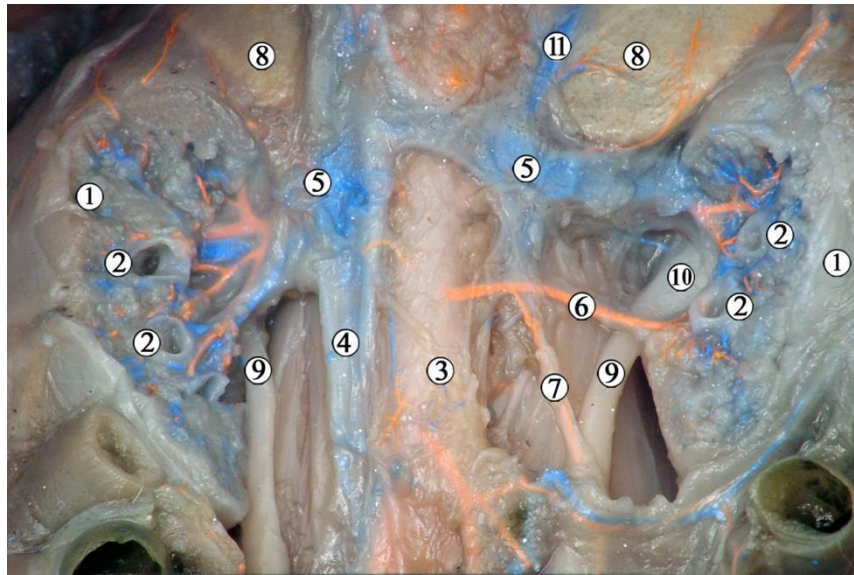


Рис. 5.32. Органи заочеревинного простору 6-місячного плода людини жіночої статі 180,0 мм ТКД. Поліхромна ін'єкція кровоносних судин. Фото макропрепарату. Зб. х2:

1 – нирки; 2 – великі ниркові чашечки; 3 – черевна аорта; 4 – нижня порожниста вена; 5 – ниркові вени; 6 – аберантна ліва нижня ниркова артерія; 7 – ліва яєчникова артерія; 8 – надниркові залози; 9 – сечоводи; 10 – ліва ниркова миска; 11 – ліва надниркова вена.

Серед варіантів будови венозної системи спостерігали аберантну праву нижню ниркову вену у 6-місячного плода людини чоловічої статі 200,0 мм ТКД (рис. 5.34), яка впадала у нижню порожнисту вену дещо нижче основної ниркової вени і виходила безпосередньо з ниркової паренхіми поза ниркових воріт. Ця судина дрениувала передній нижній сегмент органа і щільно прилягала до передньої поверхні позаниркової частини ниркової миски.



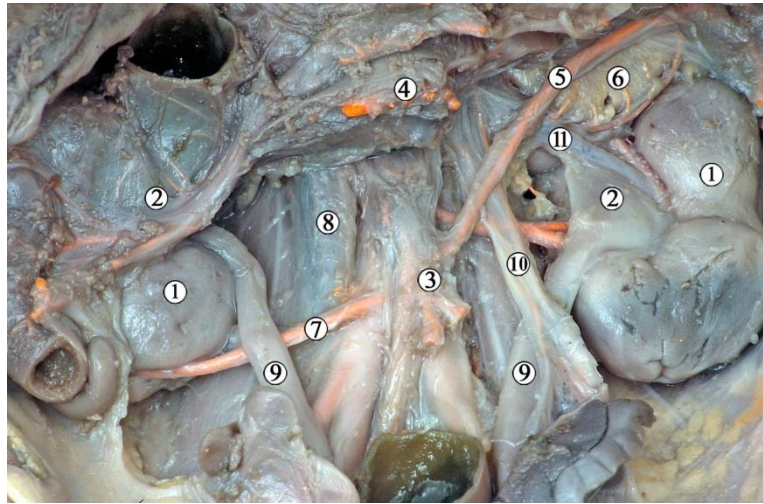


Рис. 5.33. Органи заочеревинного простору 7-місячного плода людини жіночої статі 210,0 мм ТКД. Поліхромна ін'єкція кровоносних судин. Фото макропрепарату. Зб. х2:

1 – нирки; 2 – ниркові миски; 3 – нижня брижова артерія; 4 – верхня брижова артерія; 5 – ліва ободовокишкова артерія; 6 – ліва надниркова залоза; 7 – аберантна права нижня ниркова артерія; 8 – нижня порожниста вена; 9 – сечоводи; 10 – ліва яєчкова вена; 11 – ліва ниркова вена.

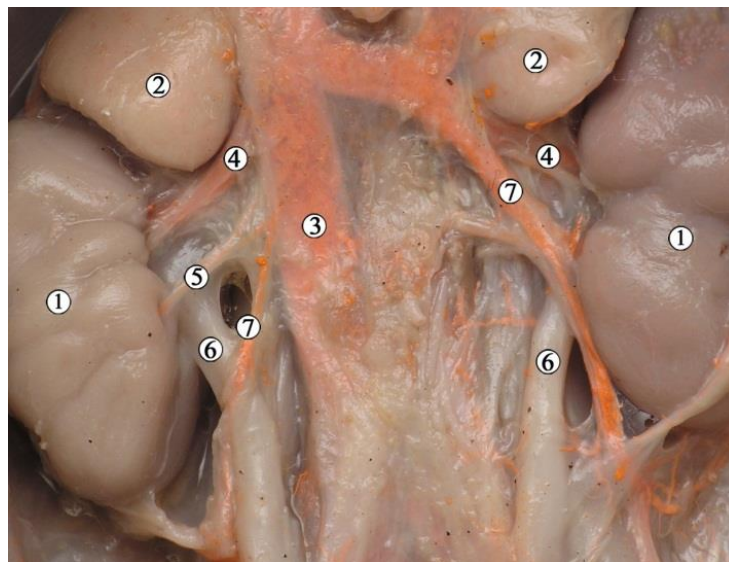


Рис. 5.34. Органи заочеревинного простору 6-місячного плода людини чоловічої статі 200,0 мм ТКД. Ін'єкція венозної системи. Фото макропрепарату. Зб. х2:

1 – нирки; 2 – надниркові залози; 3 – нижня порожниста вена; 4 – ниркові вени; 5 – права нижня ниркова вена; 6 – сечоводи; 7 – яєчкові вени.

Подібний варіант ниркових вен спостерігався також у 7-місячного плода чоловічої статі 240,0 мм ТКД (рис. 5.35) з тою різницею, що аберантна права нижня ниркова вена виходила не з передньої паренхімальної губи ниркових воріт, а безпосередньо з них. Як і в попередньому випадку, аберантна вена впадала в нижню порожнисту вену разом із правою яєчковою веною.

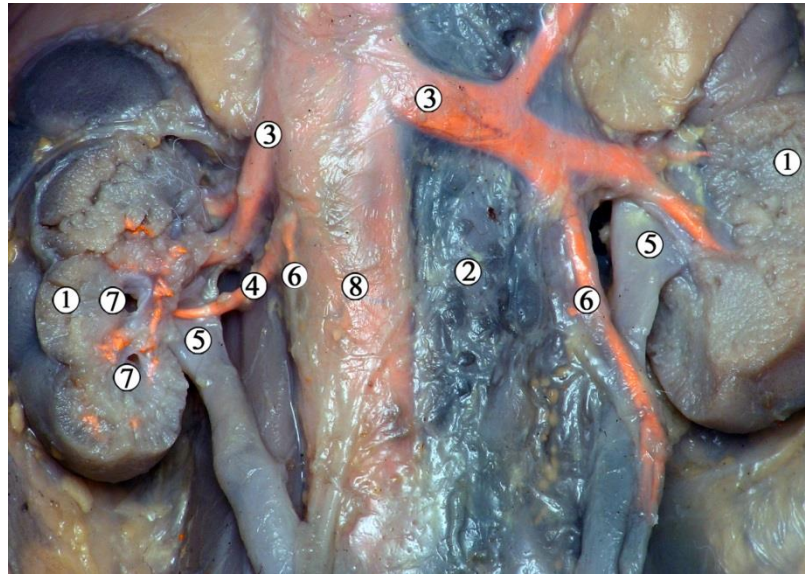


Рис. 5.35. Органи заочеревинного простору 7-місячного плода людини чоловічої статі 240,0 мм ТКД. Ін'єкція венозної системи. Фото макропрепарату. Зб. x1,6:

1 – нирки; 2 – черевна аорта; 3 – ниркові вени; 4 – аберантна права нижня ниркова вена; 5 – ниркові миски; 6 – яєчкові вени; 7 – малі ниркові чашечки; 8 – нижня порожниста вена.

Виявлені варіанти будови ниркових вен свідчать про те, що у більшості випадків вони є єдиним джерелом кровопостачання певного судинного сегмента нирки, крім останнього випадку (див. рис. 5.35), де нижня права ниркова вена слугувала лише додатковим шляхом відтоку крові з органа.

Вважаємо, що існування аберантних чи додаткових ниркових судин значно збільшують ризик порушення функції органа внаслідок набутих судинних патологій чи травм. Крім того, уретеро-вазальні конфлікти, спричи-

нені аномаліями кількості ниркових мисок, сечоводів та кровноносних судин, опущенням нирки, а також стисканням суміжними органами та структурами, можуть спричинити хронічну затримку сечі та розвиток пієлоектазії.

У досліджених 25 плодів людини 8-10-го місяців ВУР (276,0-375,0 мм ТКД) нирки розташовані в заочеревинному просторі залягають майже паралельно хребтовому стовпу. Нирковий кут відкритий краніально, становив 10-15° у 8-місячних плодів, 8-14° – у 9-місячних і 8-12° – у 10-місячних плодів.

Голотопія ЧМСН зумовлена саме топографо-анатомічними особливостями нирок. Добре виражена часточкова будова нирок, передня і задня їх поверхні випуклі. Зовнішня форма органа – бобоподібна. Ліва нирка розміщена дещо вище за праву. Верхній кінець правої нирки відповідає рівню середньої третини або нижнього краю тіла Th12 хребця, а лівої – верхньому краю тіла Th12 хребця. Нижні кінці нирок виявляються на рівні проміжку L3-L4 або на рівні нижнього краю L4 хребців (рис. 5.36). Ниркові миски розміщуються на рівні проміжку між L1 і L2 хребцями.

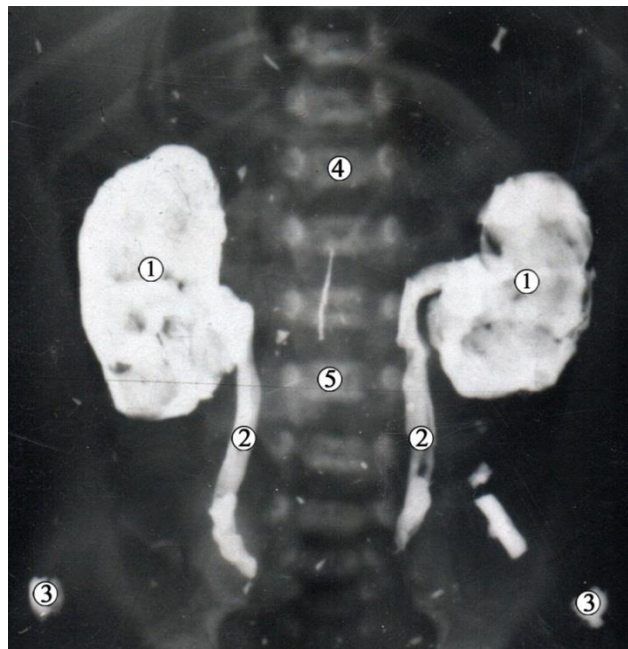


Рис. 5.36. Рентгенограма 9-місячного плода людини 320,0 мм ТКД. Аплікація контрастом нирок та сечоводів. Фронтальна проекція. Зб. x1,5:

1 – нирки; 2 – сечоводи; 3 – верхні передні клубові ості; 4 – Th12 хребець; 5 – L3 хребець.



У 72 % спостережень виявлена щільна форма ниркових воріт та внутрішньонирковий тип будови ниркових мисок. Ниркові ворота спрямовані присередньо і дещо вентрально. У решті випадків ліві ниркові ворота були розкриті, а ниркова миска розташовувалась позаорганно (рис. 5.37).

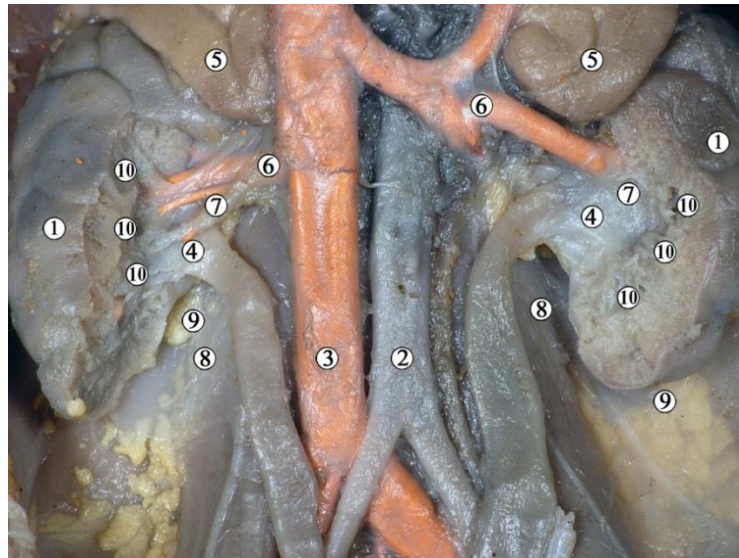


Рис. 5.37. Органи заочеревинного простору 8-місячного плода людини чоловічої статі 280,0 мм ТКД. Ін'єкція венозної системи сумішшю із свинцевим суриком. Фото макропрепарату. Зб. х 1,8:

1 – нирки; 2 – черевна аорта; 3 – нижня порожниста вена; 4 – ниркові миски; 5 – надниркові залози; 6 – ниркові вени; 7 – ниркові артерії; 8 – великі поперекові м'язи; 9 – заочеревинна жирова клітковина; 10 – великі ниркові чашечки.

Форма ниркової миски переважно трикутна завдяки звуженню біля МСС та розширенню у місці сполучення з великими нирковими чашечками, яких зазвичай три – нижня, середня та верхня (рис. 5.38). У кожену з великих ниркових чашечок впадають 3-5 малих ниркових чашечок (рис. 5.39). Встановлена варіабельність форми і кількості малих ниркових чашечок, яких налічується 8-12, причому їх кількість відповідає нирковим часточкам, які виявляються макроскопічно. Спостерігається ампульний (68,0 %) та деревоподібний (32,0 %) типи ниркової миски.

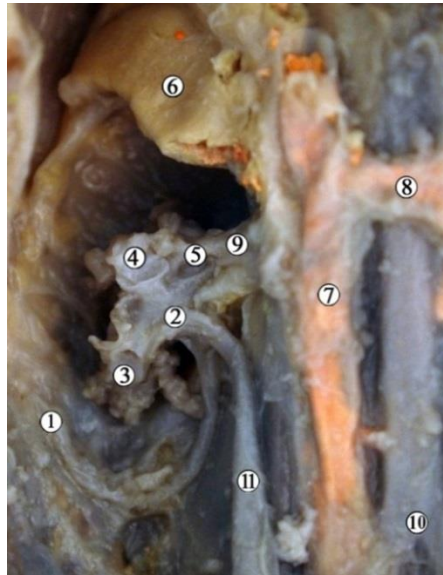


Рис. 5.38. Органи правої частини заочеревинного простору 9-місячного плода людини 330,0 мм ТКД. Ін'єкція венозної системи сумішшю із свинцевим суриком. Фото макропрепарату. Зб. х2,3:

1 – ниркова капсула; 2 – ниркова миска; 3 – нижня велика ниркова чашечка; 4 – середня велика ниркова чашечка; 5 – верхня велика ниркова чашечка; 6 – надниркова залоза; 7 – нижня порожниста вена; 8 – ліва ниркова вена; 9 – ниркова артерія; 10 – черевна аорта; 11 – сечовід.

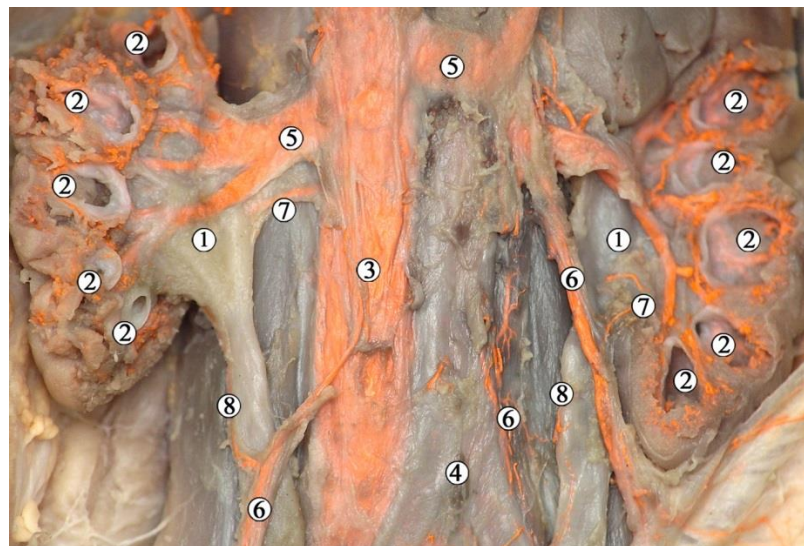


Рис. 5.39. Органи заочеревинного простору 8-місячного плода людини чоловічої статі 250,0 мм ТКД. Ін'єкція венозної системи сумішшю із свинцевим суриком. Фото макропрепарату. Зб. 1,8:

1 – ниркові миски; 2 – малі ниркові чашечки; 3 – нижня порожниста вена; 4 – роздвоєння аорти; 5 – ниркові вени; 6 – яєчкові вени; 7 – мискові та сечовідні гілки; 8 – вени сечовода.



Синтопія ниркової миски із суміжними органами справа та зліва різна. До воріт і передньої поверхні правої нирки прилягає низхідна частина дванадцятипалої кишки та висхідна ободова кишка (рис. 5.40).

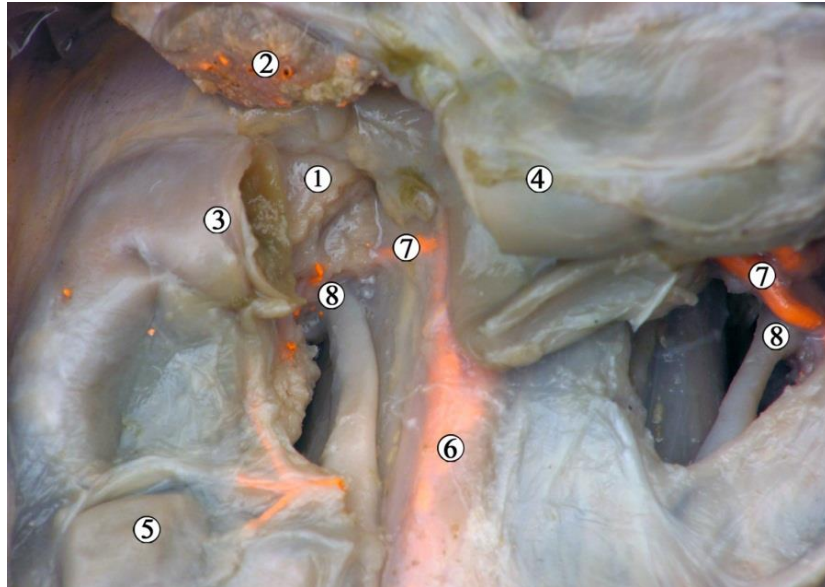


Рис. 5.40. Органи правої частини черевної порожнини та заочеревинного простору 8-місячного плода людини жіночої статі 247,0 мм ТКД. Ін'єкція венозної системи сумішшю із свинцевим суриком. Фото макропрепарату. Зб. 2,5:

1 – нирка; 2 – надниркова залоза; 3 – дванадцятипала кишка; 4 – поперечна ободова кишка; 5 – висхідна ободова кишка; 6 – нижня порожниста вена; 7 – ниркові артерії; 8 – ниркові миски.

Ліва ниркова миска (рис. 5.41) межує з нижнім краєм надниркової залози, підшлунковою залозою, низхідною ободовою кишкою та її судинами, а також з петлями тонкої кишки, які знаходяться у лівій брижовій пазусі.

Ззаду позаорганна частина ниркових мисок справа та зліва через шар заочеревинної жирової клітковини межує з передньою поверхнею великих поперекових м'язів.

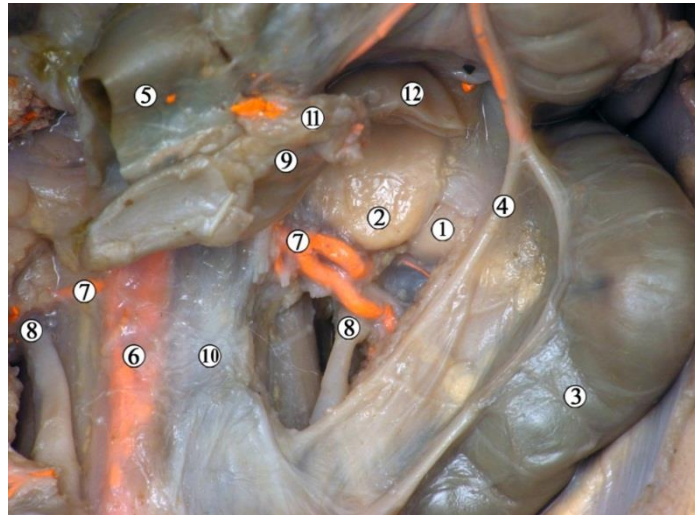


Рис. 5.41. Органи лівої частини черевної порожнини та заочеревинного простору 8-місячного плода людини жіночої статі 247,0 мм ТКД. Ін'єкція венозної системи сумішшю із свинцевим суриком. Фото макропрепарату. Зб. 2,5:

1 – нирка; 2 – надниркова залоза; 3 – низхідна ободова кишка; 4 – ліва ободовокишкова вена; 5 – поперечна ободова кишка (перерізана); 6 – нижня порожниста вена; 7 – ниркові артерії; 8 – сечоводи; 9 – дванадцятипало-порожньокишковий згин; 10 – черевна аорта; 11 – підшлункова залоза; 12 – селезінка.

Ниркова артерія, віддавши нижню надниркову артерію, перед нирковою пазухою, на рівні верхнього краю ниркових воріт, ділиться на передню і задню гілки. Від артерії верхнього та нижнього сегментів відходять гілки до капсули та сечоводу. У межах ниркової пазухи відбувається поділ ниркової артерії на решту сегментарних гілок: артерії переднього верхнього, переднього нижнього та заднього сегментів (рис. 5.42), від яких відходять гілки до ниркової миски.

Притоки ниркової вени розміщені попереду артерій, займають простір вздовж переднього краю ниркових воріт. Розміщення кровоносних судин у ниркових воротах відзначається топографо-анатомічними варіантами. Зазвичай виявляли від 2 до 5 позаорганних гілок ниркової артерії.

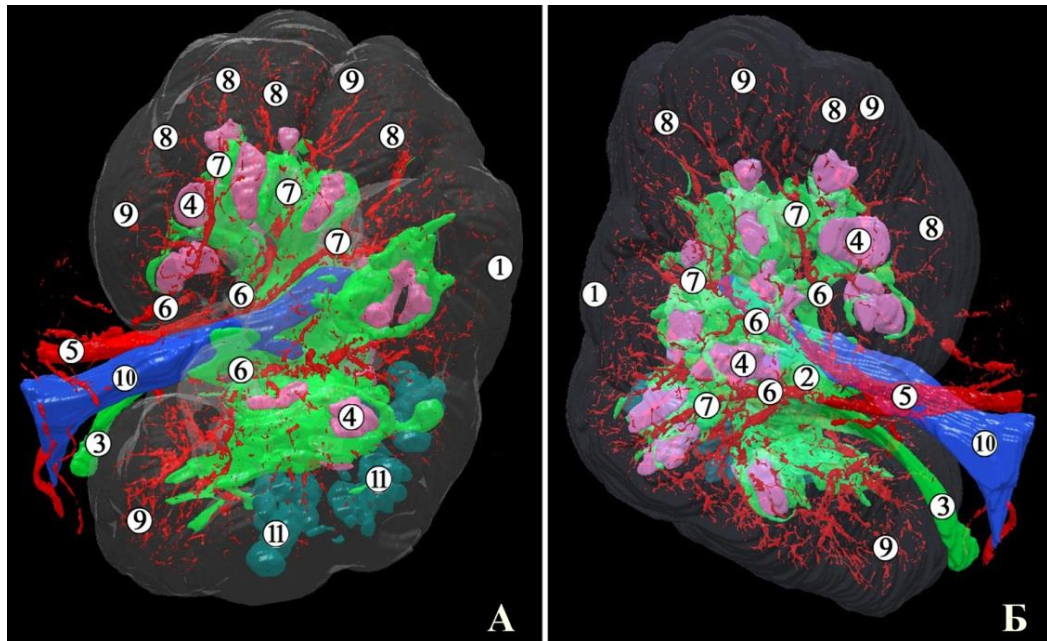


Рис. 5.42. Тривимірна комп'ютерна реконструкція лівої нирки 10-місячного плода людини чоловічої статі 355,0 мм ТКД. Ін'єкція артеріальної системи сумішшю із свинцевим суриком. А – передня проекція; Б – задня проекція. Рожевим кольором зображено верхівки ниркових пірамід, зеленим – ЧМСН і сечовід. Зб. х4:

1 – зовнішні контури нирки; 2 – ниркова миска; 3 – сечовід; 4 – верхівки ниркових пірамід; 5 – ниркова артерія; 6 – сегментарні артерії; 7 – міжчасткові артерії; 8 – дугоподібні артерії; 9 – міжчасточкові артерії; 10 – ниркова вена; 11 – кісти.

Внутрішньоорганне галуження кровоносних судин нирки відповідає просторовій будові ЧМСН (рис. 5.43). Сегментарні гілки ниркової артерії дають початок міжчастковим артеріям, які, у свою чергу, розгалужуються поблизу ниркових сосочків на дугоподібні артерії, які охоплюють ниркові піраміди, проникаючи глибоко в мозкову речовину нирки. Кінцевими численними розгалуженнями дугоподібних артерій є міжчасточкові артерії, які далі галузяться до рівня нефронів.

Серед крайніх форм анатомічної мінливості виявлено додаткову праву нижню ниркову артерію. Як видно з макропрепарата (рис. 5.44), ця судина є

саме додатковою, а не аберантною, тому що вона входить у нирку в ділянці нижнього її кінця, в той час як до нижнього сегмента прямують що найменше дві сегментарні гілки ниркової артерії. Місце початку додаткової судини знаходиться дещо нижче початку нижньої брижової артерії, що ми вперше спостерігали на наших препаратах з подібним варіантом будови судин.

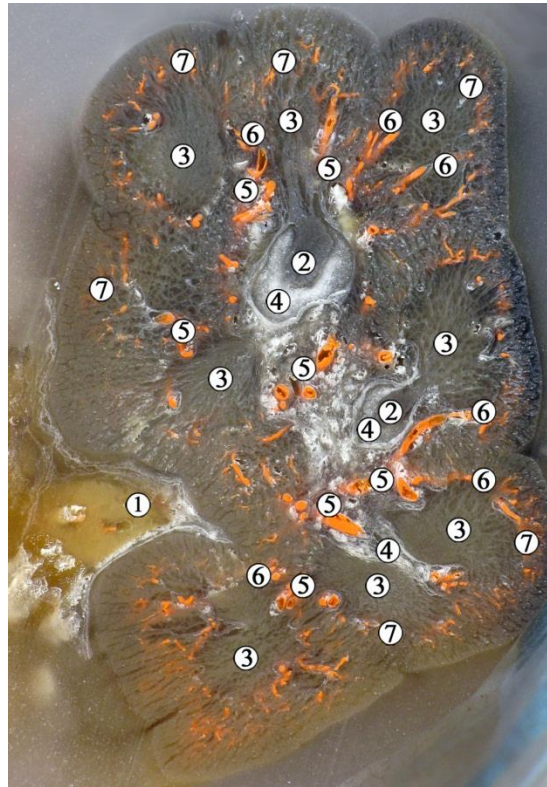


Рис. 5.43. Топографо-анатомічний зріз лівої нирки 10-місячного плода людини 355,0 мм ТКД. Ін'єкція артеріальної системи сумішшю із свинцевим суриком. Зб. х5:

1 – ниркова пазуха; 2 – нирковий сосочок; 3 – мозкова речовина нирки (піраміди); 4 – малі ниркові чашечки; 5 – міжчасткові артерії; 6 – дугоподібні артерії; 7 – міжчасточкові артерії.

Слід зауважити, що у даного плода права нирка знаходиться нижче за скелетотопічний звичайний рівень, про що свідчить також занадто малий кут відгалуження від черевної аорти правої ниркової артерії, який становить  $44,5^\circ$ . Спостерігається згин правого сечовода поблизу ниркових воріт. Вважа-



ємо, що описані у даного плода варіанти топографії ниркових судин, сечовода та скелетотопії нирки могли б спричинити затримку виведення сечі з ЧМСН та розвиток гідронефроза.

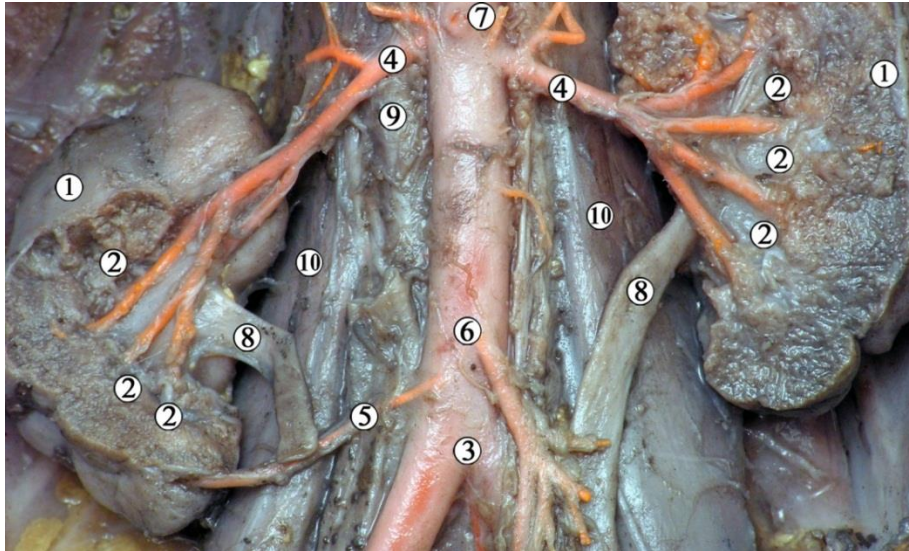


Рис. 5.44. Органи заочеревинного простору 10-місячного плода людини чоловічої статі 360,0 мм ТКД. Артеріальна система заповнена сумішшю із свинцевим суриком. Фото макропрепарату. Зб. x1,5:

1 – ниркова паренхіма; 2 – великі ниркові чашечки; 3 – роздвоєння черевної аорти; 4 – ниркові артерії; 5 – додаткова права нижня ниркова артерія; 6 – нижня брижова артерія; 7 – верхня брижова артерія (обрізана); 8 – сечоводи; 9 – нижня порожниста вена; 10 – великі поперекові м'язи.

У 9-місячного плода чоловічої статі 340,0 мм ТПД виявлено варіант будови судин лівої нирки (рис. 5.45). Основна ліва ниркова артерія відходила від черевної аорти під кутом  $95,0^\circ$  і прямувала попереду ниркової миски до верхнього краю ниркових воріт, а нижче неї на відстані 9,0 мм відходила додаткова ліва нижня ниркова артерія майже на одному рівні з місцем початку нижньої брижової артерії. Додаткова ниркова артерія прямувала під кутом  $140^\circ$  до нижньої третини ниркових воріт позаду ниркової миски. Ліва нирка мала відкриту форму ниркових воріт, скелетотопічно розміщувалась у межах норми.



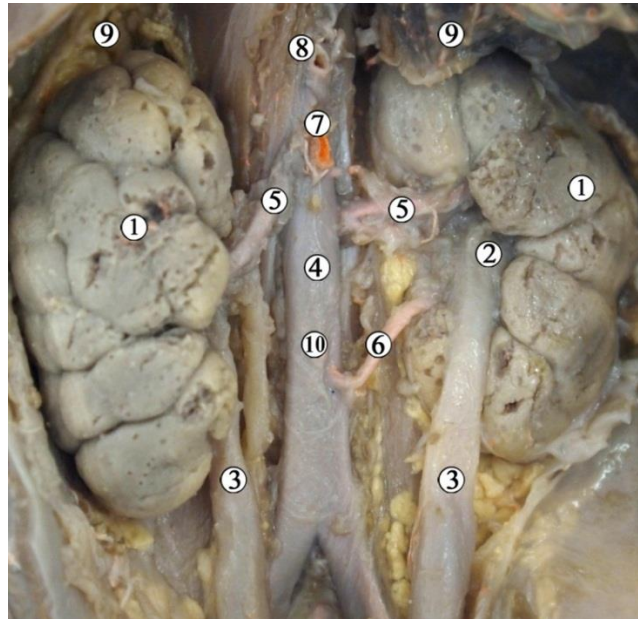


Рис. 5.45. Органи заочеревинного простору 9-місячного плода людини чоловічої статі 340,0 мм ТКД. Ін'єкція артеріальної системи сумішшю із свинцевим суриком. Фото макропрепарату. Зб.  $\times 1,7$ :

1 – нирки; 2 – ниркова миска; 3 – сечоводи; 4 – черевна аорта; 5 – ниркові артерії; 6 – додаткова ліва нижня ниркова артерія; 7 – верхня брижова артерія (обрізана); 8 – черевний стовбур (обрізаний); 9 – надниркові залози (частково видалені); 10 – нижня брижова артерія.

Подібний варіант будови – наявність додаткової лівої ниркової артерії, виявлений у 10-місячного плода людини 350,0 мм ТКД (рис. 5.46). Судина відходила від передньо-бічної поверхні черевної аорти посередині відстані між основною нирковою артерією та нижньою брижовою артерією і прямувала під кутом  $103^\circ$  до задньої поверхні ниркової миски. Малі ниркові чашечки верхнього і нижнього передніх та нижнього сегментів правої нирки були помітно розширені, що свідчить про високий тиск у ЧМСН.

Серед варіантів будови ниркових вен у 8-місячного плода чоловічої статі 250,0 мм ТКД виявлена додаткова права нижня ниркова вена (див. рис. 5.39), яка окремо відходила від нижньої порожнистої вени на 4,0 мм нижче правої ниркової вени під прямим кутом та прямувала до воріт нирки попереду ниркової миски.

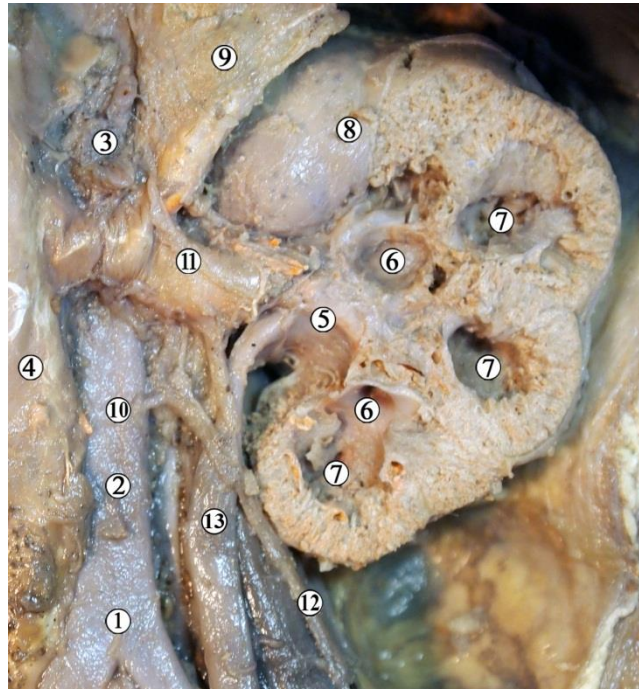


Рис. 5.46. Органи лівого заочеревинного простору 10-місячного плода людини чоловічої статі 350,0 мм ТКД. Фото макропрепарату. Зб. x2,2:

1 – роздвоєння черевної аорти; 2 – нижня брижова артерія; 3 – верхня брижова артерія; 4 – нижня порожниста вена; 5 – ниркова миска; 6 – великі ниркові чашечки; 7 – малі ниркові чашечки; 8 – ниркова капсула; 9 – над-ниркова залоза; 10 – місце відходження додаткової правої нижньої ниркової артерії; 11 – ниркова вена; 12 – яєчкова вена; 13 – сечовід.

У 8-місячного плода людини чоловічої статі 290,0 мм ТКД виявлена правобічна поєднана аномалія (рис. 5.47) – подвоєння ниркових мисок та сечоводів, полімегаколікс, мегауретер, синдром Фрейлі. Верхня велика ниркова чашечка верхньої миски правої нирки значно розширена порівняно з нижньою, ниркова миска та сечоводи роздвоєні. Правий присередній сечовід значно видовжений, внаслідок чого утворює чотири вигини у фронтальній площині, від рівня нижнього кінця нирки і до впадіння в сечовий міхур розміщується попереду правого бічного сечовода. Ймовірно, що ці морфологічні зміни ниркової миски та сечоводів призвели б до гідронефротичної трансформації паренхіми нирки, що в подальшому, при народженні, могло би викликати синдром Фрейлі. Основний етіологічний чинник цієї УВР –

збільшення внутрішньомискового тиску внаслідок численних вигинів одного із сечоводів.

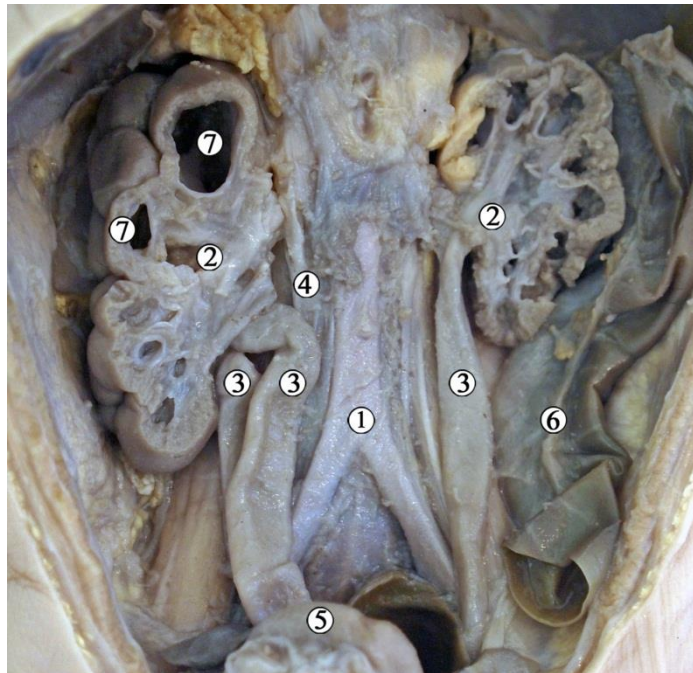


Рис. 5.47. Органи заочеревинного простору 8-місячного плода людини 290,0 мм ТКД. Фото макропрепарату. Зб. 1,7:

1 – черевна аорта; 2 – ниркові миски; 3 – сечоводи; 4 – нижня порожниста вена (перерізана); 5 – сечовий міхур; 6 – низхідна ободова кишка; 7 – розширена велика ниркова чашечка.

Серед плодів 8-10-го місяців ВУР виявлено УВР у 9-місячного плода людини чоловічої статі 320,0 мм ТКД – підковоподібну нирку (рис. 5.48). Права та ліва нирки зрощені нижніми кінцями так, що перешийок між ними займав проміжок від рівня роздвоєння аорти до нижньої брижової артерії. Ліва частина підковоподібної нирки значно видовжена, її ниркова пазуха розміщена вище за ліву, спрямована вентралью. Ліва ниркова артерія двома гілками входила в орган біля верхнього краю ниркових воріт та безпосередньо в задню паренхімальну губу відповідно. Права ниркова артерія відходила від черевної аорти значно нижче за ліву, каудальніше нижньої брижової артерії.

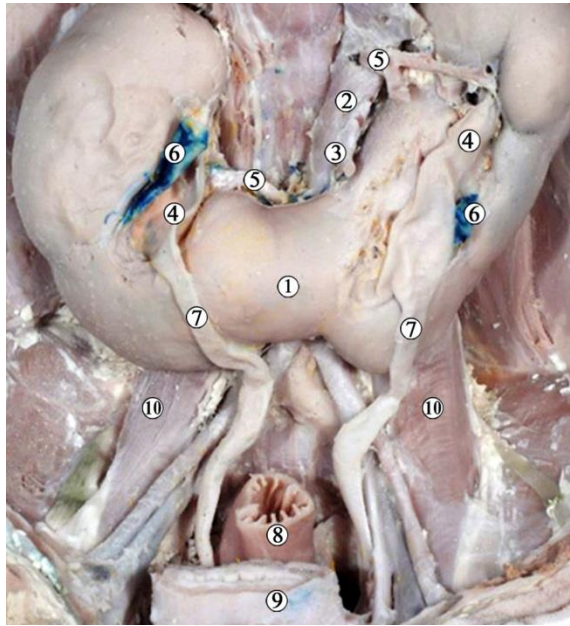


Рис. 5.48. Органи заочеревинного простору 9-місячного плода людини чоловічої статі 320,0 мм ТКД. Фото макропрепарату. Ниркові вени пофарбовані у синій колір. Зб. х2:

1 – перешийок підковоподібної нирки; 2 – черевна аорта; 3 – нижня брижова артерія; 4 – ниркові миски; 5 – ниркові артерії; 6 – ниркові вени; 7 – сечоводи; 8 – пряма кишка; 9 – сечовий міхур (перерізаний); 10 – великі поперекові м'язи.

Гістологічна будова ЧМСН не зазнає суттєвих змін наприкінці плодового періоду ВУР. У 8-місячних плодів товщина стінки ниркової миски досягає  $650,0 \pm 35,0$  мкм, при цьому товщина слизової оболонки збільшується до  $130,0 \pm 25,0$  мкм. У цьому періоді значно потовщується м'язова оболонка – до  $400,0 \pm 10,0$  мкм, товщина адвентиційної оболонки збільшується до  $120,0 \pm 10,0$  мкм. Помітне збільшення товщини стінки ниркової миски пов'язане, з одного боку, з сповільненням зростання об'єму ЧМСН, з іншого – з активним зростанням елементів стінки ниркової миски.

На 9-му місяці ВУР товщина стінки ниркової миски зменшується до  $620 \pm 25$  мкм, при цьому товщина слизової оболонки зменшується до  $120,0 \pm 10,0$  мкм, м'язової оболонки – до  $390,0 \pm 10,0$  мкм, а товщина адвентиційної оболонки дорівнює  $110,0 \pm 10,0$  мкм.



У 10-місячних плодів товщина стінки ниркової миски продовжує зменшуватися і становить  $560,0 \pm 250$  мкм, причому товщина слизової оболонки практично не змінюється ( $1100 \pm 100$  мкм), а товщина м'язової оболонки зменшується до  $350,0 \pm 10,0$  мкм, товщина адвентиційної оболонки дорівнює  $100,0 \pm 10,0$  мкм.

Наприкінці плодового періоду ВУР на всіх гістологічних препаратах чітко спостерігається особливість будови МСС – наявність певного звивистого рел'єфу слизової оболонки завдяки вип'ячуванням її у просвіт звуженої частини ниркової миски у місці переходу її в сечовід (рис. 5.49).

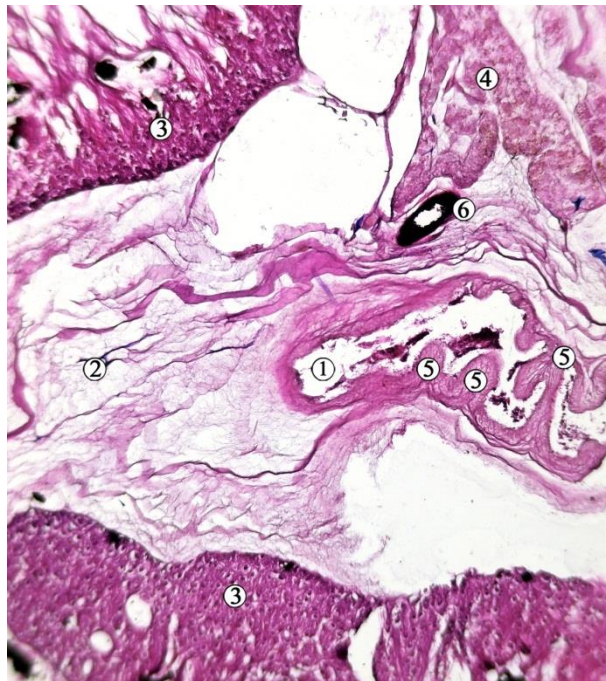


Рис. 5.49. Сагітальний зріз структур лівих ниркових воріт 9-місячного плода людини 340,0 мм ТКД. Ін'єкція артерій сумішшю із свинцевим суриком. Забарвлення гематоксиліном і еозином. Фото мікропрепарату. Зб. х60:

1 – ниркова миска; 2 – ниркова пазуха; 3 – ниркова паренхіма (кіркова речовина); 4 – надниркова залоза; 5 – випинання слизової оболонки ниркової миски в ділянці МСС; 6 – ниркова артерія.

Морфометричні параметри ЧМСН у плодів 8-10 місяців представлені у табл. 5.4.



Таблиця 5.4

## Морфометричні параметри ЧМСН плодів 8-10-го місяців розвитку

Вік, місяці	Поздовжній розмір нирки, мм, $M \pm m$		Передньо-задній діаметр ниркової миски, мм, $M \pm m$	
	правої	лівої	правої	лівої
8	27,5±2,4	29,5±2,3	3,32±0,3	3,4±0,1
9	36,2±3,2	34,6±2,2	3,78±0,22	3,92±0,17
10	42,5±3,6	40,6±4,1	4,0±0,16	3,87±0,15

Отже, плодовий період характеризується максимально наближеною до дефінітивної морфологією ЧМСН. Відбуваються інтенсивні процеси росту нирки, ЧМСН та суміжних структур. Слід зазначити, що процеси росту та збільшення розмірів органів та структур, асоційованих із ЧМСН, відбувається нерівномірно та несинхронно, що може призводити до функціональних розладів внаслідок міжструктурних конфліктів (уретеро-вазальних, перегинів сечоводу внаслідок низького скелетотопічного розташування нирки тощо). Прикладом цього можуть бути деякі з описаних нами варіантів будови та УВР, а також морфологічні прояви функціональних розладів верхніх сечових шляхів (пієлоектазія, мегакалікс тощо). Отже, плодовий період є періодом можливого розвитку функціональних розладів сечової системи, етіологічні чинники яких виникли ще в зародковому та передплодовому періодах ВУР.

Між тим, низка критичних періодів, зумовлених нерівномірним розвитком структур ЧМСН, проявляються у плодовому періоді. Зокрема, збільшення товщини ниркової миски йде нерівномірно з періодами прискорення (16-24, 28-32 тижні ВУР) та сповільнення (24-28, 36-40 тижні ВУР). У плодів 35-40 тижнів ВУР при активному збільшенні об'єму ниркової миски її стінка стоншується (особливо – м'язової оболонки). Можливо, ця морфологічна особливість зростання призводить до патологічного розширення ниркової миски (пієлоектазії), що часто виявляється під час ультразвукового дослідження у плодів.

Матеріали розділу висвітлено в наукових працях автора:

1. Андрущак ЛА, Цигикало ОВ. Топографо-анатомічні особливості чашечко-мискової системи нирки в плодовому періоді онтогенезу людини. *Клінічна та експериментальна патологія*. 2020;19(3):10-16 [126].

2. Цигикало ОВ, Олійник ІЮ, Андрущак ЛА, Галиш ІВ, Столяр ДБ. Morphogenesis features of the ureteropelvic junction in human fetuses and newborns. *Світ медицини та біології*. 2020;2(72):220-224 [127].

3. Цигикало ОВ, Андрущак ЛА, Пентелейчук НІ, Семенюк ТО, Малик ЮЮ. Становлення топографії кровоносних судин верхніх сечових шляхів у плодовому періоді онтогенезу людини. *Буковинський медичний вісник*. 2020; 24(1):174-80 [128].

4. Андрущак ЛА, Цигикало ОВ. Індивідуальна анатомічна мінливість чашечко-мискової системи нирки та верхніх сечових шляхів у плодовому періоді онтогенезу людини. *Morphologia*, 2020;14(3):15-21 [129].

5. Цигикало ОВ, Андрущак ЛА. Математична модель замикальних пристроїв перехідних сегментів деяких трубчастих органів людини. Матеріали ІІ науково-практичної інтернет-конференції "Розвиток природничих наук як основа новітніх досягнень у медицині" (22 червня 2022 р., м. Чернівці). Чернівці: БДМУ, 2022;230-231 [130].

6. Andrushchak LA, Tsyhykalo OV. Anatomical peculiarities of the upper urinary tract in the fetal period of human ontogenesis. Збірник тез доповідей VII конгресу наукового товариства анатомів, гістологів, ембріологів, топографоанатомів України. 2-4 жовтня 2019 р. Одеса: Бондаренко М.О., 2019;162-163 [131].

7. Андрущак ЛА. Варіантна анатомія нирки в ранньому плодовому періоді онтогенезу людини. Матеріали VII Міжнародного медико-фармацевтичного конгресу студентів і молодих вчених ВІМСО, Чернівці, 2020;215 [124].

8. Андрущак ЛА, Цигикало ОВ. Варіантна анатомія ниркової миски у плодів людини. Матеріали Всеукраїнської конференції з міжнародною

участю «Медико-біологічні аспекти та мультидисциплінарна інтеграція в концепції здоров'я людини» (з дистанційним під'єднанням навчальних закладів вищої освіти України за допомогою відеоконференц-зв'язку). Тернопіль, 9–11 квітня 2020;3 [132].

9. Andrushchak LA. Blood supply of the upper urinary tract in the fetal period of human ontogenesis. Матеріали 101-ї підсумкової конференції професорсько-викладацького персоналу ВДНЗ України "Буковинський державний медичний університет" 10, 12, 17 лютого 2020 року. Чернівці, 2020; 35-36 [133].

10. Tsyhykalo OV, Andrushchak LA. Topographic and anatomical peculiarities of the pyelocaliceal system of the kidney in the fetal period of human ontogenesis. Materials of the International Scientific Conference «Actual issues of morphology» dedicated to the 75th anniversary of the founding of Nicolae Testemitanu State University of Medicine and Pharmacy of the Republic of Moldova Chisinau, October 30-31, 2020;90-93 [134].

11. Andrushchak LA, Tsyhykalo OV. Individual anatomic variability of the renal pyelocaliceal system and upper urinary tract in the fetal period of human ontogenesis. Матеріали четвертої Всеукраїнської науково-практичної конференції з міжнародною участю «Теорія та практика сучасної морфології». 4-6 листопада 2020 року м. Дніпро. Дніпро, ДДМА, 2020;13-14 [135].

## РОЗДІЛ 6

### АНАЛІЗ І УЗАГАЛЬНЕННЯ РЕЗУЛЬТАТІВ ДОСЛІДЖЕННЯ

Вивчення особливостей джерел закладки, перебігу морфогенезу, послідовної часової динаміки топографо-анатомічних перетворень ЧМСН упродовж пренатального розвитку людини, а також дослідження періодів нерівномірного росту структур верхніх сечових шляхів здійснено на препаратах 120 зародків, передплідів та плодів людини. Крім того, досліджено і описано препарати з крайніми формами анатомічної мінливості сечової системи людини, які ілюструють певні ембріологічні чинники та час можливого виникнення варіантів будови та УВР ЧМСН людини [136]. Слід зауважити, що морфометричні параметри ЧМСН та нирок у таких плодів ми не брали для статистичного аналізу. У науковому дослідженні ми з'ясували морфогенез ЧМСН у комплексі з асоційованими з нею структурами та органами, оскільки її топографо-анатомічні особливості визначаються, перш за все, скелетотопією, синтопією, голотопією та морфологічними особливостями кровоносних судин нирки.

На відміну від відомих наукових досліджень, які присвячені вивченню структурної організації верхніх сечових шляхів, нами було уточнено джерела закладки та встановлено особливості морфогенезу ЧМСН упродовж всього пренатального періоду онтогенезу людини – від часу появи морфологічних ознак джерел їх закладки і до формування дефінітивної будови та топографії її структур. Крім того, серед методів морфологічного дослідження ЧМСН нами застосовано ін'єкцію кровоносних судин та реконструювання, які дозволяють сформувати уяву про складну просторову будову та синтопію ниркової миски, великих та малих ниркових чашечок із суміжними органами та структурами у їх природній формі, без порушень їх щільних топографо-анатомічних співвідношень за умов морфогенезу, які можуть виникнути під час виготовлення мікро- та макропрепаратів. Ін'єкційні методики дозволяють чітко візуалізувати та відтворити кровоносні судини нирки, а комп'ютерне

тривимірне реконструювання дає змогу проводити цифрову морфометрію – з мінімальними похибками вимірювати лінійні розміри, об'єм, площі та кути структур, що вивчаються.

Уніфікація методик морфологічного дослідження як для зародків і передплідів (реконструювання за серіями зрізів), так і для плодів людини (реконструювання КТ-зрізів) об'єктивізує отримані цифрові дані, дозволяє отримати математичні функції, які описують часову динаміку морфологічних змін ЧМСН, а також підвищує вірогідність наукових висновків.

Актуальним завданням ембріології є визначення джерел закладки органів та структур тіла та уточнення хронологічної послідовності їх появи. Перебіг процесів органогенезу сечової системи триває надзвичайно швидко, передусім у перші тижні ВУР, характеризується послідовною появою і поступовою трансформацією переднирки та первинної нирки. Ембріологічні дані щодо особливостей просторово-часових перетворень тимчасових екскреторних органів та постійної нирки потребують чіткого визначення віку ембріона [137]. Такі показники, як ТКД, не завжди відповідають реальному періоду розвитку зародка, тому ми користувались для уточнення віку описом стадій Карнегі пренатального періоду розвитку людини [113, 114]. Різні критерії, які використовують науковці для визначення віку ембріона, пояснюють суперечливість даних наукових джерел щодо особливостей і часу появи закладок органів та структур, перебігу основних етапів гістогенезу та органогенезу, особливо у з'ясуванні послідовності диференціювання структур у межах певного органокomплексу [138]. Тому дискусійним залишається питання про точний час та послідовність появи закладок основних структур ЧМСН.

Нефрогенний тяж є єдиним джерелом розвитку всіх трьох генерацій нирки. У результаті диференціювання проміжної мезодерми утворюються послідовно три відділи екскреторної системи організму людини: переднирка (пронефрос), первинна нирка (мезонефрос) та постійна нирка (метанефрос). Розвиток органів відбувається в краніо-каудальному напрямку. Метанефрос



та його структурний компонент – зачаток ЧМСН з'являється в проміжній мезодермі на рівні попереково-крижового відділу зародка наприкінці 4-го тижня ВУР. Він добре помітний на препаратах ембріонів 5,0-5,5 мм ТКД у вигляді дивертикулу мезонефральної протоки, оточеного метанефрогенною бластемою у вигляді ковпачка. Дистальний кінець зачатка ЧМСН та сечовода, розширюється і проникає в каудальну частину нефрогенного тяжа дорзально до мезонефрального гребеня. Дослідники, які вивчали морфогенез сечовода, ЧМСН, нирки та статевої системи людини, доповідають про різні терміни появи «сечовідного зачатка» [1, 56-64, 83, 93, 114, 138].

Так, наше дослідження щодо джерел закладки ЧМСН у цілому узгоджується із сучасними даними про особливості морфогенезу сечової системи, але у багатьох наукових джерелах вказується на те, що закладка нирок і ЧМСН розпочинається на 6-му тижні ВУР [1, 56], що суперечить нашим отриманим даним, які свідчать про те, що перші ознаки утворення зачатка ниркової миски та сечовода з'являються дещо раніше. Цю різницю можна пояснити або розбіжностями у методиках визначення віку ембріонів, або ж застосуванням нами більш інформативного та сучасного методу морфологічного дослідження – тривимірного комп'ютерного реконструювання. Як запевняють S.D. Velichety et al. [46], які вивчали гістогенез нирок людини від 12-го до 35-го тижнів ВУР, розвиток постійної нирки відбувається від епітеліальної евагінації зачатка протоки Вольфа, метанефричної бластеми та локального ангіогенного компоненту. Ми не виключаємо той факт, що краплеподібна форма зачатка нирки зумовлена більшою концентрацією осередків позаорганного кровотворення саме біля краніального кінця метанефральної бластеми, що виявлено нами на препаратах і реконструкціях [139].

У 5-тижневих зародків людини епітелій зачатка ниркової миски одношаровий багаторядний стовпчастий, переважно з базальним розміщенням ядер. Починаючи з 6-го тижня ВУР, ядра епітеліоцитів займають серединне положення, ніби переміщуючись до апікального полюсу клітин. З початку 7-го тижня ВУР ядра клітин зачатка ЧМСН займають переважно апікальне

положення, а на базальному полюсі спостерігається просвітлення цитоплазми, що може свідчити, на думку інших дослідників [46, 140], про накопичення глікогену.

Впродовж зародкового періоду ВУР змінюється форма метанефроса, а також його просторова орієнтація завдяки інтенсивним проліферативним процесам як в зачатку ЧМСН, так і метанефрогенній бластемі. Ми продемонстрували на своїх препаратах послідовну трансформацію форми метанефроса з краплеподібної (4-й тиждень ВУР) до овальної (5-й тиждень ВУР) і видовженої (6-й тиждень) вздовж краніокаудальної осі.

Упродовж раннього періоду ВУР збільшується поздовжній розмір метанефроса і об'єм зачатка ЧМСН (рис. 6.1).

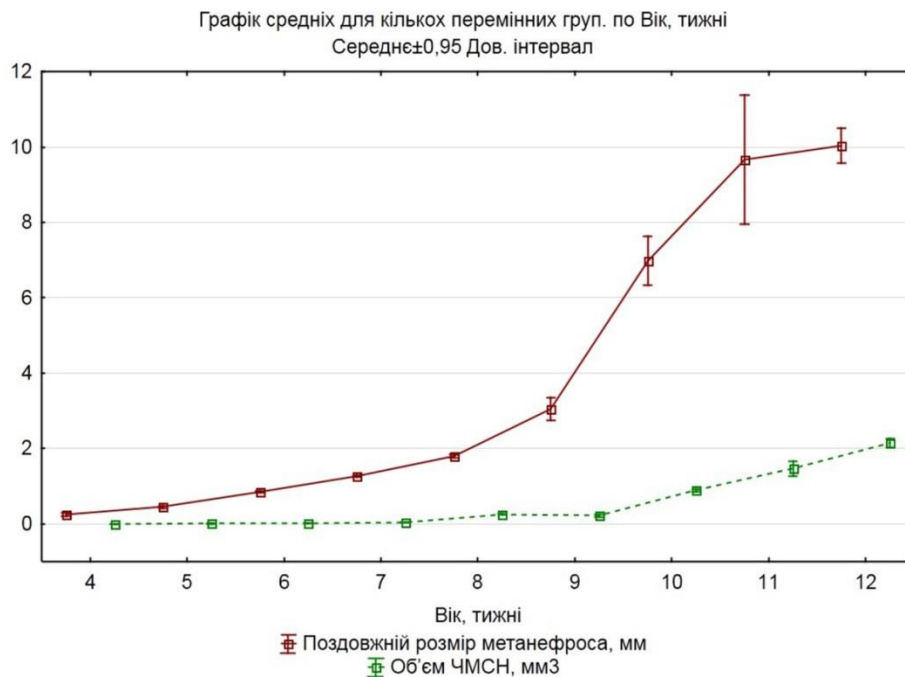


Рис. 6.1. Динаміка змін поздовжнього розміру метанефроса та об'єму чашечко-мискової системи нирки у зародковому та передплодовому періоді внутрішньоутробного розвитку (графік середніх).

Упродовж 8-го тижня ВУР об'єм ЧМСН незначно зменшується (рис. 6.2), а з 9-го тижня ВУР (початок 3-го місяця ВУР) спостерігається прискорене зростання основних морфометричних параметрів, яке співпадає з інтенсивним збільшенням кількості нефронів, а також з появою ознак фізіологіч-

ної атрезії великих ниркових чашечок та утворенням двошарового епітелію слизової оболонки ниркової миски. Вважаємо, що ці явища є проявами складних процесів морфо-функціональних перебудов верхніх сечових шляхів під час їх підготовки до виконання екскреторної функції (розрив клоакальної перетинки, реканалізація ЧМСН та початок сечовиділення). Наші спостереження про значне розширення ЧМСН на препаратах 8-тижневих зародків людини можуть свідчити про порушення послідовного перебігу морфологічної перебудови нирок у зазначений період ВУР.

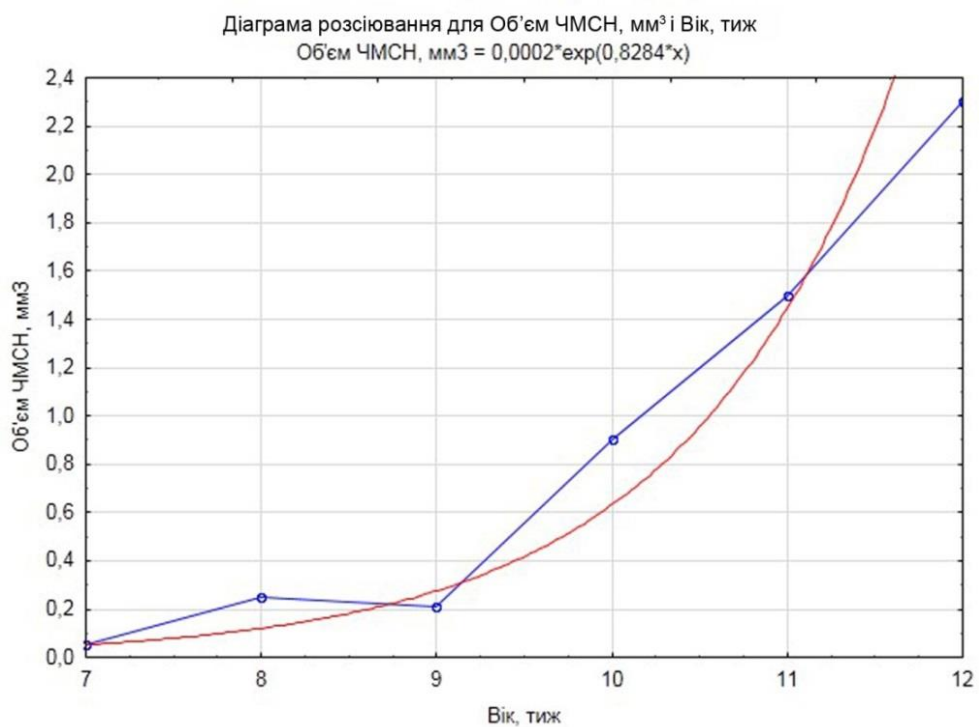


Рис. 6.2. Динаміка змін об'єму чашечко-мискової системи нирки у зародковому та передплодовому періодах внутрішньоутробного розвитку (діаграма розсіювання).

Упродовж 2-3-го місяців ВУР спостерігається експоненціальна залежність між віком ембріонів і передплідів та поздовжнім розміром метанефроса і об'ємом ЧМСН (рис. 6.3), яка описується математичними функціями (1, 2):

$$\text{Поздовжній розмір метанефроса, мм} = 0,0452 * \exp(0,4739 * x) \quad (1)$$

$$\text{Об'єм ЧМСН, мм}^3 = 0,0002 * \exp(0,8227 * x) \quad (2)$$

де  $x$  – вік у тижнях.

У другій половині 6-го тижня ВУР спостерігається дихотомічне випинання стінки сліпого кінця сечовідного дивертикула у краніальному та каудальному напрямках – утворення ниркової миски та ниркових чашечок. Наприкінці 6-го тижня розвитку кількість генерацій дивертикулу зростає до трьох, завдяки чому на початку 7-го тижня ВУР ЧМСН складається з двох-трьох ниркових мисок овальної або трикутної форми, оточених смужкою мезенхіми.

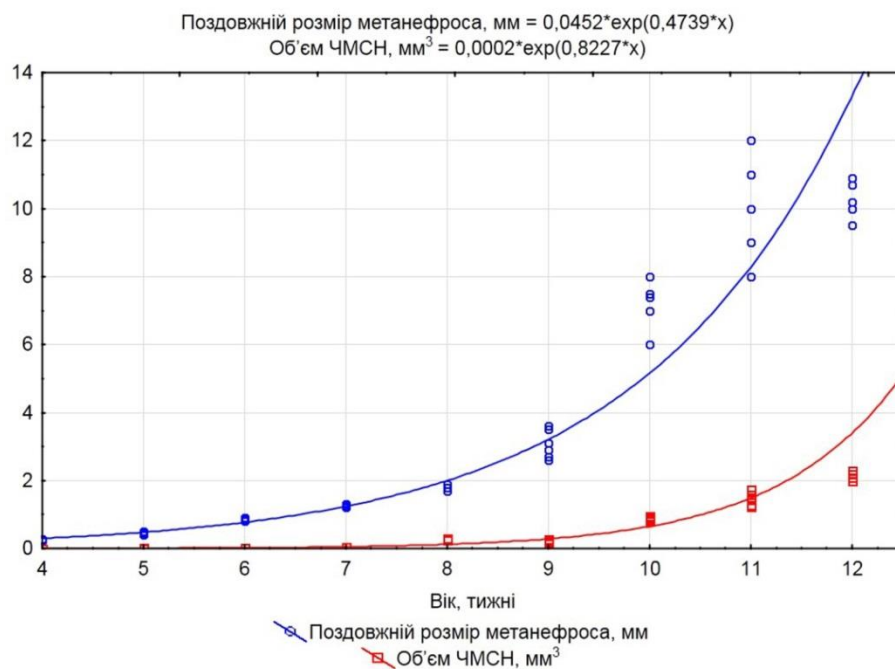


Рис. 6.3. Динаміка змін поздовжнього розміру метанефроса та об'єму чашечко-мискової системи нирки у зародковому та передплодовому періоді внутрішньоутробного розвитку (діаграма розсіювання).

У зародковому періоді ВУР спостерігається зміна орієнтації ниркових воріт (рис. 6.4) і їх рівня відносно хребців та роздвоєння черевної аорти (рис. 6.5). Це призводить до повороту воріт з переднього у присереднє положення, а також до нахилу осі метанефроса. При цьому верхній кінець органа лежить дорсомедіально відносно нижнього [141]. Завдяки цьому змінюється просторове положення ЧМСН: на 4-му тижні ВУР ниркові ворота спрямовані вентральні, а впродовж 5-6-го тижнів починають обертатися у присередньо-направку. Наприкінці передплодового періоду ВУР кут ниркових воріт

суттєво не змінюється і знаходиться у межах індивідуальної анатомічної мінливості.

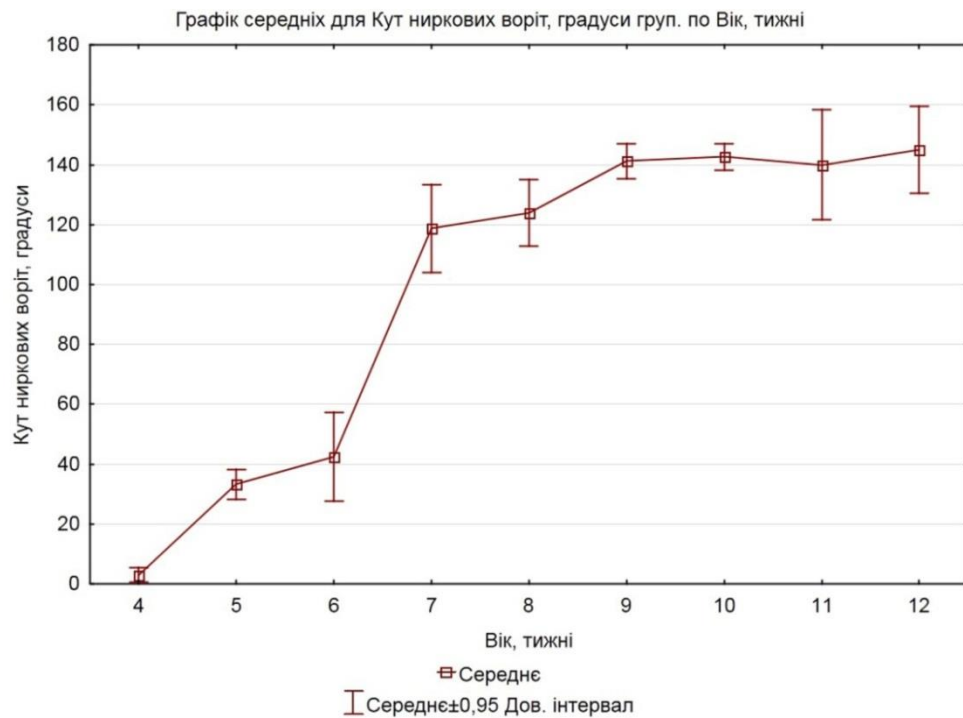


Рис. 6.4. Динаміка змін кута ниркових воріт у ранньому періоді внутрішньоутробного розвитку людини (графік середніх).

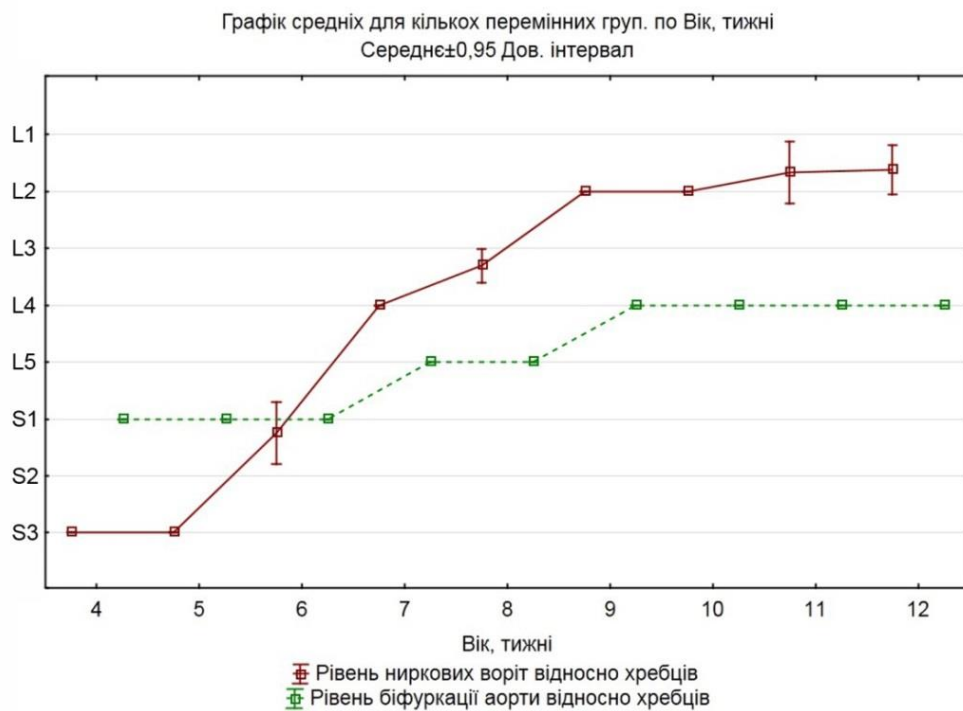


Рис. 6.5. Динаміка змін рівня ниркових воріт відносно хребців та роздвоєння черевної аорти у ранньому періоді внутрішньоутробного розвитку людини (графік середніх).



Впродовж 5-9-го тижнів ВУР скелетотопія ниркових воріт та ЧМСН суттєво змінюється, що впливає також і на рівень останніх відносно роздвоєння черевної аорти на пупкові артерії. Обидві структури здійснюють краніальне переміщення вздовж хребтового стовпа, але рівень роздвоєння черевної аорти здійснює це повільніше за метанефрос (див. рис. 6.5).

Якщо на 4-му тижні ВУР метанефрос розміщений нижче роздвоєння аорти на висоту 1,5 тіла хребця, то наприкінці 6-го тижня ВУР верхній кінець метанефроса досягає рівня роздвоєння черевної аорти, яка у свою чергу, за цей час також здійснювала підйом, розташовуючись на рівні L5 хребця.

Процес підйому метанефроса безпосередньо пов'язаний із особливостями його джерел кровопостачання на ранніх стадіях ВУР людини, тому вивчався багатьма науковцями [140-144]. Але це питання залишається досить дискутабельним, і серед вчених немає одностайної думки як про морфологічні чинники підйому органа до його дефінітивного скелетотопічного положення, так і щодо змін джерел кровопостачання до перетину рівня роздвоєння черевної аорти та виникнення ниркових артерій після перетину ним цього рівня.

Наше дослідження вікової динаміки скелетотопічних змін метанефроса у цілому збігається з даними наукових джерел, які описують підйом нирки від рівня крижових хребців до рівня першого поперекового хребця [140, 144]. Однак, думки вчених розходяться щодо «рушійних сил», які лежать в основі цього процесу. Так, на думку одних дослідників [142-144], серед важливих чинників краніального переміщення метанефроса є випрямлення тіла зародка, зумовлене швидким поздовжнім збільшенням поперекових і крижових хребців, що призводить до зменшення поперекового кіфозу. Попри принципову логічність такого пояснення, у жодному з досліджень не було наведено переконливих доказів цьому, підтверджених фотографіями мікропрепаратів. Це можна пояснити дуже коротким часовим проміжком ВУР, протягом якого відбувається даний процес. Крім того, дослідник повинен мати у своєму розпорядженні певний ембріологічний матеріал – серії сагітальних зрізів

зародків та передплодів різних вікових періодів. Дуже інформативними для нашого дослідження стали тривимірні комп'ютерні реконструкції, які дозволяють досліджувати просторову будову зародків, передплодів і органокмплексів плодів людини у будь-яких проекціях, незалежно від площини виконання зрізів (гістологічних чи томографічних).

К. Fukuoka et al. [4] висловлюють усталену думку багатьох вчених про те, що під час свого підйому метанефрос «перетинає» сегментарні кровоносні судини на все більш вищих рівнях тіла, і що останньою (найбільш високою) судиною, яка досягається, стає ниркова артерія. Тобто відбувається, на їх думку, «перемикання» артерій, які живлять метанефрос під час краніального переміщення, а така думка має назву «теорії сходів». Однак ми згодні з N. Hinata et al. [144], які стверджують, що остаточна ниркова артерія з'являється після завершення підйому метанефроса до рівня першого поперекового хребця, а сегментарні мезонефральні артерії зникають із зони навколо висхідної нирки, тому що відсутність артеріального постачання, вірогідно, дозволяє постійній нирці «ковзати» під час підйому.

За нашими даними, починаючи з зародків 12,0-12,5 мм ТКД (кінець 6-го тижня ВУР), спостерігаються ниркові артерії, у той час як на препаратах зародків 11,0 мм ТКД (середина 6-го тижня ВУР) визначалися сегментарні гілки від аорти поблизу метанефроса, а в недиференційованій мезенхімі навколо органа спостерігалися численні осередки ангиогенезу. Отже, ми можемо констатувати, що кровопостачання нирки нирковими артеріями встановлюється тільки наприкінці 6-го тижня ВУР шляхом сполучення внутрішньо- та позаорганних кровоносних судин, а до цього моменту (до середини 6-го тижня ВУР) живлення відбувається за рахунок дифузії поживних речовин за рахунок гілок мезонефральних артерій до зачатка постійної нирки через міжклітинну речовину оточуючої її мезенхіми. Дослідники також не знайшли безпосереднього зв'язку метанефроса з мезонефральними артеріями під час підйому нирки [113].

Отже, ми не можемо підтвердити відому теорію [144], згідно якій метанефрос у процесі свого краніального переміщення отримує кровопостачання від аорти на все більш високих рівнях, аж доки не відбудеться кровопостачання від остаточної ниркової артерії на рівні другого поперекового хребця. Аберрантні ниркові артерії на нижніх поперекових рівнях, які нами виявлені з кінця 3-го місяця ВУР, можуть походити не від постійних мезонефральних артерій, а від можливого вторинного брунькування від аорти. До того ж, вчені запевняють, що в ембріональному періоді людини аорта зберігає потенціал для брунькування після того, як зникають мезонефральні артерії, що також підтверджується великою кількістю заочеревинних гілок, які виникають з черевної аорти [145-147]. Субкардинальна вена відокремлює артеріальне постачання метанефроса від сусідньої мезонефральної артерії, а ниркова артерія утворює загальний стовбур з артерією до гонади, черевних вузлів та/або до зачатка кіркової речовини надниркових залоз, що підтверджено виготовленими фотографіями мікропрепаратів і реконструкціями. Щодо ниркових вен, то саме наприкінці 6-го тижня ВУР спостерігається вже сформована нижня порожниста вена, яка утворилася в результаті злиття (анастомозів) двох венозних систем – системи жовтково-брижових вен та системи посткардинальних, субкардинальних і супракардинальних вен.

Краніальна міграція метанефроса супроводжується зміною орієнтації ниркових воріт з вентральної на присередню, тобто здійснюється їх поворот майже на  $90^\circ$ , але думки дослідників щодо особливостей цього руху різняться. Ми розділяємо думку тих вчених [91], які впевнені, що метанефрос під час переміщення зазнає присереднього оберту на  $90^\circ$  навколо своєї поздовжньої осі, але є також інші дослідники [148], які стверджують, що ці зміни спричинені збільшенням бічної губи ниркових воріт, а не фактичним обертом.

Нирки під час процесу підйому завжди прилягають до вентральної, присередньої та/або краніальної поверхні пупкових артерій, отже, вони ніби

рухаються над їх дугою. Місця виникнення мезонефральних артерій іноді спостерігались на вентральній поверхні стінки аорти.

Як запевняють К. Fukuoka et al. [4], Н. Ishiyama et al. [113], пупкові артерії є основною перешкодою на ранній фазі підйому метанефроса, оскільки ці структури мають приблизно однакову товщину, а пара пупкових артерій утворюють вертикальні дуги. Тому, на їх думку, метанефрос переміщується над артеріальною дугою. На основі вивчення фронтальних зрізів зародків та аналізу тривимірних реконструкцій, ми виявили, що невеликий за розмірами та видовжений за формою метанефрос краніально переміщується через вузький простір між пупковими артеріями. Безпосередньо над пупковою артерією метанефрос змінює напрямок підйому – рухається в бік, над роздвоєння черевної аорти. Переміщення метанефроса латерально навколо пупкової артерії може дати можливість незначній нижній частині органа залишитися позаду, в той час як більша частина органа продовжує підйом, що може бути етіопатогенетичним чинником утворення ниркових аномалій, наприклад, підковоподібної нирки.

На нашу думку, важливими чинниками, які беруть участь у підйомі метанефросів, є тісна синтопія органів із органокомплексом, який представлений зачатком надниркових залоз і черевними вузлами, на що звертають увагу також інші дослідники [149]. Слід зауважити, що ці структури в ембріональному періоді ВУР значно перевищують метанефрос за розмірами, щільно контактують між собою через смужку ущільненої мезенхіми. Остання була зміцнена великою кількістю нервових гілок. Отже, метанефрос, ембріональна кора надниркових залоз і черевні вузли утворюють поздовжню, заочеревинну, суцільну масу під час підйому нирки, і вони разом змінюють своє положення відносно хребтового стовпа. Тому зростання вищерозміщених органів – серця, легень і печінки – ймовірно може тягнути заочеревинну масу вгору, а випрямлення хребтового стовпа в поперековому відділі не було головним фактором, який спонукав підйом метанефроса.

На 9-му тижні ВУР ниркові ворота та ниркова миска досягають свого дефінітивного скелетотопічного рівня розташування, і саме в цей період щільний зв'язок між кірковою речовиною нирки та ембріональною корою надниркових залоз і чревними вузлами втрачається: на місці смужки ущільненої мезенхіми утворюється жирова капсула нарки та ниркова фасція, які оточують орган. Також підйом метанефроса залежить і від росту самого органа, тобто його видовження вздовж краніокаудальної осі.

Ми не згодні з твердженнями деяких вчених [93, 150] про те, що за процес підйому метанефросу відповідає видовження сечовода, а останній проходить стадію фізіологічної атрезії, але незабаром стає реканалізованим: він розширюється, переходить у ниркову миску. Оскільки ниркова миска виникає раніше початку підйому нирки, верхній кінець реканалізованого сечовода повинен слідувати за ниркою під час її краніальної міграції. Ми вважаємо, що під час переміщення метанефроса звивистий сечовід випрямляється до достатньої довжини, яка відповідає відстані, на яку метанефрос піднімається від рівня роздвоєння черевної аорти до рівня верхніх поперекових хребців.

Встановлення та уточнення критичних періодів розвитку ЧМСН є важливим завданням морфології людини, розв'язання якого дозволяє з'ясувати причини, а отже, і етіопатогенетично обґрунтовувати методи профілактики, тлумачити дані діагностики та прогнозувати способи їх корекції [151]. Без сумнівів, першим критичним періодом розвитку метанефроса і ЧМСН є момент появи їх зачатка – дивертикула мезонефральної протоки (кінець 4-го тижня ВУР). Саме цей визначальний момент онтогенетичних перетворень та органогенезу сечової системи людини може призвести до варіантів будови та УВР, наприклад подвоєння ЧМСН, підковоподібної нирки тощо.

Об'єм ЧМСН упродовж передплодового періоду ВУР людини зростає досить інтенсивно – з  $2,0 \pm 0,5$  мм<sup>3</sup> на початку 7-го тижня ВУР до  $0,9 \pm 0,05$  мм<sup>3</sup> на 10-му тижні ВУР, досягаючи  $2,3 \pm 0,3$  мм<sup>3</sup> в кінці цього періоду пренатального розвитку людини. Ми встановили, що динаміка зростання об'єму ЧМСН



відбувається нерівномірно: сповільнення темпів спостерігається впродовж 8-го тижня ВУР, а прискорення – з початку 9-го тижня ВУР (див. рис. 6.1), тому ці періоди слід вважати критичними, оскільки вони передують початку екскреторної функції нирок з 10-го тижня ВУР.

Починаючи з 8-го тижня ВУР (передплоди 21,0-22,0 мм ТКД), ми спостерігали морфологічні ознаки сполучення між нефронами і канальцями із збірними трубочками. Вважаємо, що саме в цей період морфогенезу нирки можливий розвиток полікістозу органа при несвоєчасному з'єднанні фільтраційної та сечозбиральної частин нирки і, як наслідок, подальшого накопичення сечі в дистальних канальцях з формуванням з них численних кіст, що узгоджується з думкою інших дослідників [76, 78, 152, 153].

У передплодовому періоді ВУР спостерігається послідовний процес ускладнення гістологічної структури стінки ЧМСН: якщо на початку 7-го тижня ВУР ядра клітин займають переважно апікальне положення з картинами мітозу, то на 8-му тижні ВУР визначається епітеліальна пластинка слизової оболонки ниркової миски та великих ниркових чашечок, яка представлена кубічним епітелієм з нерівною та непрозорою апікальною межею, а до 9-го тижня ВУР епітелій ниркової миски стає двошаровим, у просвіті великих ниркових чашечок спостерігаються епітеліальні перегородки, які відокремлюють їх від ниркової миски, внаслідок чого на багатьох препаратах ЧМСН розширена. Також у цей період помітне утворення власної пластинки слизової оболонки та зачаток адвентиції ниркової миски. На 10-му тижні ВУР помітні п'ять шарів епітеліальної пластинки слизової оболонки ниркової миски. На 12-му тижні ВУР формуються остаточний епітелій (уротелій) ЧМСН, внутрішній коловий та зовнішній поздовжній шари м'язової оболонки, а також адвентиційна оболонка. Товщина ниркової миски становить 190,0 мкм (слизова оболонка – 75,0 мкм, підслизова основа – 65,0 мкм, м'язова оболонка – 50,0 мкм) (рис. 6.6).

Плодовий період характеризується максимально наближеною до дефінітивної морфологією ЧМСН. Відбуваються інтенсивні процеси росту нирки,

ЧМСН та суміжних структур. Слід зазначити, що процеси росту та збільшення розмірів органів та структур, асоційованих із ЧМСН, відбувається нерівномірно та несинхронно, що може призводити до функціональних розладів внаслідок міжструктурних конфліктів (уретеро-вазальних, перегини сечоводу внаслідок низького скелетотопічного розташування нирки тощо). Прикладом цього можуть бути деякі з описаних нами варіантів будови та УВР, а також морфологічні прояви функціональних розладів верхніх сочових шляхів (пієлоектазія, мегакалікс тощо). Отже, у плодовому періоді можливий розвиток функціональних розладів сечової системи, етіологічні морфологічні чинники яких виникли ще в зародковому та передплодовому періодах ВУР.

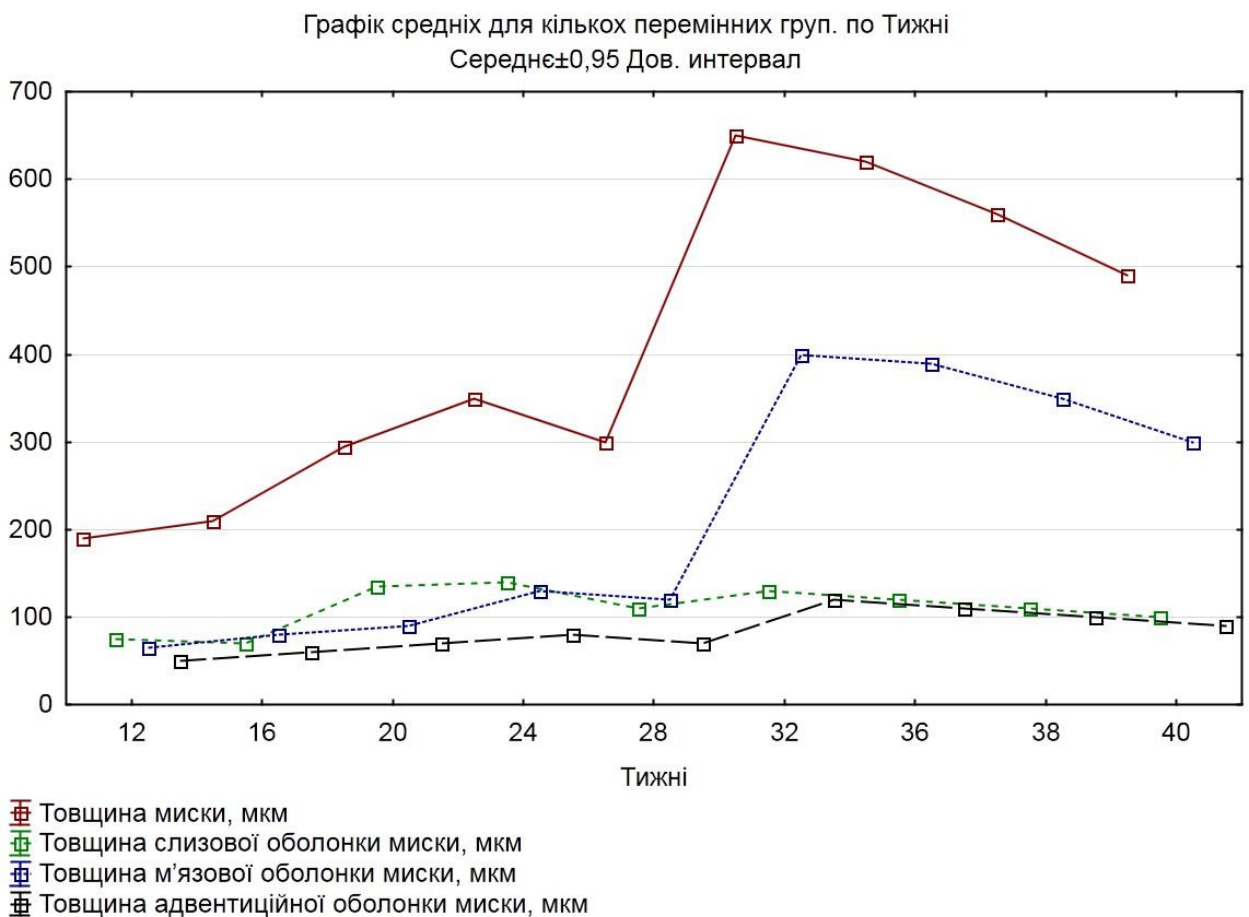


Рис. 6.6. Динаміка змін товщини стінки ниркової миски та її оболонок з кінця передплодового та впродовж плодового періодів внутрішньоутробного розвитку.

Між тим, низка критичних періодів, зумовлених нерівномірним розвитком структур верхніх сечових шляхів, проявляються у плодовому періоді. Зокрема, збільшення товщини ниркової миски йде нерівномірно з періодами прискорення (16-24 та 28-32 тижнів ВУР) та сповільнення (24-28 та 36-40 тижнів ВУР). У плодів 35-40 тижнів ВУР пренатального онтогенезу при активному збільшенні об'єму ниркової миски її стінка стоншується завдяки м'язовій оболонці. Можливо, ця морфологічна особливість зростання призводить до патологічного розширення ниркової миски (пієлоектазії), що часто виявляється під час ультразвукового дослідження плодів.

З кінця 2-го місяця і до початку 3-го місяця ВУР тип будови ниркових мисок змінюється з позаниркового до змішаного, а починаючи з 8-місячних плодів переважає внутрішньонирковий тип та ампульна форма ниркової миски (68 %), в той час як деревоподібна форма трапляється у 32 % випадків. Із цього ж періоду ВУР встановлюється дефінітивна синтопія елементів ниркової ніжки: у ниркових воротах ниркові кровоносні судини розміщуються попереду ниркової миски та сечовода, краніальне положення займає ниркова артерія, а каудальне і більш вентральне – притоки ниркової вени. Можна стверджувати, що з 11-го тижня ВУР, фактично в період початку екскреторної активності нирки, встановлюється максимально наближена до дефінітивної анатомічна будова сечовидільної системи і сечових шляхів.

Встановлено асиметричність розмірів нирок, зокрема, краніо-каудальний розмір правої нирки переважає над таким лівої (рис. 6.7, 6.8). Динаміка змін поздовжніх розмірів правої та лівої нирок описується математичними функціями (3, 4).

$$\text{Поздовжній розмір правої нирки, мм} = -6,6988 + 1,1415 * x; \quad (3)$$

$$\text{Поздовжній розмір лівої нирки, мм} = -6,6712 + 1,1223 * x, \quad (4)$$

де  $x$  – вік у тижнях ВУР.

Виявлені нами особливості часової динаміки розмірів нирок взаємопов'язані зі змінами об'єму ЧМСН і мають статеву залежність у другому

триместрі (рис. 6.9, 6.10). Із діаграм видно, що у другому триместрі об'єм ЧМСН переважає у плодів чоловічої статі, при чому справа, а у плодів жіночої статі – зліва. Надалі, у третьому триместрі, вірогідної статеві-вікової різниці у цьому параметрі не виявлено внаслідок його значної індивідуальної мінливості, тому ми визначали передньо-задній розмір ниркової миски як узагальнений показник ЧМСН, який характеризує ступінь розширення ниркової миски та має діагностичне значення у можливому виявленні морфометричних ознак пренатального розвитку гідронефрозу [154-156].

За нашими цифровими даними, об'єм ЧМСН у період з 4-го до 6-го місяців ВУР описується математичними функціями (5, 6).

Чоловіча стать: (5)

Об'єм ЧМСН справа,  $\text{мм}^3 = -23,3858 + 0,2252 * x$ ; 0,95 Дов.Інт.;

Об'єм ЧМСН зліва,  $\text{мм}^3 = -21,1976 + 0,208 * x$ ; 0,95 Дов.Інт.;

Жіноча стать: (6)

Об'єм ЧМСН справа,  $\text{мм}^3 = -5,7773 + 0,0946 * x$ ; 0,95 Дов.Інт.;

Об'єм ЧМСН зліва,  $\text{мм}^3 = -12,8667 + 0,1435 * x$ ; 0,95 Дов.Інт.,

де  $x$  – вік у мм ТКД.

Передньо-задній розмір ниркової миски, також на думку інших дослідників цього питання, є більш інформативним показником для ранньої діагностики пієлоектазій [34, 45, 96, 157-159]. Як видно з діаграми (рис. 6.11), з 6-го місяця ВУР, передньо-задній діаметр лівої ниркової миски незначно переважає такий лівої, причому цей морфометричний показник стає поступово симетричним до кінця 40-го тижня ВУР. Динаміка змін передньо-заднього розміру ниркової миски описується математичними функціями (7, 8).

Передньо-задній діаметр миски правої,  $\text{мм} = 0,6364 + 0,0883 * x$ ; (7)

Передньо-задній діаметр миски лівої,  $\text{мм} = 0,8048 + 0,0843 * x$ ; (8)

де  $x$  – вік у тижнях ВУР.

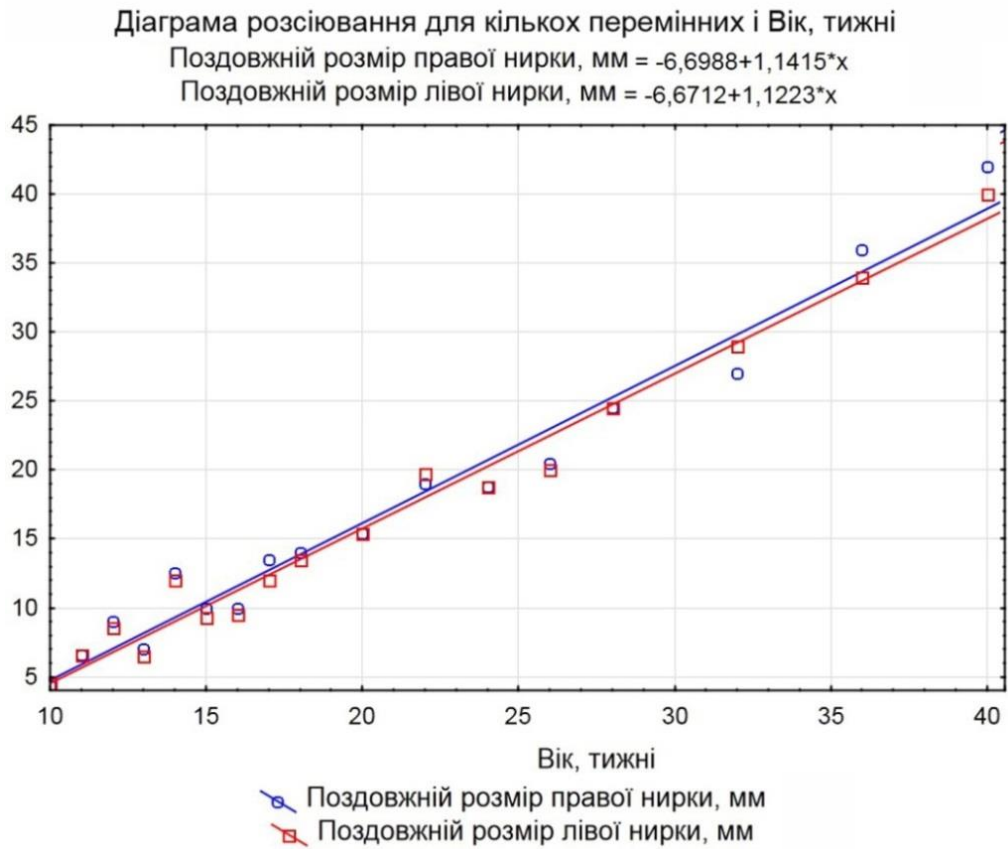


Рис. 6.7. Динаміка змін поздовжнього розміру нирок упродовж 10-40-го тижнів внутрішньоутробного розвитку (діаграма розсіювання).

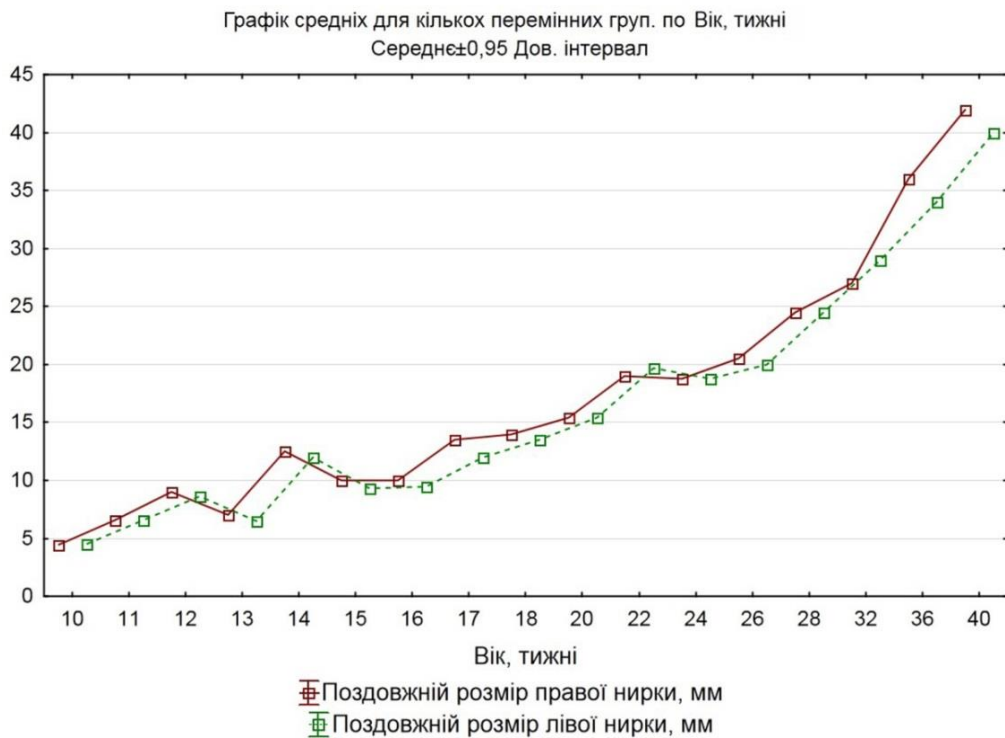


Рис. 6.8. Динаміка змін поздовжнього розміру нирок упродовж 10-40-го тижнів внутрішньоутробного розвитку (графік середніх).

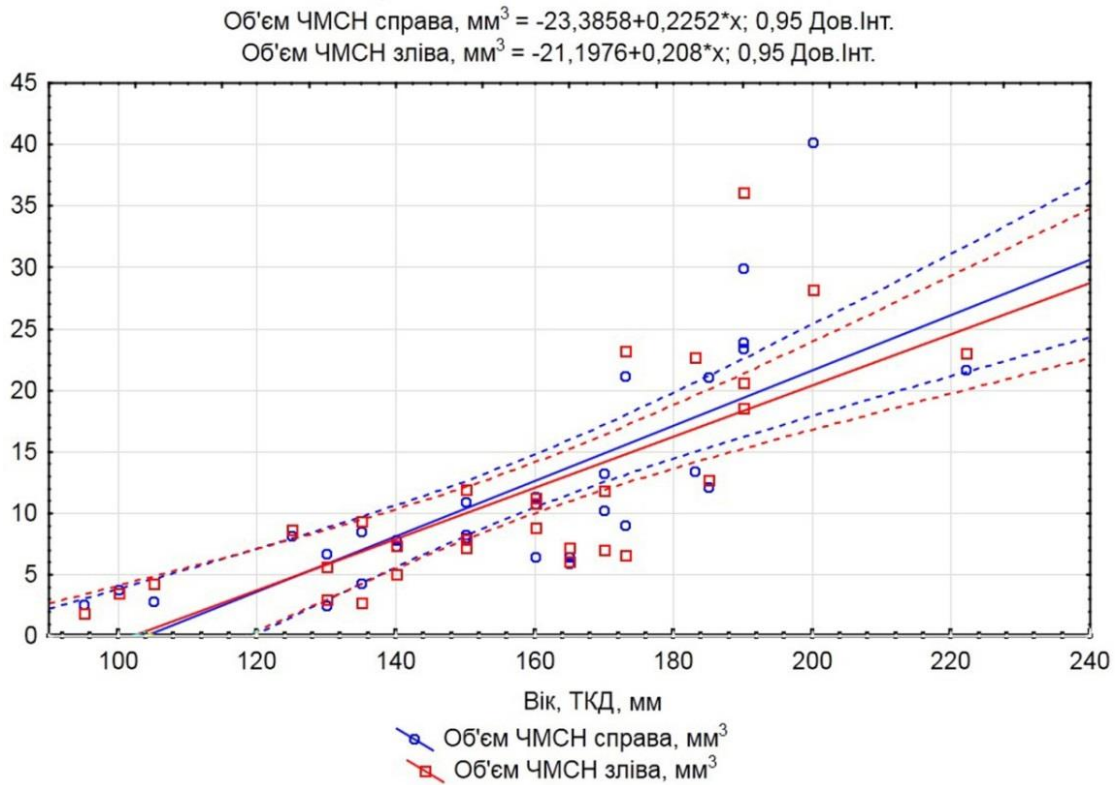


Рис. 6.9. Вікова динаміка змін об'єму чашечко-мискової системи нирки з 4-го по 6-й місяці внутрішньоутробного розвитку (чоловіча стать).

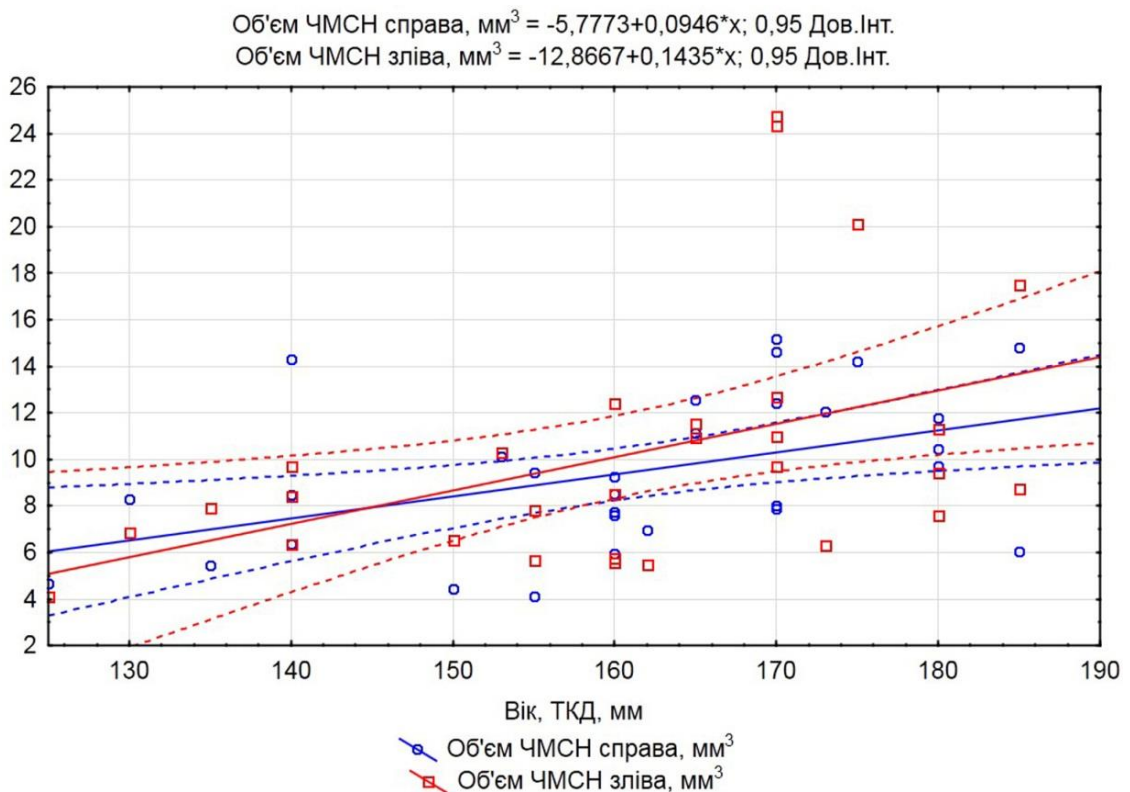


Рис. 6.10. Вікова динаміка змін об'єму чашечко-мискової системи нирки з 4-го по 6-й місяці внутрішньоутробного розвитку (жіноча стать).



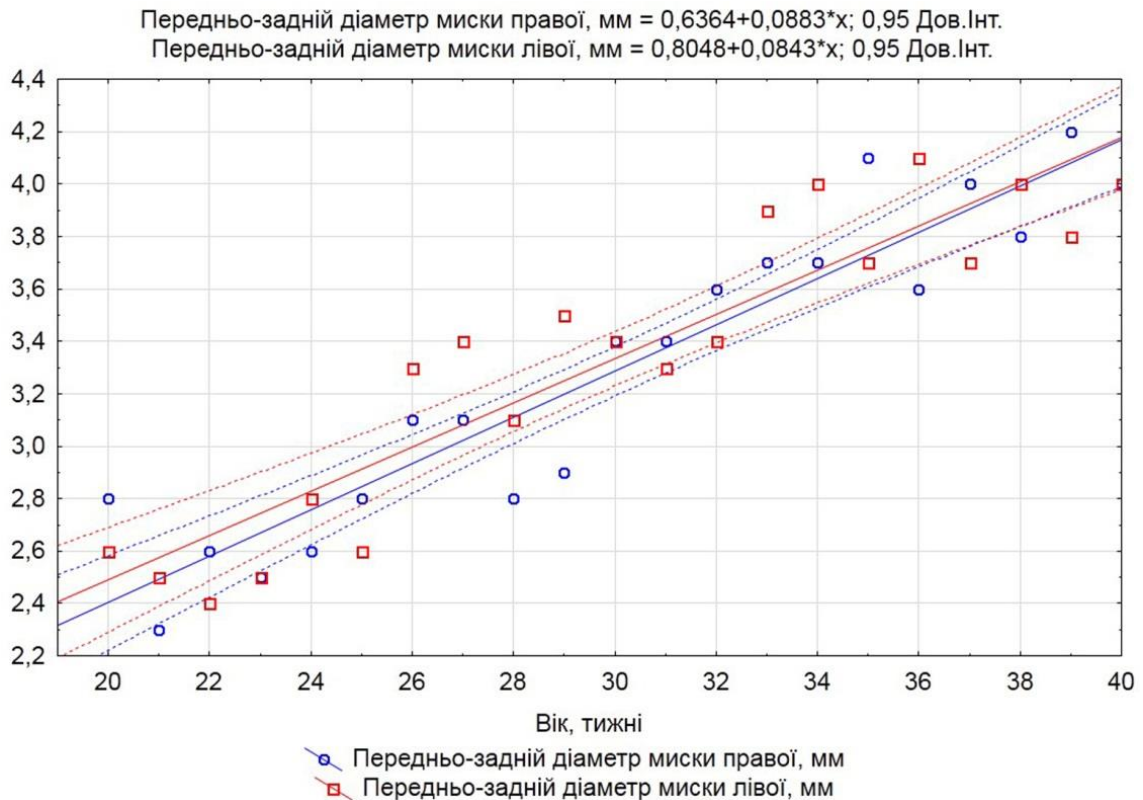


Рис. 6.11. Динаміка змін передньо-заднього діаметра ниркових мисок впродовж 5-10-го місяців внутрішньоутробного розвитку.

З кінця 7-го – початку 8-го місяців ВУР, на більшості препаратів простежується щільна форма воріт нирки (рис. 6.12), при якій ниркові миски знаходяться у тісній синтопії з нирковими судинами і з усіх боків оточені часточками нирки. Наприкінці плодового періоду ВУР компактна форма ниркових воріт переважає і трапляється втричі частіше за відкриту, що не суперечить відомим даним [157].

На нашу думку, тісна синтопія ниркової миски з нирковими судинами при компактній формі ниркових воріт може викликати порушення уродинаміки за умов варіантів розгалуження ниркових судин чи випадків аберантної судини в ділянці ниркових воріт. При компактній формі ниркових воріт існує ймовірність стискання ниркової миски аберантною нижньою нирковою артерією, що може бути однією причин гідронефрозу, мегаколіксу, пієлоектазії, вазоренальної гіпертензії, пієлонефриту, нефролітіазу чи пролежня передньої стінки ниркової миски [159].

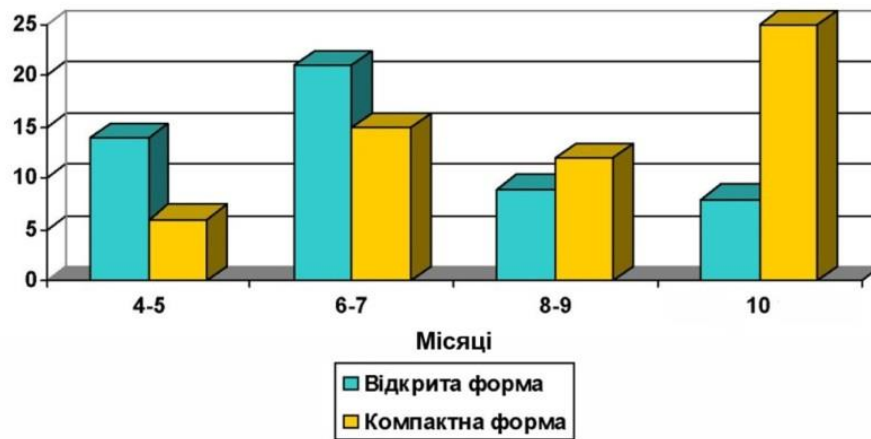


Рис. 6.12. Співвідношення відкритої та компактної форм ниркових воріт у плодів людини.

З 8-го місяця ВУР надниркові залози своїми нижніми кряями досягають елементів ниркової ніжки, а наприкінці плодового періоду досить часто (6 спостережень) навіть прикривають його спереду. На ці особливості синтопії ниркових воріт та надниркових залоз звертають увагу й інші дослідники [1].

У плодів людини ниркові миски дещо стиснуті в передньо-задньому напрямку, тому форма їх поперечного перетину наближається до овальної, що узгоджується з даними інших науковців [148, 160].

Із досліджених нами 120 нирок плодів найпоширенішою формою ниркової миски є двочашечкова (66,7 %), потім тричашечкова (16,7 %), багаточашечкова (12,7 %) та інші (відсутність великої чашечки) (3,9 %), що у цілому відповідає даним інших дослідників [39, 160].

Кількість малих ниркових чашечок у плодів у плодів людини коливається від 6 до 18 (рис. 6.13, 6.14), і їх кількість може перевищувати число ниркових пірамід, які можуть відкриватися в декілька малих ниркових чашечок (див. рис. 5.25, 5.42), що також описують окремі дослідники [25, 74].

Рівень ниркової миски відносно хребців встановлюється вже наприкінці передплодового періоду ВУР, і на початку плодового періоду справа та зліва відповідає проміжку між L2 і L3 хребцями. Починаючи з 6-го місяця

ниркові миски зліва підіймаються до рівня середньої третини L2 хребця, а справа опускаються до середньої третини L3 хребця. Такий скелетотопічний рівень залишається до кінця пренатального періода розвитку.

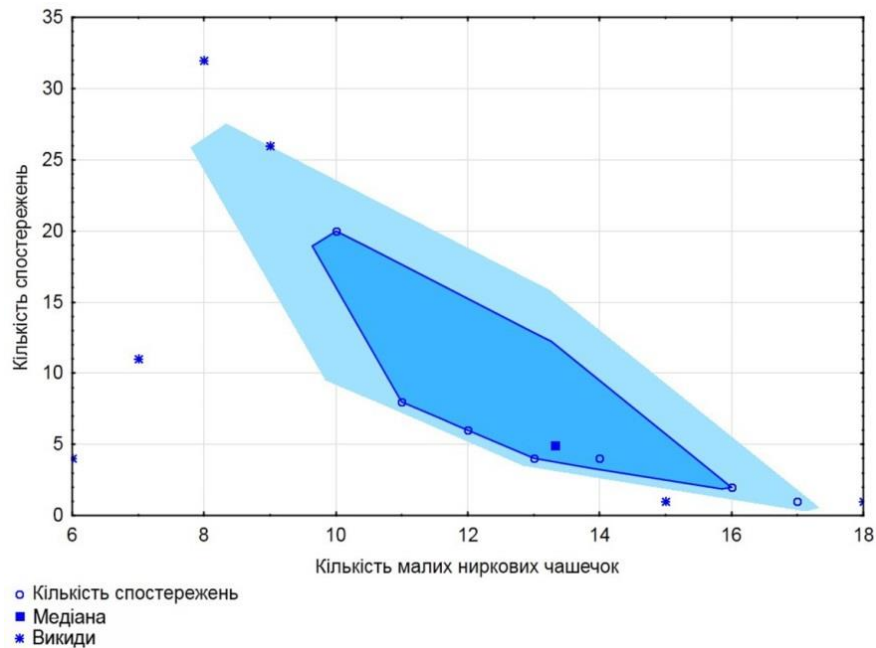


Рис. 6.13. Розподіл кількості малих ниркових чашечок у плодів людини. Діаграма концентрації.

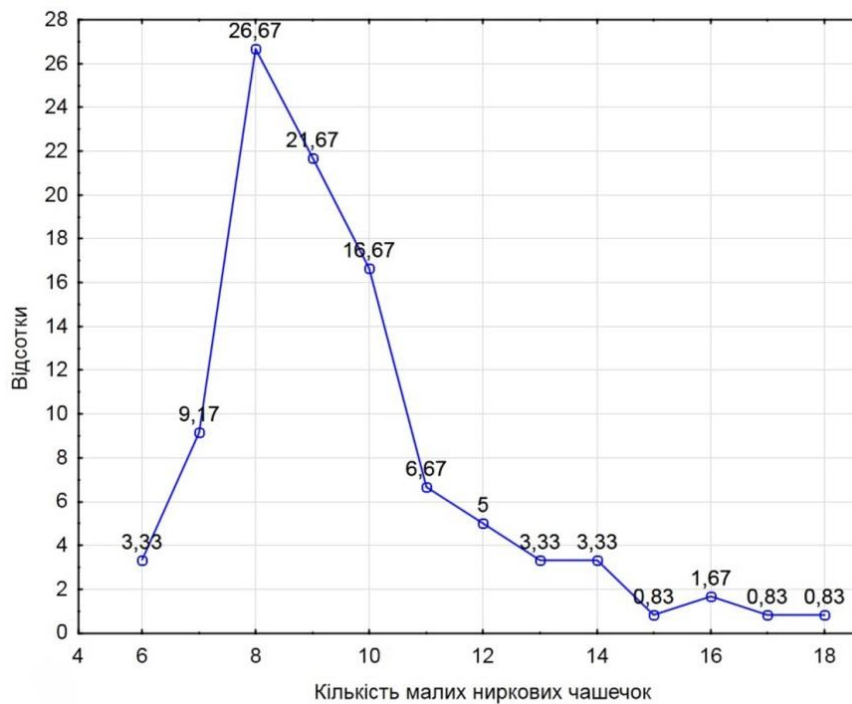


Рис. 6.14. Розподіл кількості малих ниркових чашечок у плодів людини. Відсотковий розподіл.

Синтопія ниркових мисок з нирковими судинами справа і зліва майже однакова у плодів людини. Вентральніше ниркової миски при розгляді ззаду наперед знаходиться ниркова артерія, розділена на 2-4 гілки, потім ниркова вена, сформована 2-3 венами. Ниркова вена розміщується попереду ниркової миски та нижче гілок ниркової артерії. Синтопія елементів ниркової ніжки поза воротами нирки: зверху знаходиться ниркова артерія, попереду неї і дещо нижче – ниркова вена. У воротах нирки цієї закономірності немає: венозні судини після виходу з ниркової паренхіми оточують відповідну артерію з усіх боків. Судини проходять як спереду, так і ззаду ниркової миски, охоплюючи її.

Виявлені варіанти топографії ниркових судин та аномальне їх розміщення відносно ниркових мисок демонструють можливі морфологічні чинники функціональних розладів ЧМСН внаслідок перешкоджанню відтоку сечі у сечовід (табл. 6.1). Отже, якщо вважати, що варіанти будови та УВР утворюються з моменту закладки структур ЧМСН (аномалії кількості ниркових мисок та сечоводів, підковоподібна нирка), міграції метанефроса до рівня поперекових хребців і встановлення його кровопостачання нирковими судинами (судинні аномалії) [160-164], то для аналізу їх частоти ми почали відраховували період з середини 5-го тижня і до кінця ВУР (118 препаратів), а також до розгляду включили 2 препарати з УВР нирок (підковоподібна нирка), які не увійшли до загального матеріалу та статистичного аналізу.

Якщо вважати за загальну кількість досліджених препаратів зародків, передплідів і плодів 120 об'єктів, то в цілому частота виявлення анатомічних варіантів та УВР верхніх сечових шляхів складає 18,33 %. З них судинні варіанти будови складають 10,83 %, нефроптоз – 1,67 %, підковоподібна нирка – 1,67 %, подвоєння ниркових мисок та сечоводів – 2,5 %, синдром Фрейлі – 0,83 %, полікістоз нирки – 0,83 %. У чоловічої статі варіанти будови трапляються частіше – 63,64 % проти 36,36 % у жіночої статі. Як і P. Sasikala et al. [165], S. Covantev et al. [166], K.C. Sudikshya et al. [167], ми можемо

стверджувати, що варіанти та аномалії ниркових судин та нирок взаємопов'язані.

Кровопостачання ЧМСН у плодів людини здійснюється гілками із системи ниркової артерії. Остання, віддавши нижню надниркову артерію перед нирковою пазухою на рівні верхнього краю ниркових воріт, ділиться на передню і задню гілки, артерії верхнього та нижнього сегментів, від яких відходять гілки до капсули та сечовода. Ниркова артерія у межах ниркової пазухи розгалужується на: артерії переднього верхнього, переднього нижнього та заднього сегментів, від яких відходять гілки до ниркової миски, що не суперечить думці інших дослідників [168, 169]. Внутрішньоорганне галуження кровоносних судин нирки відповідає просторовій будові ЧМСН, що узгоджується з відомими даними [68]. Сегментарні гілки ниркової артерії дають початок міжчастковим гілкам, які, в свою чергу, розгалужуються поблизу ниркових сосочків на дугоподібні артерії, які охоплюють ниркові піраміди. Кінцевими численними розгалуженнями дугоподібних артерій є міжчасточкові артерії, які далі галузяться до рівня нефронів.

Венозний відтік з позаорганної частини ниркової миски, МСС та проксимальної частини черевної частини сечовода здійснюється в різних альтернативних напрямках: зі сторони ниркової миски – у мискові та сечовідні гілки ниркової вени, а від сечовода та МСС – у капсульні гілки. Останні зазвичай впадають також у сегментарні вени. На нашу думку, така особливість кровопостачання ниркової миски та МСС пояснюється замикальною функцією МСС, причому судинний компонент відіграє важливу роль у діяльності верхнього цистоїда сечовода.

На мікропрепаратах добре помітна звивистість просвіту МСС завдяки випинань у нього слизової оболонки. Такий її рельєф утворюється завдяки пухкій сполучній тканині, з якої побудована власна пластинка слизової оболонки та особливій просторовій будові пучків гладких міоцитів м'язової оболонки. У випинах слизової оболонки МСС сконцентровані м'язові пучки, які йдуть у косо-поздовжньому та косо-поперечному напрямках.

Таблиця 6.1

Варіантна анатомія та уроджені вади нирок, ниркових судин та чашечко-мискової системи нирки

№	Варіант/аномалія будови	Синтопія з нирковою мискою, сечоводом	Вік (ТКД, мм / тижні)	Стать	Кількість спостережень	Кількість і відсоток по видам
1.	Аберантна ліва нижня ниркова артерія	Позаду сечовода	60,0	Ч	5	13 (10,83 %)
			160,0	Ж		
			183,0	Ч		
			150,0	Ж		
			175,0	Ж*		
		Позаду сечовода	180,0	Ж	3	
			340,0	Ч		
			350,0	Ч		
2.	Аберантна права нижня ниркова артерія	Попереду сечовода	183,0	Ж	1	
			Позаду сечовода	210,0	Ж	2
		360,0		Ч		
3.	Аберантна права нижня ниркова вена	Попереду сечовода	210,0	Ч	2	
			240,0	Ч		
4.	Гострий кут відходження ниркових артерій від черевної аорти, нефроптоз	Попереду ниркової миски	70,0	Ч	1	2 (1,67 %)
5.	Гострий кут відходження ниркової артерії від аорти (нефроптоз) та подвоєння лівої ниркової артерії		72,0	Ч	1	
6.	Підковоподібна нирка		166,0	Ж	2	2 (1,67 %)
			320,0	Ч		
7.	Подвоєння ниркових мисок та сечоводів справа		290,0	Ч*	1	3 (2,5 %)
8.	Подвоєння ниркових мисок та сечоводів зліва		195,0	Ч	2	
			175,0	Ж*		
9.	Синдром Фрейлі справа		290,0	Ч*	1	1 (0,83 %)
10.	Полікістоз нирки		355,0	Ч	1	1 (0,83 %)
	Всього варіантів/аномалій будови			14 (Ч), 8 (Ж)	22 (18,33 %)	

Примітка: \* – спостереження на одному препараті.



Як зазначає Р. Рап [96], який вивчав гістологічну будову МСС, у більшості людей спостерігається поступовий перехід між нирковою мискою та сечоводом без зовнішніх ознак, що вказують на наявність дискретного «з'єднання» миски та сечовода. Проте, зсередини в цій ділянці помітні складки у просвіті слизової оболонки. Автор підкреслює, що немає єдиної думки щодо розташування м'язових волокон у ділянці МСС, але роль цієї структури недооцінена морфологами щодо виникнення уродженого гідро-нефрозу, під час якого спостерігаються структурні зміни: атрофія та дисфункція міоцитів, збільшення накопичення позаклітинного матриксу, що супроводжується відкладенням інтерстиціального колагену та зменшення іннервації. Кожна з них змін може суттєво вплинути на функцію МСС.

Вивчення мікроструктурних особливостей замикальних пристроїв сечової системи людини є актуальним напрямком морфологічних досліджень. Детальне з'ясування гістоархітектоніки замикальних сегментів дозволить створити цілісне уявлення про їх функціональні особливості, а також спрямувати зусилля вчених фармацевтів, хірургів, урологів у вірному, етіопатогенетичному напрямку, щодо розробки нових та удосконалення існуючих методів корекції розладів замикальних структур трубчастих органів. Між тим, існують суперечності в анатомічній термінології щодо м'язів-замикачів. Так, в сучасній українській редакції міжнародної анатомічної термінології латинський та англійський еквівалент «sphincter» українською мовою визначений як «м'яз-замикач» [170]. На нашу думку, у світлі сучасних поглядів на функціональну анатомію замикальних сегментів трубчастих органів людини, не завжди це буквально м'язовий утвір. На думку багатьох вчених-морфологів, до складу замикального пристрою МСС належать такі компоненти, як м'язова оболонка, судини підслизової основи та рельєф слизової оболонки, який забезпечується пучками гладких міоцитів [171-173]. Рельєф слизової оболонки МСС створює опір току сечі з ниркової миски. Анатомія МСС характеризується складками слизової оболонки, які у формі листків розміщені в спіралеподібному порядку. Ці складки, які діють як активний чи

пасивний пристрій, що забезпечує комплексний опір рідині. На серійних гістологічних зрізах МСС виявлено від 7 до 14 таких евагінацій, які забезпечують певну геометричну форму просвіту та певний кліренс між поверхнями стінки та складок. У результаті вивчення просторової форми внутрішнього простору МСС, його можна представити у двовимірному зображенні як рівномірне чергування евагінацій, які з'єднані основою з верхньою чи нижньою стінками, між якими верхівки утворюють певний проміжок (кліренс) (рис. 6.15).

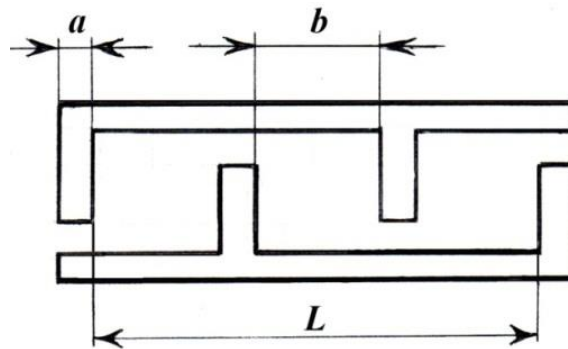


Рис. 6.15. Схема геометрії просвіту МСС (пояснення у тексті).

Нами створено математичну модель, яка описує функціонування замикального пристрою МСС у пренатальному періоді ВУР, і яка описується функцією (9).

$$L = a \cdot n + b(n-1) \quad (9)$$

де  $L$  – відстань між першою та останньою евагінаціями слизової оболонки у мм;

$a$  – товщина евагінації у мм;

$n$  – кількість евагінацій на поздовжньому зрізі;

$b$  – відстань між суміжними евагінаціями у мм.

Завдяки запропонованій математичній моделі можна з'ясувати, що об'ємна швидкість рідини у верхньому цистоїді сечових шляхів залежить від його просвіту (кліренсу), кількості складок-евагінацій, відстані між ними і, відповідно, градієнту тиску та густини рідини. Вплинути на об'ємну швидкість сечі, якщо припустити, що її густина суттєво не змінюється, можна

зміною форми перегородок завдяки наповненню вен власної пластинки слизової оболонки та підслизової основи.

Отже, порівняльний аналіз структурних та морфометричних змін, а також топографо-анатомічних перетворень ЧМСН дозволив встановити критичні періоди плодового періоду розвитку сечової системи людини. Виведені нами математичні функції, які репрезентують нормальний перебіг онтогенезу ЧМСН, дозволять удосконалити алгоритми інтерпретації даних медичної діагностичної візуалізації.

## ВИСНОВКИ

У дисертаційній роботі розглянуті та вирішені актуальні питання щодо визначення хронологічної послідовності формування чашечко-мискової системи нирки людини та особливостей вікової динаміки пренатальних морфогенетичних перетворень її будови та топографії. На основі комплексу методів морфологічного дослідження та статистичного аналізу вперше отримані дані, що дозволили визначити загальні закономірності морфогенезу та встановити особливості пренатального розвитку структурних компонентів чашечко-мискової системи нирки.

1. Зачаток епітеліальної вистилки чашечко-мискової системи нирки людини з'являється наприкінці 4-го тижня внутрішньоутробного розвитку (зародки 5,0-5,5 мм ТКД) і представлений сліпим випином бічної стінки каудальної частини мезонефральної протоки, навколо якого агрегована метанефрогенна бластема у вигляді краплі. Первинні ниркові ворота разом із змінами форми метанефроса на овальну (5-й тиждень розвитку) і видовжену (6-й тиждень розвитку), змінюють орієнтацію з вентральної на присередню. У середині 6-го тижня пренатального розвитку утворюється зачаток ниркової миски, наприкінці 6-го тижня розвитку виникають зачатки великих ниркових чашечок, а на початку 7-го тижня розвитку – зачатки малих ниркових чашечок.

2. Метанефроси впродовж 5-9-го тижнів внутрішньоутробного розвитку переміщуються краніально з рівня крижового відділу хребтового стовпа до зачатків надниркових залоз на рівні верхніх поперекових хребців, що супроводжується розвитком ниркових судин із двох джерел: внутрішньо-органних (острівці кровотворення в метанефрогенній бластемі) і позаорганних (відбрунькування витоків ниркових судин від аорти та нижньої порожнистої вени) із сполученням їх наприкінці 6-го тижня розвитку. Анатомічними чинниками, які сприяють міграції метанефроса є нерівномірні синтопічні зміни прилеглої до органа заочеревинної маси – зачатка кори

надниркових залоз, черевних вузлів і нервових гілок, зростання розмірів самого метанефроса, серця, легень і печінки. На 9-му тижні розвитку підйом метанефроса припиняється внаслідок проліферації мезенхіми в жирову капсулу нирки та фасціальні структури.

3. Епітелій зачатка ниркової миски трансформується від одношарового багаторядного стовпчастого з переважно з базальним розміщенням ядер у 5-тижневих зародків, із серединним положенням ядер у 6-тижневих зародків, з апікальним розміщенням ядер – у 7-тижневих передплідів, до двошарового епітелію на початку 9-го тижня розвитку з утворенням шарів слизової оболонки та адвентиції. На 10-му тижні передплодового періоду онтогенезу спостерігаються п'ять шарів епітеліальної пластинки слизової оболонки, а на 12-му тижні формується уротелій ниркової миски та її м'язова оболонка. Товщина ниркової миски зростає нерівномірно за рахунок її м'язової оболонки з періодами прискорення (16-24-й та 28-32-й тижні) та сповільнення (24-28-й і 36-40-й тижні).

4. Упродовж 3-го місяця внутрішньоутробного розвитку тип будови ниркових мисок змінюється з позаниркового до змішаного, а з 8-го місяця переважає внутрішньонирковий тип та ампульна форма ниркової миски (68 %), в той час як деревоподібна форма трапляється у 32 % випадків. Тісну синтопію ниркової миски з нирковими судинами при компактній формі ниркових воріт можна вважати анатомічною передумовою порушення уродинаміки за умов варіантів розгалуження ниркових судин чи існування аномальної судини в ділянці воріт нирки. У другому триместрі пренатального розвитку об'єм чашечко-мискової системи нирки у плодів чоловічої статі переважає справа, а у плодів жіночої статі – зліва. Кількість малих ниркових чашечок у плодовому періоді розвитку коливається від 6 до 18 з медіаною концентрації серед вибірки 13,4, їх кількість зазвичай перевищує число ниркових пірамід, верхівки яких можуть відкриватися в декілька чашечок.

5. Критичними періодами розвитку чашечко-мискової системи нирки є: кінець 4-го тижня ембріогенезу – момент появи її зачатка (можливе виникнення подвоєння ниркової миски і сечоводів, підковоподібної нирки); кінець 8-го – початок 9-го тижнів розвитку, під час яких спостерігається нерівномірна динаміка зростання об'єму чашечко-мискової системи нирки, реканалізація мисково-сечовідного сполучення, прорив клоакальної перетинки та початок сечовиділення на 10-му тижні розвитку. Тому порушення послідовності цих процесів наприкінці передплодового періоду онтогенезу можуть спричинити уроджений гідронефроз, мегакалікс, синдром Фрейлі, мегауретер, полікістоз нирок.

6. Загальна частота виявлення анатомічних варіантів і вад розвитку верхніх сечових шляхів на нашому матеріалі (120 препаратів 5-40-го тижнів внутрішньоутробного розвитку) становить 22 випадки (18,33 %). Із них варіанти будови ниркових судин складають 13 (10,83 %), нефроптоз – 2 (1,67 %), підковоподібна нирка – 2 (1,67 %), подвоєння ниркових мисок та сечоводів – 3 (2,5 %), синдром Фрейлі – 1 (0,83 %) і полікістоз – 1 (0,83 %). У чоловічої статі варіанти будови трапляються частіше – 63,64 % проти 36,36 % випадків у жіночої статі.

7. Створені тривимірні комп'ютерні реконструкційні моделі чашечко-мискової системи нирки та суміжних структур демонструють основні онтогенетичні перетворення їх структури та топографії – від закладки і до формування дефінітивної будови. Створені математичні функції описують об'єм чашечко-мискової системи нирки з 2-го до 6-го місяців і передньо-задній розмір ниркової миски з 6-го до 10-го місяців розвитку. Запропонована математична модель верхнього цистоїду сечової системи описує вплив на об'ємну швидкість сечі форми просвіту між складками слизової оболонки, замикальна функція якого регулюється відстанню між ними, та градієнтом гідродинамічного тиску мисково-сечовідного сегмента. Відстань між вип'ячуваннями його слизової оболонки змінюється завдяки наповненню вен її власної пластинки та підслизової основи.



**СПИСОК ВИКОРИСТАНИХ ДЖЕРЕЛ**

- 1 Ram KS, Sharma A, Sharma M, Goel N, Sahni D. Histogenesis of fetal kidney in fetuses of different gestational age groups. *J. Anat.* 2015;23(1):1-4.
- 2 McMahon AP. Development of the mammalian kidney. *Curr Top Dev Biol.* 2016;117:31-64.
- 3 Conrad L, Runser SVM, Fernando Gómez H, Lang CM, Dumond MS, Sapala A, Iber D. The biomechanical basis of biased epithelial tube elongation in lung and kidney development. *Development*, 2021;148(9):dev194209.
- 4 Fukuoka K, Wilting J, Rodríguez-Vázquez JF, Murakami G, Ishizawa A, Matsubara A. The embryonic ascent of the kidney revisited. *The Anatomical Record.* 2019;302(2): 278-287.
- 5 Пішак ВП, Ризничук МО, Хмара ТВ. Органи сечової системи: розвиток, уроджена патологія. *Нирки.* 2019;8(2):94-99.
- 6 Tam T, Pauls RN. Embryology of the urogenital tract; a practical overview for urogynecologic surgeons. *International Urogynecology Journal.* 2021;32(2): 239-247.
- 7 Процак ТВ, Биндю МД. Аномалії розвитку нирок. *Південноукраїнський медичний науковий журнал.* 2017;16(16):77-79.
- 8 Nishinakamura R, Taguchi A. From Development to Regeneration: Kidney Reconstitution In vitro and In vivo. *In Kidney Development, Disease, Repair and Regeneration.* Academic Press, 2016:463-472.
- 9 Devi YE, Singh NS, Singh CR, Devi LA, Guria LR. Morphogenesis of urinary bladder in human fetuses. *Journal of Medical Society.* 2019;33(1):6.
- 10 Антонюк ОП, Гнатейко ОЗ, Прокопчук НМ, Гельнер НВ. Сучасний стан природжених вад розвитку людини. *Вісник проблем біології і медицини.* 2016;2(3):12-19.
- 11 Возіанов СО, Старцева ЛМ, Сайдакова НО, Єфімова Ю, Немирович Л, Шуляк ОВ. Щорічний звіт про діяльність Державної установи" Інститут урології імені академіка ОФ Возіанова Національної академії медичних

- наук України" за 2021 рік. *Урологія*. 2022;26(1):51-77.
- 12 Reddy PR. Congenital renal abnormalities in fetuses: a study in a teaching institute Pabbati Raji Reddy. *Indian Journal of Clinical Anatomy and Physiology*. 2017;4(4):465-467.
  - 13 Mantovani A, Hendry J, Mishra P. Kidney and Ureter: Congenital and Acquired Anomalies. *Blandy's Urology*. 2019:145-164.
  - 14 Seely JC. A brief review of kidney development, maturation, developmental abnormalities, and drug toxicity: juvenile animal relevancy. *Journal of toxicologic pathology*. 2017;30(2):125-133.
  - 15 Upadhyay KK, and Silverstein DM. Renal development: a complex process dependent on inductive interaction. *Curr Pediatr Rev*. 2014;10:107-114.
  - 16 Sorokina IV, Myroshnychenko MS, Kapustnyk NV, Simachova AV, Ivanova AA. Morphometrical evaluation of fetuses and newborns kidneys status developing under maternal iron deficiency anemia conditions. *Wiadomosci Lekarskie (Warsaw, Poland: 1960)*. 2018;71(7):1222-1230.
  - 17 Bulyk RY, Popeliuk OM, Melnyk VV, Proniaiev DV. Modern view on the germ and embryogenesis of the urinary organs. *Reports of Vinnytsia National Medical University*. 2022;26(2):328-334.
  - 18 Halpern WG, Ameri M, Bowman CJ, Elwell MR, Mirsky ML, Oliver J, Regan KS, Remick AK, Sutherland VL, Thompson KE, Tremblay C, Yoshida M, and Tomlinson L. Scientific and regulatory committee points to consider review: inclusion of reproductive and pathology end points for assessment of reproductive and developmental toxicity in pharmaceutical drug development. *Toxicol Pathol*. 2016; 44:789-809.
  - 19 Drukker L, Bradburn E, Rodriguez GB, Roberts NW, Impey L, Papageorghiou AT. How often do we identify fetal abnormalities during routine third-trimester ultrasound? A systematic review and meta-analysis. *BJOG: An International Journal of Obstetrics Gynaecology*. 2021;128(2):259-269.
  - 20 Drukker L, Cavallaro A, Salim I, Ioannou C, Impey L, Papageorghiou AT.

- How often do we incidentally find a fetal abnormality at the routine third-trimester growth scan? A population-based study. *American Journal of Obstetrics and Gynecology*. 2020;223(6):919-e1.
- 21 Özel A, Davutoğlu EA, Erenel H, Karşlı MF, Korkmaz SÖ, Madazlı R. Outcome after prenatal diagnosis of fetal urinary tract abnormalities: A tertiary center experience. *Journal of the Turkish German Gynecological Association*. 2018;19(4):206.
- 22 Мірза ОЮ, Слюсаренко ОД, Крупнік ІО. Клінічний випадок спільної аномалії розвитку нирок із вродженою патологією ЦНС і хребта у дитини. In *The 13th International scientific and practical conference "International scientific innovations in human life" (July 6-8, 2022) Cognitum Publishing House, Manchester, United Kingdom*. 2022:90.
- 23 Підмурняк ОО. Ефективність різних інструментальних досліджень для діагностики та прогнозу перебігу уражень нирок. *Буковинський медичний вісник*. 2015;19(2):152-156.
- 24 Berendt A, Wójtowicz-Marzec M. Prenatal diagnosis of urinary track defect. *Journal of Education, Health and Sport*. 2019;9(6):275-288.
- 25 Amandullaevich AY, Khaidarovich RU, Egamberdievna SN, Zairovna AU, Mamadiyorovich BB. Modern Application of Computer Tomography in Urology. *Central Asian Journal of Medical and Natural Sciences*. 2021;2(4):121-125.
- 26 Kh MN, Shukurova UP. Modern Methods for Diagnosing Disorders of Kidney Function (Literature Review). *Central Asian Journal of Medical and Natural Sciences*. 2021;2(4):176-181.
- 27 Amandullaevich AY, Khaidarovich RU, Egamberdievna SN, Zairovna AU, Mamadiyorovich BB. Modern Application of Computer Tomography in Urology. *Central Asian Journal of Medical and Natural Sciences*. 2021;2(4):121-125.
- 28 Kazakbayevich KS, Beknazarova SS. The process of extensive use of

- computer graphics in the diagnosis of renal function. In *2021 International Conference on Information Science and Communications Technologies (ICISCT)*. 2021:1-5.
- 29 Tubre RW, Gatti JM. Surgical approaches to pediatric ureteropelvic junction obstruction. *Current urology reports*. 2015;16(10):72.
- 30 Мулдаева ГМ, Ибышева АТ, Тасмагамбетова КЖ, Шиндина МВ, Хайдаргалиева ЛС, Таджиева ЮМ, Серсаулетова АС. Анализ практики выявления врожденных пороков развития органов мочевыделительной системы у детей раннего возраста. *Wschodnioeuropejskie Czasopismo Naukowe*. 2016;9(1):69-71.
- 31 Nagraj G, Seshadri S, Mahadevan S, Ganesh C, Rameshkumar J, Bhatt H, Suresh I. Size and volume charts for fetal adrenal gland: a prospective study in indian population. *Journal of Fetal Medicine*. 2020;7:295-299.
- 32 Jorge-Alberto JIH, Álvarez SD, Palacios OS, Hernández JSH, Mendoza RC, Zayas ND. Diagnóstico prenatal y posnatal de anomalías del tracto urinario. *Revista Cubana de Pediatría*. 2020;92(2):1-21.
- 33 Stuurman KE, Joosten M, van der Burgt I, Elting M, Yntema HG, Meijers-Heijboer H, Rinne T. Prenatal ultrasound findings of rasopathies in a cohort of 424 fetuses: update on genetic testing in the NGS era. *Journal of Medical Genetics*. 2019;56(10):654-661.
- 34 Dos Santos J, Parekh RS, Piscione TD, Hassouna T, Figueroa V, Gonima P, Vargas I, Farhat W, Rosenblum ND. A New Grading System for the Management of Antenatal Hydronephrosis. *Clin J Am Soc Nephrol*. 2015;10:1783-1790.
- 35 Safdar A, Singh K, Sun RC, Nassr AA. Evaluation and fetal intervention in severe fetal hydronephrosis. *Current Opinion in Pediatrics*. 2021;33(2):220-226.
- 36 Taghavi K, Sharpe C, Stringer MD, Zuccollo J, Marlow J. Fetal megacystis: Institutional experience and outcomes. *Australian and New Zealand Journal*

- of Obstetrics and Gynaecology*. 2017;57(6):636-642.
- 37 Gupta S, Mohi JK, Gambhir P, Mohi MK. Prenatal diagnosis of congenital anomalies of genito-urinary system on fetal magnetic resonance imaging. *Egyptian Journal of Radiology and Nuclear Medicine*. 2020;51(1):1-10.
- 38 Вдовиченко ВЮ, Ворощук РС. Топографическая классификация почечных пирамид человека. *Експериментальна і клінічна медицина*. 2014;3:31-35.
- 39 Naik PSA Morphological Study of Pelvicalyceal System of Kidney in Human Cadavers. *Anat Physiol*. 2019;9:1000314.
- 40 Zhang JL, Lee VS. Renal perfusion imaging by MRI. *Journal of Magnetic Resonance Imaging*. 2020;52(2):369-379.
- 41 Yevtushenko IY. Individual age and gender characteristics of organometric parameters of kidney and pyelocaliceal complex in human of mature age. *Вісник проблем біології і медицини*. 2016;2(2):108-111.
- 42 Liff I, Bromley B. Fetal Anatomic Imaging Between 11 and 14 Weeks Gestation. *Clinical obstetrics and gynecology*. 2017;60(3):621-635.
- 43 Johora F, Nurunnabi ASM, Siddiqua D, Hena H, Ara S. Morphometric study of the size of the postmortem human kidney. *Journal of Bangladesh Society of Physiologist*. 2020;15(2):61-67.
- 44 Stojadinovic D, Zivanovic-Macuzic I, Sazdanovic P, Jeremic D, Jakovcevski M, Minic M, Kovacevic M. Concomitant multiple anomalies of renal vessels and collecting system. *Folia Morphologica*. 2020;79(3):627-633.
- 45 Wang Z, Tang D, Tian H, Yang F, Wen H, Wang J, Tao C. Fetal anteroposterior renal pelvic diameter for predicting antenatal hydronephrosis requiring postnatal surgery. *Journal of Zhejiang University (Medical Science)*. 2019;48(5):493-498.
- 46 Velichety SD, Thyagaraju K, Vishnubhotla SK, Ravindra B. Chronology of nephrogenic events in staged aborted human embryos and fetuses. *Int J Anat Res*. 2019;7(1.1):6026-34.

- 47 Mamatha H, Bangera H, D'Souza A, Das A, D'Souza AS, Ankolekar VH. Histological differentiation of human fetal kidney. *International Archives of Integrated Medicine*. 2015;2(7):49-54.
- 48 Ukey RK, Shinde RB, Rahule AS, Nikam AP, Diwan CV. Histogenesis of human fetal renal medulla. *Int J Anat Res*. 2018;6(3.2):5544-5549.
- 49 Rao BN, Padmini MP. Prenatal histogenesis of kidney in human foetuses. *International Journal of Basic and Applied Medical Sciences*. 2012;2(2):144-147.
- 50 Mishra S, Dinesh A, Kaul JM. Morphological and morpho-metrical study of human renal development during midgestation period. *J. Anat. Soc. India*. 2006;55(2):5-10.
- 51 Tank KC, Saiyad SS, Pandya AM, Akbari VJ, Dangar KP. A study of histogenesis of human fetal kidney. *Int J Biol Med Res*. 2012;3(1):1315-1321.
- 52 Sunitha V, Rao BN. Development of human kidney - a study of early foetal stages. *NJBMS*. 2012;3(1):5-9.
- 53 Ram KS, Sharma A, Sahni D, Chawla K, Singh HJ. Developmental Changes in histology of human fetal Kidney. *IJSRM*. 2014;2(9):1394-1398.
- 54 Al-Harbi A, Winyard P. Anatomy, applied embryology, and pathogenesis of congenital anomalies of the kidney and urinary tract. In *Congenital Anomalies of the Kidney and Urinary Tract*. Springer, Cham. 2016:16-27
- 55 Corrêa LP, Gatto FR, Bressani G, Lanza K, Simoes e Silva AC. Nephrogenesis, renal function, and biomarkers in preterm newborns. *Current Medicinal Chemistry*. 2022;29(23):4097-4112.
- 56 McBride JM. Embryology, anatomy, and histology of the kidney. In: *The Kidney*. Springer, New York, NY. 2016: 1-18.
- 57 Shi M, McCracken KW, Patel AB, Zhang W, Ester L, Valerius MT, Bonventre JV. Human ureteric bud organoids recapitulate branching morphogenesis and differentiate into functional collecting duct cell types. *Nature Biotechnology*. 2023;41(2):252-261.



- 58 Mamatha H, Bangera H, D'Souza A, Das A, D'Souza AS, Ankolekar VH. Histological differentiation of human fetal kidney. *International Archives of Integrated Medicine*. 2015;2(7):49-54.
- 59 McMahon AP. Development of the mammalian kidney. *In Current topics in developmental biology*. Academic Press. 2016;117:31-64.
- 60 Cullen-McEwen L, Sutherland MR, Black MJ. The human kidney: parallels in structure, spatial development, and timing of nephrogenesis. *In Kidney development, disease, repair and regeneration*. Academic Press. 2016:27-40.
- 61 Joshi R, Deopa D, Sinha DN, Singh AK. Prenatal glomerular changes during development of human foetal kidney. *National Journal of Clinical Anatomy*. 2016;5(04):202-208.
- 62 Patil S, Patil P, Mane A. Histogenesis of human fetal kidney. *NJIRM*. 2012; 3(3):122-27.
- 63 Solanke K, Bhatnagar R, Dibyajyoti B. To study the sequence of microscopic changes occurring during development of kidney in 12wk-35wk human fetu. *International Journal of Current Research*. 2017; 9(8):55808-55813.
- 64 Hosapatna M, Bangera H, D Souza A, Das A, Supriya D, Souza AS, Ankolekar VH. Histological differentiation of human fetal kidney. *IAIM*. 2015;2(7):49-54.
- 65 Runser S, Conrad L, Gómez H, Lang C, Dumond M, Sapala A, Iber D. The Biomechanical Basis of Biased Epithelial Tube Elongation. *bioRxiv*. 2020;1-42
- 66 Selçuk İ, Ersak B, Tatar İ, Güngör T, Huri E. Basic clinical retroperitoneal anatomy for pelvic surgeons. *Turkish journal of obstetrics and gynecology*. 2018;15(4):259.
- 67 Kanemura T, Satake K, Nakashima H, Segi N, Ouchida J, Yamaguchi H, Imagama S. Understanding retroperitoneal anatomy for lateral approach spine surgery. *Spine Surgery and Related Research*. 2017;1(3):107-120.
- 68 Satyapal KS. The renal veins: a review. *European Journal of Anatomy*.

- 2019;7(S1):43-52.
- 69 Majos M, Stefańczyk L, Szemraj-Rogucka Z, Elgalal M, De Caro R, Macchi V, Polguy M. Does the type of renal artery anatomic variant determine the diameter of the main vessel supplying a kidney? A study based on CT data with a particular focus on the presence of multiple renal arteries. *Surgical and Radiologic Anatomy*. 2018;40(4):381-388.
- 70 Covantev S. Renal Arteries: A Morphological and Angiographic Assessment. *Online Journal of Health and Allied Sciences*. 2018;17(2):1-5.
- 71 Kumaratilake J, Saniotis A. Integral segmental bi-lateral renal arteries and unilateral renal veins in a cadaver: A new classification. *Int J Anat Var*. 2018; 11(1):26-31.
- 72 Shigueoka DC. Anatomic variations of the renal arteries, as characterized by computed tomography angiography: rule or exception? Its usefulness in surgical planning. *Radiologia brasileira*. 2016;49(4):VII-VIII.
- 73 Gandhi KR, Chavan S. Revisiting the morphology of pelvicalyceal system in human cadaveric kidneys with a systematic review of literature. *Asian Journal of Urology*. 2019;6(3):249-255.
- 74 Zhu W, Zheng M, Xiong S, Han G, Meng C, Li Z, Zhang L, Xiong G, Guan H, Huang Y, Zhu H, Li X, Wang G, Zhou L. Modified Takazawa anatomical classification of renal pelvicalyceal system based on threedimensional virtual reconstruction models. *Transl Androl Urol*. 2021;10(7):2944-2952.
- 75 Peter M, Nayak AK, Giri PP, Jain MK. Fetal kidney length as a parameter for determination of gestational age from 20th week to term in healthy women with uncomplicated pregnancy. *Int J Res Med Sci*/ 2017;5(5):1869-1873.
- 76 Бачурін ВІ. Вади розвитку сечово-статевих органів як причина урологічних патологій. Запоріжжя: ЗДМУ, 2017: 86 с.
- 77 Pishak VP, Riznichuk MO. Multiple congenital anomalies: epidemiology and a clinical analysis. *Таврический медико-биологический вестник*. 2013; 16(1 (2)):146-149.

- 78 Coleman R, Sanchez O, Ghattaura H, Green K, Chandran H, McCarthy L, Parashar K. Tubulocystic anomalies of the mesonephric duct associated with ipsilateral renal dysgenesis. *Journal of pediatric urology*. 2019;15(1):46-e1.
- 79 Houat AP, Guimarães CT, Takahashi MS, Rodi GP, Gasparetto TP, Blasbalg R, Velloni FG. Congenital anomalies of the upper urinary tract: a comprehensive review. *Radiographics*. 2021;41(2):462-486.
- 80 Petrovski M. Diagnostic and surgical approach to prenatally detected urinary tract anomalies. *Prilozi*. 2016;37(2-3):107-113.
- 81 Morgan TM, Jones DP, and Cooper WO. Renal teratogens. *Clin Perinatol*. 2014;41:619-632.
- 82 Perlman S, Lotan D, Dekel B, Kivilevitch Z, Hazan Y, Achiron R, Gilboa Y. Prenatal compensatory renal growth in unilateral renal agenesis. *Prenatal diagnosis*. 2016;36(11):1075-1080.
- 83 Kelly CR, Landman J. Normal and abnormal development. In: Kelly CR, Landman J (eds) *The Netter Collection of Medical Illustrations – Urinary System*, 2nd edn. Elsevier Saunders, Amsterdam, 2012:34-36.
- 84 Kothandaraman U, Lokanadham S. Unilateral Partial Duplication of Ureter– Congenital Anomaly. *Cukurova Medical Journal*. 2015;40(1):18-21.
- 85 Park J. Right intrathoracic ectopic kidney and pulmonary sequestration associated with right sided congenital diaphragmatic hernia. *Journal of Pediatric Surgery Case Reports*. 2020;61:101600.
- 86 Finkelstein JB, Mendelsohn C. Vesicoureteral obstruction and vesicoureteral reflux: Different congenital defects with a common cause. In *Kidney development, disease, repair and regeneration*. Academic Press, 2016: 229-239.
- 87 Хмара ТВ, Ризничук МО, Слободян ОМ. Морфологічні передумови виникнення підковоподібної нирки. *Клін. анатомія та операт. хірургія*. 2015; 14(1): 81-86.
- 88 Taghavi K, Kirkpatrick J, Mirjalili SA. The horseshoe kidney: surgical anatomy and embryology. *Journal of pediatric urology*. 2016;12(5):275-280.

- 89 Majos M, Polguy M, Szemraj-Rogucka Z, Arazińska A, Stefańczyk L. The level of origin of renal arteries in horseshoe kidney vs. in separated kidneys: CT-based study. *Surgical and Radiologic Anatomy*. 2018;40(10):1185-1191.
- 90 Pereira UL, Albero JR, Becalli ML, Sampaio FJ, Favorito LA. Three-dimensional printing models of horseshoe kidney and duplicated pelvicalyceal collecting system for flexible ureteroscopy training: a pilot study. *International Braz J Urol*. 2021;47:887-889.
- 91 Dunnwald M, Pizzimenti MA. A case study of Malrotated Kidneys with asymmetric multiple renal arteries, variant venous drainage, and unilateral ureteral duplication. *Case Reports in Vascular Medicine*. 2019;(2019):1-7.
- 92 Balawender K, Cisek A, Cisek E, Orkisz S. Anatomical and clinical aspects of horseshoe kidney: a review of the current literature. *Int J Morphol*. 2019;37(1):12-6.
- 93 McBride JM. Embryology, anatomy, and histology of the kidney. *The Kidney: A Comprehensive Guide to Pathologic Diagnosis and Management*. 2016:1-18.
- 94 Gupta T, Goyal SK, Aggarwal A, Sahni D, Mandal AK. Extrarenal calyces: a rare renal congenital anomaly. *Surgical and Radiologic Anatomy*. 2015;37(4): 407-410.
- 95 Твердохліб ВВ, Мисак АІ, Нестерук СО, Якимчук ОА, Войтович ЛЄ. Клінічний випадок тазової дистопії лівої нирки, ускладненої термінальним гідронефрозом. *Вісник медичних і біологічних досліджень*. 2021;4: 101-104.
- 96 Pan P. Micro anatomy of pelvi ureteric junction and its changes in hydro-nephrosis. *International Journal of Current Research*. 2017;9(02):32-38.
- 97 Negromonte GRP, Bandeira RN, Farias RDF, Franca HA, Neto EJS, Junior AMC, de Araújo-Neto SA. Standardization of the nomenclature of anatomical variants of the renal arteries – a conciliatory proposal. *Acta Scientiae Anatomica*. 2018;1(1):40-48.

- 98 Prevljak S, Prelevic E, Mesic S, Abud OA, Kristic S, Vegar-Zubovic S. Frequency of Accessory Renal Arteries Diagnosed by Computerized Tomography. *Acta Informatica Medica*. 2017;25(3):175.
- 99 Bouzouita A, Saadi A, Hermi A, Chakroun M, Bouchiba N, Allouche M, Chebil M. Cadaveric study of arterial renal anatomy and its surgical implications in partial nephrectomy. *Surgical and Radiologic Anatomy*. 2021;43(9):1449-1459.
- 100 Kim J, Lee JM, Cho SG, Hong JU. Ectopic vascularization of the right kidney arising from contralateral common iliac artery. *Surgical and Radiologic Anatomy*. 2022;44(7):979-981.
- 101 Смирнов СВ. МСКТ ангиография в оценке анатомических вариантов почечной артерии. *Український журнал медицини, біології та спорту*. 2018;3(7):227-233.
- 102 Mazengenya P. Multiple variations of the renal and testicular vessels: possible embryological basis and clinical importance. *Surgical and Radiologic Anatomy*. 2016;38(6):729-733.
- 103 Contag S. «Fetal Renal Artery». *Doppler Ultrasound in Obstetrics and Gynecology*. Cham: Springer International Publishing, 2023:181-196.
- 104 Haeri S, Simon DH, Pillutla K. Serial amnioinfusions for fetal pulmonary palliation in fetuses with renal failure. *The Journal of Maternal-Fetal Neonatal Medicine*. 2017;30(2):174-176.
- 105 Reginelli A, Somma F, Izzo A, Urraro F, D'Andrea A, Grassi R, Cappabianca S. Renovascular anatomic variants at CT angiography. *International angiology: a journal of the International Union of Angiology*. 2015;34(6(1)): 36-42.
- 106 Rocco F, Cozzi LA, Cozzi G. Study of the renal segmental arterial anatomy with contrast-enhanced multi-detector computed tomography. *Surgical and Radiologic Anatomy*. 2015;37(5):517-526.
- 107 Aragão JA, Souza ES, Sant'Anna Aragão FM, Sant'Anna Aragão IC, Reis

- FP. Double bilateral renal artery in human fetus. *Int J Anat Res.* 2017; 5(1):3513-3515.
- 108 Aragão JA, Santos RM, Aragão FMSA, Aragão ICESA, Carvalho HDG, Matos ÍQ, Reis FP. Multiple renal vessels. *Int J Anat Res.* 2017;5(4.1):4460-4462.
- 109 Zahoi DE, Sztika D, Daescu E. Morphological variability of arterial sources of the renal polar parenchyma and its clinical importance. *Rom. J. Morphol. Embryol.* 2015;56(4):1403-1409.
- 110 Grinholtz D, Méjean A, Audenet F. Fraley's Syndrome: A Rare Cause of Obstruction of the Collecting System. *Urology.* 2019;133:e7-e8.
- 111 Saveljeva A. Fraley sündroom. *Eesti Arst.* 2022;101(11):641-642.
- 112 Хватов БП, Шаповалов ЮН. Ранний эмбриогенез человека и млекопитающих: пособие. Симферополь; 1969. 183 с.
- 113 Ishiyama H, Ishikawa A, Imai H, Matsuda T, Yoneyama A, Yamada S, Takakuwa T. Spatial relationship between the metanephros and adjacent organs according to the Carnegie stage of development. *The Anatomical Record.* 2019;302(11):1901-1915.
- 114 O'rahilly R. Developmental stages in human embryos including a revision of "Streeter's horizons" and a survey of the Carnegie Collection. *Contrib. Embryol. Carneg. Inst.* 1987;637:65-201.
- 115 Гораш ЄВ. Методи візуалізації в анатомічних дослідженнях. *Науковий вісник Ужгородського університету: Серія: Медицина.* Ужгород, 2013; 3 (48): 217-220.
- 116 Ахтемійчук ЮТ, Цигикало ОВ, Антонюк ОП, Кашперук-Карпюк ІС. Тривимірне комп'ютерне реконструювання мікроскопічних анатомічних структур. *Клінічна анатомія та оперативна хірургія.* 2013;12(2):106-109.
- 117 Цигикало ОВ. Застосування тривимірного комп'ютерного реконструювання в морфології. *Галицький лікарський вісник.* 2015;22(4):113-115.



- 119 Андрущак ЛА, Цигикало ОВ. Вади розвитку чашечко-мискової системи нирки людини. Матеріали науково-практичної конференції з міжнародною участю, приуроченої 75-річчю з дня заснування Вищого державного навчального закладу України “Буковинський державний медичний університет” «Актуальні проблеми морфології в теоретичній та практичній медицині» 24-25 жовтня 2019 року. Чернівці, 2020: 26-30.
- 120 Андрущак ЛА, Цигикало ОВ, Горбачова ОО. Особливості морфогенезу нирки у ранньому періоді онтогенезу людини. Збірник тез доповідей Всеукраїнської наук.-практ. конф. з міжнар. участю «Сучасні проблеми морфології людини» (м. Харків, 23–25 вересня 2020 р.). Харків: ХНМУ, 2020: 97-99.
- 121 Цигикало ОВ, Андрущак ЛА. Особливості джерел закладки та морфогенезу чашечко-мискової системи нирки у ранньому періоді пренатального онтогенезу людини. Матеріали П'ятої Всеукраїнської науково-практичної конференції з міжнародною участю «Теорія та практика сучасної морфології». 20-22 жовтня 2021 року м. Дніпро, Україна. 2021: 149-151.
- 122 Andrushchak LA, Tsyhykalo OV. Peculiarities of the sources of rudiments and morphogenesis of the human pyelocaliceal system. Матеріали шостої Всеукраїнської науково-практичної конференції з міжнародною участю «Теорія та практика сучасної морфології». 9-11 листопада 2022 р., м. Дніпро. Дніпро, ДДМА, 2022: 19-21.
- 123 Цигикало ОВ, Андрущак ЛА, Владиченко КА, Галиш ІВ. Особливості джерел закладки та морфогенезу чашечко-мискової системи нирки у ранньому періоді пренатального онтогенезу людини. *Клінічна та експериментальна патологія*. 2022;21(3(81)):26-32.
- 124 Андрущак ЛА. Варіантна анатомія нирки в ранньому плодовому періоді онтогенезу людини. Матеріали VII Міжнародного медико-фармацевтичного конгресу студентів і молодих вчених ВІМСО, Чернівці, 2020: 215.

- 125 Андрущак ЛА, Цигикало ОВ. Особливості морфогенезу нирок на початку плодового періоду онтогенезу людини. Матеріали наук.-практ. конф. «Фундаментальні науки – практичній медицині: морфо-функціональні методи дослідження онтогенетичних перетворень, фізіологічних та метаболічних процесів, змодельованих патологічних станів, при захворюваннях внутрішніх органів (присвяченої 80-річчю з дня народження професора Шутки Б.В.)» 30 вересня – 2 жовтня 2020 р., м. Івано-Франківськ. Івано-Франківськ, 2020:127-129.
- 126 Андрущак ЛА, Цигикало ОВ. Топографо-анатомічні особливості чашечко-мискової системи нирки в плодовому періоді онтогенезу людини. *Клінічна та експериментальна патологія*. 2020;19(3):10-16.
- 127 Цигикало ОВ, Олійник ІЮ, Андрущак ЛА, Галиш ІВ, Столяр ДБ. Morphogenesis features of the ureteropelvic junction in human fetuses and newborns. *Світ медицини та біології*. 2020;2(72):220-224.
- 128 Цигикало ОВ, Андрущак ЛА, Пентелейчук НІ, Семенюк ТО, Малик ЮЮ. Становлення топографії кровеносних судин верхніх сечових шляхів у плодовому періоді онтогенезу людини. *Буковинський медичний вісник*. 2020;24(1):174-80.
- 129 Андрущак ЛА, Цигикало ОВ. Індивідуальна анатомічна мінливість чашечко-мискової системи нирки та верхніх сечових шляхів у плодовому періоді онтогенезу людини. *Morphologia*, 2020;14(3):15-21.
- 130 Цигикало ОВ, Андрущак ЛА. Математична модель замикальних пристроїв перехідних сегментів деяких трубчастих органів людини. Матеріали ІІ науково-практичної інтернет-конференції "Розвиток природничих наук як основа новітніх досягнень у медицині" (22 червня 2022 р., м. Чернівці). Чернівці: БДМУ, 2022;230-231.
- 131 Andrushchak LA, Tsyhykalo OV. Anatomical peculiarities of the upper urinary tract in the fetal period of human ontogenesis. Збірник тез доповідей VII конгресу наукового товариства анатомів, гістологів, ембріологів,

- топографоанатомів України. 2-4 жовтня 2019 р. Одеса: Бондаренко М.О., 2019;162-163.
- 132 Андрущак ЛА, Цигикало ОВ. Варіантна анатомія ниркової миски у плодів людини. Матеріали Всеукраїнської конференції з міжнародною участю «Медико-біологічні аспекти та мультидисциплінарна інтеграція в концепції здоров'я людини» (з дистанційним під'єднанням навчальних закладів вищої освіти України за допомогою відеоконференц-зв'язку). Тернопіль, 9-11 квітня 2020;3.
- 133 Andrushchak LA. Blood supply of the upper urinary tract in the fetal period of human ontogenesis. Матеріали 101-ї підсумкової конференції професорсько-викладацького персоналу ВДНЗ України "Буковинський державний медичний університет" 10, 12, 17 лютого 2020 року. Чернівці, 2020;35-36.
- 134 Tsyhykalo OV, Andrushchak LA. Topographic and anatomical peculiarities of the pyelocaliceal system of the kidney in the fetal period of human ontogenesis. Materials of the International Scientific Conference «Actual issues of morphology» dedicated to the 75th anniversary of the founding of Nicolae Testemitanu State University of Medicine and Pharmacy of the Republic of Moldova Chisinau, October 30-31, 2020;90-93.
- 135 Andrushchak LA, Tsyhykalo OV. Individual anatomic variability of the renal pyelocaliceal system and upper urinary tract in the fetal period of human ontogenesis. Матеріали четвертої Всеукраїнської науково-практичної конференції з міжнародною участю «Теорія та практика сучасної морфології». 4-6 листопада 2020 року м. Дніпро. Дніпро, ДДМА,2020;13-14.
- 136 Приймак СГ, Приймак КВ. Пренатальна діагностика вроджених вад розвитку плода в I триместрі вагітності. *Південноукраїнський медичний науковий журнал*. 2020;25(25):54-56.
- 137 Хмара ТВ, Грицуляк БВ, Проняєв ДВ, Марчук ОФ, Марчук ФД, Заморський ІІ. Ембріогенез сечово-статевих органів. Чернівці: Медуні-

- верситет, 2020. 256 с.
- 138 Lindström NO, McMahon JA, Guo J, Tran T, Guo Q, Rutledge E, Parvez RK, Saribekyan G, Schuler RE, Liao C. Conserved and divergent features of human and mouse kidney organogenesis. *J Am Soc Nephrol*. 2018;29:785-805.
  - 139 Shi M, McCracken KW, Patel AB, Zhang W, Ester L, Valerius MT, Bonventre JV. Human ureteric bud organoids recapitulate branching morphogenesis and differentiate into functional collecting duct cell types. *Nature Biotechnology*. 2023;41(2):252-261.
  - 140 Solanke K, Bhatnagar R. Microscopic changes occurring during development of kidney in 12 to 35 week human fetuses. *Journal of the Anatomical Society of India*. 2016;2(65):S82.
  - 141 Jain S, Chen F. Developmental pathology of congenital kidney and urinary tract anomalies. *Clinical Kidney Journal*. 2019;12(3):382-399.
  - 142 Okumura M, Ishikawa A, Aoyama T, Yamada S, Uwabe C, Imai H, Takakuwa T. Cartilage formation in the pelvic skeleton during the embryonic and early-fetal period. *PLoS One*. 2017;12(4):e0173852.
  - 143 de Bakker BS, de Jong KH, Hagoort J, de Bree K, Besselink CT, de Kanter FE, Moorman AF. An interactive three-dimensional digital atlas and quantitative database of human development. *Science*. 2016;354(6315): aag0053.
  - 144 Hinata N, Suzuki R, Ishizawa A, Miyake H, Rodriguez-Vazquez JF, Murakami G, Fujisawa M. Fetal development of the mesonephric artery in humans with reference to replacement by the adrenal and renal arteries. *Annals of Anatomy-Anatomischer Anzeiger*. 2015;202:8-17.
  - 145 Gulas E, Wyśiadecki G, Szymański J, Majos A, Stefańczyk L, Topol M, Polgaj M. Morphological and clinical aspects of the occurrence of accessory (multiple) renal arteries. *Archives of Medical Science*. 2018;14(2):442-453.
  - 146 Recto C, Pilia AM, Campi R, Branca JJ, Pacini A, Paternostro F. Renal artery variations: a 20.782 kidneys review. *Italian Journal of Anatomy and Embryology*. 2019 124(2), 153-163.

- 147 Patel K, Gandhi S, Modi P. Unusual origin of right renal artery: a report of two cases. *Journal of Clinical and Diagnostic Research: JCDR*. 2016;10(5): TJ03.
- 148 Sweeney WE, Avner ED. Embryogenesis and Anatomic Development of the Kidney. In *Fetal and Neonatal Physiology*. WB Saunders, 2011;1307-1315.
- 149 Lindström NO, Chang CH, Valerius MT, Hohenstein P, Davies JA. Node retraction during patterning of the urinary collecting duct system. *Journal of anatomy*. 2015;226(1):13-21.
- 150 Стрижаковська ЛО, Хмара ТВ, Марчук ФД. Статеві-вікові особливості морфогенезу і становлення топографії сечівника у передплодовому періоді онтогенезу людини. *Вісник морфології*. 2013;1:75-79.
- 151 Diniz ALL, Rodrigues NCP, Sampaio FJ, Favorito LA. Study of the renal Parenchymal volume during the human fetal period. *International braz j urol: official journal of the Brazilian Society of Urology*. 2019;45:150-160.
- 152 Kitazawa H, Fujii S, Ishiyama H, Matsubayashi J, Ishikawa A, Yamada S, Takakuwa T. Nascent nephrons during human embryonic development: Spatial distribution and relationship with urinary collecting system. *Journal of Anatomy*. 2021;238(2):455-466.
- 153 Bjelakovic MD, Vlajkovic S, Petrovic A, Bjelakovic M, Antic M. Stereological study of developing glomerular forms during human fetal kidney development. *Pediatric Nephrology*. 2018;33(5):817-825.
- 154 Purohit K, Purohit A, Kabiraj S, Srivastava RK. Study of fetal kidney size by ultrasonography at different gestational age. *Indian journal of clinical anatomy and physiology*. 2018;5(3):331-336.
- 155 Akram MS, Yousaf M, Farooqi U, Arif N, Riaz A, Khalid M, Glani SMYF. Estimation of gestational age from fetal kidney length in the second and third trimester of pregnancy by ultrasonography. *Saudi J Med Pharm Sci*. 2019;5(3):222-229.
- 156 Joshi BR, Chaurasia AK, Khanal UP. Determination of Gestational Age by

- Fetal Kidney Length Measurement After the 20th Week in Healthy Women With Uncomplicated Pregnancy in Tertiary Care Centre. *Journal of Nepal Paediatric Society*. 2021;41(3):184-190.
- 157 Favorito LA, Costa WS, Gallo CM, Sampaio FJ. Morphology of the fetal renal pelvis during the second trimester: Comparing genders. *Journal of Pediatric Surgery*. 2020;55(11):2492-2496.
- 158 Zuckerwise LC. Renal pelvic dilation. *American Journal of Obstetrics Gynecology*. 2021;225(5):B31-B33.
- 159 Duin LK, Nijhuis JG, Scherjon SA, Vossen M, Willekes C. Comparison of conventional versus three-dimensional ultrasound in fetal renal pelvis measurement and their potential prediction of neonatal uropathies. *The Journal of Maternal-Fetal Neonatal Medicine*. 2016;29(15):2493-2498.
- 159 Zhang L, Li Y, Liu C, Li X, Sun H. Diagnostic value of anteroposterior diameter of renal pelvis for predicting postnatal surgery: a systematic review and meta-analysis. *The Journal of Urology*. 2018;200(6):1346-1353.
- 160 Dintzis R, McBride J. Anatomy, Embryology, and Histology. In *The Urinary Tract*. Springer, New York, NY. 2012;3-25.
- 161 Banerjee I, Dam P, De Roy S. Mullerian Developmental Defect Along with Multisystem Abnormalities: A Rare Case with Rare Association. *International Journal of Scientific Study*. 2015;2(12):201-203.
- 162 Sweeney Jr WE, Avner ED. Embryogenesis and anatomic development of the kidney. In *Fetal and neonatal physiology*. WB Saunders. 2011; 1307-1315.
- 163 Humphries A, Speroni S, Eden K, Nolan M, Gilbert C, McNamara J. Horseshoe Kidney: Morphologic features, embryologic and genetic etiologies, and surgical implications. *Clinical Anatomy*. 2023(1);1-8.
- 164 Gündoğdu E, Serçek M, Aşlıoğlu BK, Gündoğdu M. The first reported case of left renal vein fenestration. *Surgical and Radiologic Anatomy*. 2022;44(8): 1181-1184.



- 165 Sasikala P, Singh S. Accessory renal artery associated with congenital kidney anomalies. *Anatomy*. 2017;11(2):67-71.
- 166 Covantev S, Mazuruc N, Belic O. Renal Veins: Developmental Variations and Clinical Significance. *Online J Health Allied Scs*. 2017;16(4):12.
- 167 Sudikshya KC, Rauniyar SB. Unilateral Bifurcated Renal Pelvis with Partial Duplication of Ureter and An Accessory Renal Artery: A Case Report. *Med Phoenix*. 2018;3(1):91-94.
- 168 Huang Q, Liu Q. CT three-dimensional reconstruction of fetal bilateral renal artery. *Journal of Regional Anatomy and Operative Surgery*. 2017;26(6):455-457.
- 169 Bouzouita A, Saadi A, Hermi A, Chakroun M, Bouchiba N, Allouche M, Chebil M. Cadaveric study of arterial renal anatomy and its surgical implications in partial nephrectomy. *Surgical and Radiologic Anatomy*. 2021; 43(9):1449-1459.
- 170 Черкасов ВГ, Бобрик П, Гумінський ЮЙ, Ковальчук ОІ. (за ред. ВГ. Черкасова). Міжнародна анатомічна термінологія (латинські, українські, російські та англійські еквіваленти): навч. посібник. Вінниця: Нова Книга, 2010; 392 с.
- 171 Dasgupta D, Stringer MD. Cystic duct and Heister's valves. *Clinical Anatomy*. 2005;18(2):81-87.
- 172 Bird NC, Ooi RC, Luo XY, Chin SB, Johnson AG. Investigation of the functional three-dimensional anatomy of the human cystic duct: A single helix? *Clinical Anatomy*. 2006;19(6):528-534.
- 173 Ishiyama H, Ishikawa A, Kitazawa H, Fujii S, Matsubayashi J, Yamada S, Takakuwa T. Branching morphogenesis of the urinary collecting system in the human embryonic metanephros. *PLoS One*. 2018;13(9):e0203623.

## ДОДАТКИ

### Додаток А

#### СПИСОК ПУБЛІКАЦІЙ, В ЯКИХ ОПУБЛІКОВАНІ ОСНОВНІ НАУКОВІ РЕЗУЛЬТАТИ ДИСЕРТАЦІЇ

1. Андрущак ЛА, Цигикало ОВ. Топографо-анатомічні особливості чашечко-мискової системи нирки в плодовому періоді онтогенезу людини. *Клінічна та експериментальна патологія*. 2020;19(3): 10-16
2. Цигикало ОВ, Олійник ІЮ, Андрущак ЛА, Галиш ІВ, Столяр ДБ. Morphogenesis features of the ureteropelvic junction in human fetuses and newborns. *Світ медицини та біології*. 2020;2(72):220-224.
3. Цигикало ОВ, Андрущак ЛА, Пентелейчук НІ, Семенюк ТО, Малик ЮЮ. Становлення топографії кровоносних судин верхніх сечових шляхів у плодовому періоді онтогенезу людини. *Буковинський медичний вісник*.2020;24(1):174-80.
4. Андрущак ЛА, Цигикало О.В. Індивідуальна анатомічна мінливість чашечко-мискової системи нирки та верхніх сечових шляхів у плодовому періоді онтогенезу людини. *Morphologia*.2020;14(3):15-21.
5. Цигикало ОВ, Андрущак ЛА, Владиченко КА, Галиш ІВ. Особливості джерел закладки та морфогенезу чашечко-мискової системи нирки у ранньому періоді пренатального онтогенезу людини. *Клінічна та експериментальна патологія*. 2022; 21(3(81)):26-32.

#### НАУКОВІ ПРАЦІ, ЯКІ ЗАСВІДЧУЮТЬ АПРОБАЦІЮ МАТЕРІАЛІВ ДИСЕРТАЦІЇ

1. Andrushchak LA, Tsyhykalo OV. Anatomical peculiarities of the upper urinary tract in the fetal period of human ontogenesis. Збірник тез доповідей VII конгресу наукового товариства анатомів, гістологів,

- ембріологів, топографоанатомів України. 2-4 жовтня 2019 р. Одеса: Бондаренко М.О., 2019;162-163.
2. Андрущак ЛА, Цигикало ОВ. Вади розвитку чашечко-мискової системи нирки людини. Матеріали науково-практичної конференції з міжнародною участю, приуроченої 75-річчю з дня заснування Вищого державного навчального закладу України "Буковинський державний медичний університет" «Актуальні проблеми морфології в теоретичній та практичній медицині» 24-25 жовтня 2019 року. Чернівці: БДМУ, 2020;26-30.
  3. Андрущак ЛА. Варіантна анатомія нирки в ранньому плодовому періоді онтогенезу людини. Матеріали VII Міжнародного медико-фармацевтичного конгресу студентів і молодих вчених ВІМСО, Чернівці: БДМУ, 2020;215.
  4. Andrushchak LA. Blood supply of the upper urinary tract in the fetal period of human ontogenesis. Матеріали 101-ї підсумкової конференції професорсько-викладацького персоналу ВДНЗ України "Буковинський державний медичний університет" 10, 12, 17 лютого 2020 року. Чернівці: БДМУ, 2020;35-36.
  5. Андрущак ЛА, Цигикало ОВ. Варіантна анатомія ниркової миски у плодів людини. Матеріали Всеукраїнської конференції з міжнародною участю «Медико-біологічні аспекти та мультидисциплінарна інтеграція в концепції здоров'я людини» (з дистанційним під'єднанням навчальних закладів вищої освіти України за допомогою відеоконференц-зв'язку). Тернопіль, 9–11 квітня 2020. Тернопіль: ТДМУ, 2020; 3.
  6. Андрущак ЛА, Цигикало ОВ, Горбачова ОО. Особливості морфогенезу нирки у ранньому періоді онтогенезу людини. Збірник тез доповідей Всеукраїнської науково-практичної конференції з міжнародною участю «Сучасні проблеми морфології людини» (м. Харків, 23–25 вересня 2020 р.). Харків: ХНМУ, 2020;97-99.

7. Tsyhykalo OV, Andrushchak LA. Topographic and anatomical peculiarities of the pyelocaliceal system of the kidney in the fetal period of human ontogenesis. Materials of the International Scientific Conference «Actual issues of morphology» dedicated to the 75th anniversary of the founding of Nicolae Testemitanu State University of Medicine and Pharmacy of the Republic of Moldova Chisinau, October 30-31, 2020;90-93.
8. Андрущак ЛА, Цигикало ОВ. Особливості морфогенезу нирок на початку плодового періоду онтогенезу людини. Матеріали науково-практичної конференції «Фундаментальні науки – практичній медицині: морфо-функціональні методи дослідження онтогенетичних перетворень, фізіологічних та метаболічних процесів, змодельованих патологічних станів, при захворюваннях внутрішніх органів (присвяченої 80-річчю з Дня народження професора Шутки Б.В.)». 30 вересня – 2 жовтня 2020 р., м. Івано-Франківськ. Івано-Франківськ: ІФНМУ, 2020;127-129.
9. Andrushchak LA, Tsyhykalo OV. Individual anatomic variability of the renal pyelocaliceal system and upper urinary tract in the fetal period of human ontogenesis. Матеріали четвертої Всеукраїнської науково-практичної конференції з міжнародною участю «Теорія та практика сучасної морфології». 4-6 листопада 2020 р., м. Дніпро. Дніпро, ДДМА, 2020;13-14.
10. Цигикало ОВ, Андрущак ЛА. Особливості джерел закладки та морфогенезу чашечко-мискової системи нирки у ранньому періоді пренатального онтогенезу людини. Матеріали п'ятої Всеукраїнської науково-практичної конференції з міжнародною участю «Теорія та практика сучасної морфології». 20-22 жовтня 2021 р., м. Дніпро: ДДМА. 2021; 149-151.
11. Andrushchak LA, Tsyhykalo OV. Peculiarities of the sources of rudiments and morphogenesis of the human pyelocaliceal system. Матеріали шостої Всеукраїнської науково-практичної конференції з міжнародною участю

«Теорія та практика сучасної морфології». 9-11 листопада 2022 р., м. Дніпро. Дніпро: ДДМА, 2022;19-21.

**НАУКОВІ ПРАЦІ, ЯКІ ДОДАТКОВО ВІДОБРАЖАЮТЬ НАУКОВІ  
РЕЗУЛЬТАТИ ДИСЕРТАЦІЇ**

1. Цигикало ОВ, Андрущак ЛА. Математична модель замикальних пристроїв перехідних сегментів деяких трубчастих органів людини. Матеріали ІІ науково-практичної інтернет-конференції "Розвиток природничих наук як основа новітніх досягнень у медицині" (22 червня 2022 р., м. Чернівці). Чернівці: БДМУ, 2022; 230-231.

## Додаток Б

### ВІДОМОСТІ ПРО АПРОБАЦІЮ РЕЗУЛЬТАТІВ ДИСЕРТАЦІЇ

Основні положення та результати роботи оприлюднені на:

- VII конгресі наукового товариства анатомів, гістологів, ембріологів, топографоанатомів України, 2-4 жовтня 2019 р., м. Одеса;
- Науково-практичній конференції з міжнародною участю, приуроченої 75-річчю з дня заснування Вищого державного навчального закладу України “Буковинський державний медичний університет” «Актуальні проблеми морфології в теоретичній та практичній медицині», 24-25 жовтня 2019 р., м. Чернівці;
- VII Міжнародному медико-фармацевтичному конгресу студентів і молодих вчених ВІМСО, м. Чернівці, 2020 р.;
- 101-й підсумковій науковій конференції професорсько-викладацького персоналу Вищого державного навчального закладу України «Буковинський державний медичний університет» 10, 12, 17 лютого 2020 р., м. Чернівці;
- Всеукраїнській конференції з міжнародною участю «Медико-біологічні аспекти та мультидисциплінарна інтеграція в концепції здоров'я людини» (з дистанційним під'єднанням навчальних закладів вищої освіти України за допомогою відеоконференц-зв'язку) 9–11 квітня 2020 р., м. Тернопіль;
- Всеукраїнській науково-практичній конференції з міжнародною участю «Сучасні проблеми морфології людини», 23–25 вересня 2020 р., м. Харків;
- International Scientific Conference «Actual issues of morphology» dedicated to the 75th anniversary of the founding of Nicolae Testemitanu State University of Medicine and Pharmacy of the Republic of Moldova, 30-31 October 2020, Chisinau, Republic of Moldova;



- Науково-практичній конференції «Фундаментальні науки – практичній медицині: морфо-функціональні методи дослідження онтогенетичних перетворень, фізіологічних та метаболічних процесів, змодельованих патологічних станів, при захворюваннях внутрішніх органів (присвяченої 80-річчю з дня народження професора Шутки Б.В.)», 30 вересня – 2 жовтня 2020 р., м. Івано-Франківськ;
- Четвертій Всеукраїнській науково-практичній конференції з міжнародною участю «Теорія та практика сучасної морфології», 4-6 листопада 2020 р., м. Дніпро;
- П'ятій Всеукраїнській науково-практичній конференції з міжнародною участю «Теорія та практика сучасної морфології», 20-22 жовтня 2021 р., м. Дніпро;
- Шостій Всеукраїнській науково-практичній конференції з міжнародною участю «Теорія та практика сучасної морфології», 9-11 листопада 2022 р., м. Дніпро;
- II науково-практичній інтернет-конференції «Розвиток природничих наук як основа новітніх досягнень у медицині», 22 червня 2022 р., м. Чернівці.

## Додаток В. Акти впровадження



«ЗАТВЕРДЖУЮ»

проректор з науково – педагогічної роботи  
Одеського національного  
медичного університету,  
д.мед.н., проф. \_\_\_\_\_

Шмакова І. П.

«12» серпня 2021 р.


### АКТ ВПРОВАДЖЕННЯ

1. **Пропозиція для впровадження:** Особливості морфогенезу мисково-сечовідного сегмента у плодів та новонароджених людини.
2. **Установа-розробник, автор:** Буковинський державний медичний університет, 58002, м. Чернівці, Театральна пл., 2, кафедра гістології, цитології та ембріології, асистент Андрушак Людмила Анатоліївна.
3. **Джерело інформації:** Цигикало ОВ, Олійник ІЮ, Андрушак ЛА, Галиш ІВ, Столяр ДБ. Особливості морфогенезу мисково-сечовідного сегмента у плодів та новонароджених людини. *Світ медицини та біології*. 2020; 16(2): 220-224. DOI 10.26724/2079-8334-2020-2-72-220-224
4. **Базова установа, яка проводить впровадження:** кафедра нормальної та патологічної клінічної анатомії Одеського національного медичного університету.
5. **Термін впровадження:** червень 2020 – січень 2021 року.
6. **Форма впровадження:** у матеріали лекцій та практичних занять з анатомії людини, а також у наукову роботу кафедри нормальної та патологічної клінічної анатомії
7. **Зауваження та пропозиції:** немає.

Затверджено на засіданні кафедри нормальної та патологічної клінічної анатомії Одеського національного медичного університету (протокол № 7 від 11 серпня 2021 р.)

Відповідальний за впровадження:  
завідувач кафедри нормальної  
та патологічної клінічної анатомії  
Одеського національного  
медичного університету,  
д. мед.н., професор

О.Л. Аппельханс

  
**ЗАТВЕРДЖУЮ**  
 Проректор з наукової роботи  
 Харківського національного  
 медичного університету  
 проф. В.В. М'ясоєдов  
 «24» лютого 2021 р.

### АКТ ПРО ВПРОВАДЖЕННЯ

1. Найменування пропозиції: Індивідуальна анатомічна мінливість чашечко – мискової системи нирки та верхніх сечових шляхів у плодовому періоді онтогенезу людини.
2. Ким і коли запропонований: асистент Андрушак Людмила Анатоліївна, кафедра гістології, цитології та ембріології, Буковинський державний медичний університет, 58002, м. Чернівці, Театральна пл., 2.
3. Джерела інформації: наукова робота у фаховому виданні України:
  - 3.1 Андрушак ЛА, Цигикало ОВ. Індивідуальна анатомічна мінливість чашечко – мискової системи нирки та верхніх сечових шляхів у плодовому періоді онтогенезу людини. *Morfologia*. 2020; 14(3): 15-21. DOI:<https://doi.org/10.26641/1997-9665.2020.3.15-21>
4. Де і коли впроваджено: кафедра анатомії людини Харківського національного медичного університету, завідувач кафедри д.мед.н., проф. Вовк О.Ю., листопад 2020р. – січень 2021р.
5. Результати застосування: впровадження у навчальний процес на кафедрі анатомії людини ХНМУ в лекційному курсі, при проведенні практичних занять зі студентами, а також у наукову – дослідну роботу кафедри.
6. Ефективність впровадження за критеріями, висловленими в джерелі інформації (п. 3): ефективність висока і пов'язана з тим, що дані проведеного дослідження доповнюють існуючу анатомічну характеристику нирки та верхніх сечових шляхів у плодів людини.
7. Зауваження, пропозиції – немає.

**Пропозиція для впровадження обговорена та затверджена на кафедральному засіданні №3 від «24» лютого 2021 р.**

**Відповідальний за впровадження**  
 Завідувач кафедри анатомії людини  
 Харківського національного  
 медичного університету,  
 д.мед.н., проф. Вовк О.Ю.

24.02.2021  
(дата)

  
(підпис)



«ЗАТВЕРДЖУЮ»

Проректор з наукової роботи  
Тернопільського національного  
медичного університету  
імені І.Я. Горбачевського  
проф. Кліщ І.М.  
“ 5 ” \_\_\_\_\_ 2021 р.



### АКТ ВПРОВАДЖЕННЯ

1. **Пропозиція для впровадження:** Індивідуальна анатомічна мінливість чашечко-мискової системи нирки та верхніх сечових шляхів у плодовому періоді онтогенезу людини
2. **Установа-розробник, автор:** Буковинський державний медичний університет, 58002, м. Чернівці, Театральна пл., 2, кафедра гістології, цитології та ембріології, асистент Андрущак Людмила Анатоліївна.
3. **Джерело інформації:** Андрущак Л.А., Цигикало О.В. Індивідуальна анатомічна мінливість чашечко-мискової системи нирки та верхніх сечових шляхів у плодовому періоді онтогенезу людини. *Morphologia*. 2020; 14(3): 15-21. DOI: <https://doi.org/10.26641/1997-9665.2020.3.15-21>.
4. **Базова установа, яка проводить впровадження:** кафедра анатомії людини Тернопільського національного медичного університету імені І.Я. Горбачевського.
5. **Термін впровадження:** листопад 2020 – січень 2021.
6. **Форма впровадження:** у матеріали лекцій та практичних занять з анатомії людини, а також у наукову роботу кафедри.
7. **Зауваження та пропозиції:** зауважень немає.

Затверджено на засіданні кафедри анатомії людини Тернопільського національного медичного університету імені І.Я. Горбачевського (протокол № 1 від 04.01. 2021 р.)

**Відповідальний за впровадження:**

Завідувач кафедри анатомії людини  
Тернопільського національного медичного  
університету імені І.Я. Горбачевського»,  
доктор медичних наук., професор

І.Є. Герасимюк

«ЗАТВЕРДЖУЮ»



Проректор з науково-педагогічної роботи  
Запорізького державного  
медичного університету,  
д-мед.н., професор В.А.Візір

25 січня 2021 р.

### АКТ ВПРОВАДЖЕННЯ

1. Пропозиція для впровадження: Індивідуальна анатомічна мінливість чашечко-мискової системи нирки та верхніх сечових шляхів у плодовому періоді онтогенезу людини.
2. Установа-розробник, автор: Буковинський державний медичний університет, 58002, м. Чернівці, Театральна пл., 2, кафедра гістології, цитології та ембріології, асистент Андрущак Людмила Анатоліївна.
3. Джерело інформації: Андрущак Л.А., Цигикало О.В. Індивідуальна анатомічна мінливість чашечко-мискової системи нирки та верхніх сечових шляхів у плодовому періоді онтогенезу людини. *Morphologia*. 2020; 14(3): 15-21. DOI: <https://doi.org/10.26641/1997-9665.2020.3.15-21>.
4. Базова установа, яка проводить впровадження: кафедра анатомії людини, оперативної хірургії та топографічної анатомії Запорізького державного медичного університету.
5. Термін впровадження: листопад 2020 – січень 2021.
6. Форма впровадження: у матеріали лекцій та практичних занять з анатомії людини, а також у наукову роботу кафедри анатомії людини, оперативної хірургії та топографічної анатомії.
7. Зауваження та пропозиції: немає.

Затверджено на засіданні кафедри анатомії людини, оперативної хірургії та топографічної анатомії Запорізького державного медичного університету МОЗ України (протокол № 1 від 25.01 2021 р.)

*Відповідальний за впровадження:*

Завідувач кафедри анатомії людини,  
оперативної хірургії та топографічної анатомії  
Запорізького державного медичного університету,  
доктор медичних наук, професор

О.А. Григор'єва



“ЗАТВЕРДЖУЮ”

Проректор  
з науково-педагогічної роботи  
Буковинського державного  
медичного університету  
доцент Геруш І.В.

“” 2021 р.

### АКТ ВПРОВАДЖЕННЯ

1. **Пропозиція для впровадження:** Особливості морфогенезу мисково-сечовідного сегмента у плодів та новонароджених людини.
2. **Установа-розробник, автор:** Буковинський державний медичний університет, 58002, м. Чернівці, Театральна пл., 2, кафедра гістології, цитології та ембріології, асистент Андрущак Людмила Анатоліївна.
3. **Джерело інформації:** Цигикало ОВ, Олійник ІЮ, Андрущак ЛА, Галиш ІВ, Столяр ДБ. Особливості морфогенезу мисково-сечовідного сегмента у плодів та новонароджених людини. *Світ медицини та біології*. 2020; 16(2): 220-224. DOI 10.26724/2079-8334-2020-2-72-220-224.
4. **Базова установа, яка проводить впровадження:** кафедра анатомії людини ім. М.Г. Туркевича Буковинський державний медичний університет.
5. **Форма впровадження:** у матеріали лекцій та практичних занять з анатомії людини, а також у наукову роботу кафедри.
6. **Термін впровадження:** вересень 2020 – лютий 2021.
7. **Зауваження та пропозиції:** зауважень немає.

Затверджено на засіданні кафедри анатомії людини імені М.Г. Туркевича Буковинського державного медичного університету (протокол № 53 від 10 лютого 2021 р.)

Завідувач кафедри анатомії людини  
імені М.Г. Туркевича Буковинського  
державного медичного університету,  
д.мед.н., професор



В.В. Кривецький



«ЗАТВЕРДЖУЮ»

Перший проректор

з науково-педагогічної

роботи Львівського національного

медичного університету

імені Данила Галицького

член-кор. НАМН України

д.мед.н., професор

М.Р. Гжегоцький

“ 03 ” “ 02 ” 2021 р.



### АКТ ВПРОВАДЖЕННЯ

1. **Пропозиція для впровадження:** Топографо-анатомічні особливості чашечко-мискової системи нирки в плодовому періоді онтогенезу людини.
2. **Установа-розробник, автор:** Буковинський державний медичний університет, 58002, м.Чернівці, Театральна пл., 2, кафедра гістології, цитології та ембріології, асистент Андрущак Людмила Анатоліївна.
3. **Джерело інформації:** Андрущак ЛА, Цигикало ОВ. Топографо-анатомічні особливості чашечко-мискової системи нирки в плодовому періоді онтогенезу людини. *Клінічна та експериментальна патологія*. 2020;19(3): 10-16.
4. **Базова установа, яка проводить впровадження:** кафедра оперативної хірургії з топографічною анатомією Львівського національного медичного університету імені Данила Галицького.
5. **Термін впровадження:** листопад 2020 – січень 2021.
6. **Форма впровадження:** у наукову роботу кафедри, а також у матеріали лекцій та практичних занять.
7. **Зауваження та пропозиції:** зауважень немає.

Затверджено на засіданні кафедри оперативної хірургії з топографічною анатомією Львівського національного медичного університету імені Данила Галицького (протокол № 7 від 17 грудня 2020 р.)

**Відповідальна за впровадження:**

Завідувач кафедри оперативної хірургії  
з топографічною анатомією Львівського  
національного медичного університету  
імені Данила Галицького,  
д.мед.н., професор

З.З. Масна

«ЗАТВЕРДЖУЮ»

Директор Навчально-наукового центру  
«Інститут біології та медицини»

Київського національного університету  
імені Тараса Шевченка

професор  Н.І. Остапченко

“ 26 ”  2021 р.

### АКТ ВПРОВАДЖЕННЯ

1. **Пропозиція для впровадження:** Топографо-анатомічні особливості чашечко-мискової системи нирки в плодовому періоді онтогенезу людини.
2. **Установа-розробник, автор:** Буковинський державний медичний університет, 58002, м. Чернівці, Театральна пл., 2, кафедра гістології, цитології та ембріології, асистент Андрущак Людмила Анатоліївна.
3. **Джерело інформації:** Андрущак ЛА, Цигикало ОВ. Топографо-анатомічні особливості чашечко-мискової системи нирки в плодовому періоді онтогенезу людини. *Клінічна та експериментальна патологія*. 2020;19(3): 10-16.
4. **Базова установа, яка проводить впровадження:** кафедри анатомії та патологічної фізіології Навчально-наукового центру «Інститут біології та медицини» Київського національного університету імені Тараса Шевченка
5. **Термін впровадження:** жовтень 2020 – січень 2021 року.
6. **Форма впровадження:** у матеріали лекцій та практичних занять з анатомії людини, а також у наукову роботу кафедри анатомії та патологічної фізіології.
7. **Зауваження та пропозиції:** немає.

Затверджено на засіданні кафедри анатомії та патологічної фізіології Навчально-наукового центру «Інститут біології та медицини» Київського національного університету імені Тараса Шевченка (протокол № 2 від 25.01.2021 р.)

#### Відповідальний за впровадження:

Завідувач кафедри анатомії та патологічної фізіології  
Навчально-наукового центру «Інститут біології та медицини»  
Київського національного університету імені Тараса Шевченка  
доктор медичних наук, професор

О.І. Ковальчук





**«ЗАТВЕРДЖУЮ»**

Перший проректор з науково-педагогічної  
роботи Львівського національного медичного  
університету імені Данила Галицького  
член-кор. НАМН України, д.мед.н., професор



*М.Р. Гжегоцький*  
"26" 01 2021 р.

**АКТ ВПРОВАДЖЕННЯ**

1. **Пропозиція для впровадження:** Топографо-анатомічні особливості чашечко-мискової системи нирки в плодовому періоді онтогенезу людини.
2. **Установа-розробник, автор:** Буковинський державний медичний університет, 58002, м. Чернівці, Театральна пл., 2, кафедра гістології, цитології та ембріології, асистент Андрушак Людмила Анатоліївна.
3. **Джерело інформації:** Андрушак ЛА, Цигикало ОВ. Топографо-анатомічні особливості чашечко-мискової системи нирки в плодовому періоді онтогенезу людини. *Клінічна та експериментальна патологія*. 2020;19(3): 10-16.
4. **Базова установа, яка проводить впровадження:** кафедра нормальної анатомії Львівського національного медичного університету імені Данила Галицького.
5. **Термін впровадження:** листопад 2020 – січень 2020.
6. **Форма впровадження:** у матеріали лекцій та практичних занять з анатомії людини, а також у наукову роботу кафедри.
7. **Зауваження та пропозиції:** зауважень немає.

Затверджено на засіданні кафедри нормальної анатомії Львівського національного медичного університету імені Данила Галицького  
(протокол № 6 від 15.01. 2021 р.)

**Відповідальний за впровадження:**

Завідувач кафедри нормальної анатомії  
Львівського національного медичного університету  
імені Данила Галицького,  
доктор медичних наук, професор

Л.Р. Матешук-Вацеба

**«ЗАТВЕРДЖУЮ»**

Перша проректорка

Івано-Франківського національного  
медичного університету

проф. Ерстенюк Г.М.

“25” січня 2021 р.



### **АКТ ВПРОВАДЖЕННЯ**

- 1. Пропозиція для впровадження:** Особливості морфогенезу мисково-сечовідного сегмента у плодів та новонароджених людини.
- 2. Установа-розробник, автор:** Буковинський державний медичний університет, 58002, м. Чернівці, Театральна пл., 2, кафедра гістології, цитології та ембріології, асистент Андрущак Людмила Анатоліївна.
- 3. Джерело інформації:** Цигикало ОВ, Олійник ІЮ, Андрущак ЛА, Галиш ІВ, Столяр ДБ. Особливості морфогенезу мисково-сечовідного сегмента у плодів та новонароджених людини. *Світ медицини та біології*. 2020; 16(2): 220-224. DOI 10.26724/2079-8334-2020-2-72-220-224.
- 4. Базова установа, яка проводить впровадження:** кафедра анатомії людини Івано-Франківського національного медичного університету.
- 5. Термін впровадження:** вересень 2020 – січень 2021.
- 6. Форма впровадження:** у матеріали лекцій та практичних занять з анатомії людини, а також у наукову роботу кафедри.
- 7. Зауваження та пропозиції:** зауважень немає.

Затверджено на засіданні кафедри анатомії людини Івано-Франківського національного медичного університету (протокол № 1 від 25.01. 2021 р.)

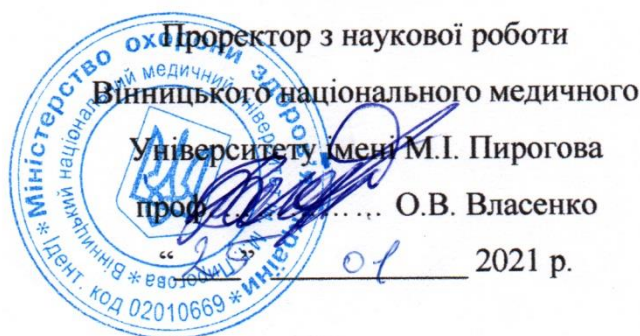#### ***Відповідальна за впровадження:***

Завідувачка кафедри анатомії людини  
Івано-Франківського національного  
медичного університету,  
д. мед. н., професор

О.Г. Попадинець



«ЗАТВЕРДЖУЮ»



Проректор з наукової роботи  
Вінницького національного медичного  
університету імені М.І. Пирогова  
проф. .... О.В. Власенко

01 2021 р.

### АКТ ВПРОВАДЖЕННЯ

1. **Пропозиція для впровадження:** Топографо-анатомічні особливості чашечко-мискової системи нирки в плодовому періоді онтогенезу людини.
2. **Установа-розробник, автор:** Буковинський державний медичний університет, 58002, м. Чернівці, Театральна пл., 2, кафедра гістології, цитології та ембріології, асистент Андрущак Людмила Анатоліївна.
3. **Джерело інформації:** Андрущак ЛА, Цигикало ОВ. Топографо-анатомічні особливості чашечко-мискової системи нирки в плодовому періоді онтогенезу людини. *Клінічна та експериментальна патологія*. 2020;19(3): 10-16.
4. **Базова установа, яка проводить впровадження:** кафедра оперативної хірургії та клінічної анатомії Вінницького національного медичного університету імені М.І. Пирогова МОЗ України.
5. **Термін впровадження:** жовтень 2020 – січень 2021 року.
6. **Форма впровадження:** у матеріали лекцій та практичних занять з клінічної анатомії, а також у наукову роботу кафедри оперативної хірургії та клінічної анатомії.
7. **Зауваження та пропозиції:** немає.

Затверджено на засіданні кафедри оперативної хірургії та клінічної анатомії Вінницького національного медичного університету імені М.І. Пирогова МОЗ України (протокол № 1 від 21 01 2021 р.)

#### Відповідальний за впровадження:

Завідувач кафедри оперативної хірургії та клінічної анатомії  
Вінницького національного медичного університету  
імені М.І. Пирогова МОЗ України,  
доктор медичних наук, професор

Півторак В.І.

“ЗАТВЕРДЖУЮ”  
 Проректор  
 з науково-педагогічної роботи  
 Буковинського державного  
 медичного університету  
 доцент  Теруш І.В.  
 “” 2021 р.

### АКТ ВПРОВАДЖЕННЯ

1. **Пропозиція для впровадження:** Становлення топографії кровоносних судин верхніх сечових шляхів у плодовому періоді онтогенезу людини.
2. **Установа-розробник, автор:** Буковинський державний медичний університет, 58002, м. Чернівці, Театральна пл., 2, кафедра гістології, цитології та ембріології, асистент Андрущак Людмила Анатоліївна.
3. **Джерело інформації:** Цигикало О.В., Андрущак Л.А., Пентелейчук Н.П., Семенюк Т.О., Малик Ю.Ю. Становлення топографії кровоносних судин верхніх сечових шляхів у плодовому періоді онтогенезу людини. *Буковинський медичний вісник*. 2020; 24(1): 174-180.
4. **Базова установа, яка проводить впровадження:** кафедра анатомії, клінічної анатомії та оперативної хірургії Вищого державного навчального закладу України «Буковинський державний медичний університет».
5. **Форма впровадження:** у матеріали лекцій та практичних занять з анатомії людини, а також у наукову роботу кафедри.
6. **Термін впровадження:** березень 2020 – січень 2021 року.
7. **Зауваження та пропозиції:** немає.

Затверджено на засіданні кафедри анатомії, клінічної анатомії та оперативної хірургії (протокол № 13 від 22.02 2021 р.)

Завідувач кафедри анатомії, клінічної  
 анатомії та оперативної хірургії  
 Буковинського державного  
 медичного університету  
 д.мед.н., професор



Слободян О.М.