

МІНІСТЕРСТВО ОХОРОНИ ЗДОРОВ'Я УКРАЇНИ
БУКОВИНСЬКИЙ ДЕРЖАВНИЙ МЕДИЧНИЙ УНІВЕРСИТЕТ
МІНІСТЕРСТВО ОХОРОНИ ЗДОРОВ'Я УКРАЇНИ
БУКОВИНСЬКИЙ ДЕРЖАВНИЙ МЕДИЧНИЙ УНІВЕРСИТЕТ

Кваліфікаційна наукова праця
на правах рукопису

КИШКАН ПАВЛО ЯРОСЛАВОВИЧ

УДК 340.6:616-001-073.524


ДИСЕРТАЦІЯ

**СУДОВО-МЕДИЧНА ДІАГНОСТИКА ВИДУ ТРАВМУЮЧОГО
ПРЕДМЕТА ШЛЯХОМ ТРИВИМІРНОЇ ПРОСТОРОВОЇ
РЕКОНСТРУКЦІЇ ТІЛЕСНИХ УШКОДЖЕНЬ**

222 Медицина; 22 Охорона здоров'я
14.01.25 – судова медицина

Подається на здобуття наукового ступеня доктора філософії

Дисертація містить результати власних досліджень. Використання ідей,
результатів і текстів інших авторів мають посилання на відповідне джерело


П.Я. Кишкан

Науковий керівник:
Савка Іван Григорович,
доктор медичних наук,
професор

Чернівці – 2023

АНОТАЦІЯ

Кишкан П.Я. «Судово-медична діагностика виду травмуючого предмета шляхом тривимірної просторової реконструкції тілесних ушкоджень». – Кваліфікаційна наукова праця на правах рукопису.

Дисертація на здобуття наукового ступеня доктора філософії за спеціальністю 222 «Медицина» (22 – Охорона здоров'я). – Буковинський державний медичний університет МОЗ України, Чернівці, 2023. – Буковинський державний медичний університет МОЗ України, Чернівці, 2023.

Дисертаційна робота направлена на дослідження лінійних розмірів, морфологічних особливостей ранових каналів, утворених колючо-ріжучими засобами (КРЗ) та ретроспективну діагностику зняття травми за морфологічними особливостями тілесних ушкоджень за допомогою графічного редактора «3DsMax» із розробкою алгоритмів використання методів тривимірної просторової реконструкції (ТПР) у практичній діяльності судово-медичних експертів, що дозволить вивести візуалізацію й об'єктивність проведених експертиз у випадках колото-різаних ушкоджень (КРУ) на новий рівень, який відповідатиме вимогам сучасного цифрового світу.

Метою дослідження було підвищення ефективності судово-медичної ідентифікації виду колючо-ріжучого травмуючого предмета шляхом ТПР окремих морфологічних елементів тілесних ушкоджень.

Дослідження виконані з дотриманням принципів Гельсінської декларації, прийнятої Генеральною асамблеєю Всесвітньої медичної асоціації (1964-2011 рр.), Конвенції Ради Європи про права людини та біомедицину (1997 р.), відповідних положень ВООЗ, Міжнародної ради медичних наукових товариств, Міжнародного кодексу медичної етики (1983 р.) та чинних законів України.

Матеріал представлений експериментальними рановими каналами, які були утворені відомими КРЗ та практичними випадками КРУ паренхіматозних органів. У ході проведення експериментальної частини дослідження було утворено 60 колото-різаних каналів, які були поділені на групи по 15 експериментів. Для їх нанесення використовували КРЗ – ножі, а саме: ніж № 1 – КРЗ з одnobічною заточкою леза, довжиною клинка 9,42 см, шириною основи клинка 1,89 см, товщиною обушка 0,1 см, товщиною в середній частині леза 0,1 см. Ніж № 2 – КРЗ з одnobічною заточкою леза, довжиною клинка 9,6 см, шириною основи клинка 2,6 см, товщиною обушка 0,24 см, товщиною в середній частині леза 0,24 см. Ніж № 3 – КРЗ з одnobічною заточкою леза, довжиною клинка 9,53 см, шириною основи клинка 2,7 см, товщиною обушка 0,42 см, товщиною в середній частині леза 0,22 см. Ніж № 4 – КРЗ із двобічною заточкою леза, довжиною клинка 6,16 см, шириною основи клинка 2,6 см, товщиною в середній частині леза 0,3 см. Дані ножі були використані для нанесення експериментальних пошкоджень відповідно до морфологічних особливостей КРУ, які диференціює класична наукова література.

У ході експериментальної частини дисертаційної роботи досліджували такі показники ранових каналів як: глибина, довжина, ширина, відстань між кутами з боку обушка, товщина ранового каналу в середній його частині. Також проводили ретроспективну ідентифікацію КРЗ у просторі редактора «3DsMax» за допомогою 3D моделей ранового каналу та КРЗ. Лінійні розміри отримували спершу за допомогою класичних методів вимірювання, а потім за допомогою графічного інтерфейсу «3DsMax», що дозволило визначати розміри з високою точністю.

Під час статистичного аналізу лінійних розмірів ранових каналів, утворених експериментальним ножем № 1, встановили: глибина ранового каналу $9,42 \pm 0,0005$ см; довжина вхідного отвору $1,89 \pm 0,0007$ см; ширина вхідного отвору в середній його частині $0,101 \pm 0,0003$ см; відстань між кутами з боку обушка $0,1022 \pm 0,0002$ см. Порівнюючи дані розміри з вихідними розмірами ножа № 1 показник абсолютного відносного відхилення глибини

ранового каналу склав 0,02 %, абсолютне відносне відхилення довжини вхідного отвору 0,28 %, абсолютне відносне відхилення ширини вхідного отвору 1,47 %, абсолютне відносне відхилення відстані між кутами з боку обушка склало 2,20 %.

При опрацюванні серії експериментів, утворених експериментальним ножем № 2, встановлено: глибина ранового каналу $9,553 \pm 0,0007$ см; довжина вхідного отвору $2,591 \pm 0,0020$ см; ширина вхідного отвору в середній його частині $0,239 \pm 0,0003$ см; відстань між кутами з боку обушка $0,235 \pm 0,0003$ см. Аналізуючи отримані дані видно, що показник абсолютного відносного відхилення глибини ранового каналу склав 0,49 %, абсолютне відносне відхилення довжини вхідного отвору 0,34 %, абсолютне відносне відхилення ширини вхідного отвору 0,56 %, абсолютне відносне відхилення відстані між кутами з боку обушка склало 2,08 %.

Опрацьовуючи наступну серію експериментів, нанесених ножем № 3, отримали такі дані: глибина ранового каналу $9,533 \pm 0,001$ см; довжина вхідного отвору $2,706 \pm 0,0003$ см; ширина вхідного отвору в середній його частині $0,223 \pm 0,001$ см; відстань між кутами з боку обушка $0,422 \pm 0,0003$ см. Зіставлення отриманих даних засвідчило, що показник абсолютного відносного відхилення глибини ранового каналу склав 0,03 %, абсолютне відносне відхилення довжини вхідного отвору 0,23 %, абсолютне відносне відхилення ширини вхідного отвору 1,48 %, абсолютне відносне відхилення відстані між кутами з боку обушка склало 0,52 %.

Показники експериментальної серії № 4 відрізняються від попередніх серій відсутністю показника відстані між кутами з боку обушка, і мають наступні значення: глибина ранового каналу $6,159 \pm 0,001$ см; довжина вхідного отвору $2,601 \pm 0,001$ см; ширина вхідного отвору в середній його частині $0,297 \pm 0,004$ см. При аналізі отриманих даних показник абсолютного відносного відхилення глибини ранового каналу склав 0,04 %, абсолютне відносне відхилення довжини вхідного отвору 0,08 %, абсолютне відносне відхилення ширини вхідного отвору 1,0 %.

Виходячи з отриманих у експериментальній частині дисертаційної роботи даних, які свідчать про високу чутливість графічного редактора «3DsMax» до морфологічних особливостей КРУ, методику було застосовано під час проведення судово-медичної експертизи (СМЕ) гострої травми серця та нирки.

Нами було опрацьовано 37 КРУ за результатами СМЕ, виконаних у комунальній медичній установі «Чернівецьке обласне бюро судово-медичної експертизи» (КМУ ЧОБСМЕ). Це були випадки з наявними КРУ, а також паренхіматозні органи, вилучені у живих осіб у ході надання їм хірургічної допомоги і передані для проведення судово-гістологічної та медико-криміналістичної експертиз.

При аналізі експертних випадків із практики встановили, що серед постраждалих від КРУ у 69 % випадків були чоловіки, і в 31 % – особи жіночої статі. За кількістю тілесних ушкоджень переважало одне КРУ, що склало 69 %, по два КРУ було в 15 % випадків, решту – 16 % склали множинні КРУ. Найбільш часто КРУ були нанесені у проекції грудної клітки спереду та ззаду – майже у 26 % випадків і значно рідше КРУ були локалізовані в ділянці черевної стінки, верхніх або нижніх кінцівках – по 6,6 %.

Після створення 3D моделей, наданих для проведення експертизи об'єктів (права нирка з наявним КРУ та ймовірні колючо-ріжучі знаряддя травми в кількості 3-х: № 1, № 2 і № 3), подальшого отримання лінійних розмірів та їх зіставлення у просторі графічного редактора «3ds Max» зроблено обґрунтований висновок, що найбільш вірогідне зіставлення відбулося з ножем № 1, який і є знаряддям травми.

Також у випадках експертних досліджень інших паренхіматозних органів проводили ретроспективну діагностику особливостей колючо-ріжучого знаряддя травми, наданого слідчими органами, за 3D моделлю ранового каналу, утвореного в передній та задній стінках лівого шлуночка серця. Розроблені й використані нами 3D технології дали змогу отримати такі результати: довжина вхідного отвору ранового каналу склала 1,590 см, ширина

вхідного отвору становила 0,392 см. Під час зіставлення 3D моделей КРЗ та 3D моделі фрагмента ранового каналу встановлена їх повна відповідність, особливе діагностичне значення відіграє ділянка ушкодження, утворена червцем КРЗ, так як вона є найбільш типоспецифічною.

При дослідженні наступної серії експертних випадків здійснювали тривимірне просторове моделювання (ТПМ) фрагмента КРЗ за морфологічними особливостями ушкодження серцевого м'язу. Оскільки, знаряддя травми на місці скоєння злочину слідчими органами не було виявлено, нами проведено ТПМ фрагмента КРЗ за наявними морфологічними особливостями тілесних ушкоджень. Встановили, що застосований травмуючий КРЗ на рівні занурення володів наступними параметрами: товщина обушка не більше, як 0,2 см; довжина клинка в місці проходження через зовнішню поверхню передньої стінки лівого шлуночка склала 1,242 см; довжина клинка в місці проходження через внутрішню поверхню задньої стінки лівого шлуночка дорівнює 1,194 см.

Проведені нами дослідження експертних випадків із практики СМЕ висвітлюють можливість використання графічного редактора «3DsMax» для моделювання фрагмента КРЗ за наявними морфологічними особливостями тілесного ушкодження та формулювання висновку про параметри КРЗ.

Наукова новизна одержаних результатів. Вперше досліджено тілесні ушкодження та ідентифікуючі параметри ГТП шляхом фотограмметрії з подальшим 3D моделюванням експериментальних колото-різаних пошкоджень та практичних випадків КРУ.

Продемонстровано новаторський підхід щодо використання можливостей графічного редактора «3DsMax» при роботі з 3D моделями, створеними на основі фотограмметрії, що дозволило вивести лінійні вимірювання на новий рівень точності.

Вперше стало можливим проведення ретроспективної діагностики знарядь травми в необмежені терміни за часовими проміжками згідно з новим алгоритмом.

Вперше продемонстровано високу інформативність методів тривимірної ідентифікації травмуючого КРЗ з однією заточкою леза з різними параметрами шляхом ТПР фрагментів ранового каналу та досліджено можливості методу ТПМ для визначення ідентифікуючих параметрів КРЗ з двома заточками леза.

Практичне значення одержаних результатів, впровадження їх у практику. Проведене комплексне дослідження доводить доцільність використання методу ТПМ для моделювання гострого травмуючого предмета (ГТП) на основі моделі ранового каналу, спричиненого КРЗ. Розроблено методику використання фотограмметрії з подальшим створенням 3D моделей ранових каналів, утворених КРЗ у процесі проведення відповідних СМЕ. Впроваджено методику створення 3D моделей КРЗ із подальшим дослідженням їх морфологічних особливостей у графічному інтерфейсі «3DsMax». Побудовано алгоритм проведення ретроспективної діагностики гострого знаряддя травми.

Практичну цінність і значення вказаних методик підтверджено успішним їх впровадженням у низці обласних бюро СМЕ України: відділення СМЕ трупів Івано-Франківського обласного бюро СМЕ, відділу СМЕ трупів КМУ ЧОБСМЕ; в освітній процес ряду закладів вищої освіти України: кафедри патологічної анатомії з секційним курсом та судовою медициною Тернопільського національного медичного університету імені І.Я. Горбачевського, кафедри судової медицини та медичного правознавства Буковинського державного медичного університету (БДМУ).

Ключові слова: судово-медична експертиза, судово-медична діагностика, судова медицина, колото-різані ушкодження, колото-різана рана, рановий канал, 3D реконструкція, тривимірне просторове моделювання, гострий травмуючий предмет, колоче-ріжуче знаряддя травми, ретроспективна ідентифікація, нирки, серце.

ANNOTATION

Kyshkan P. Ya. **Forensic Diagnostics of a Traumatic Object Type by Means of Three-dimensional Spatial Reconstruction of Body Injuries.** – Qualification scientific work as a manuscript.

The thesis to obtain the academic degree of the Doctor of Philosophy (PhD) on specialty 222 «Medicine» (22 – Public Health). – Bukovinian State Medical University, the Ministry of Health of Ukraine, Chernivtsi, 2023. – Bukovinian State Medical University, the Ministry of Health of Ukraine, Chernivtsi, 2023.

The thesis deals with the study of linear sizes, morphological features of the wound canals formed by piercing-cutting objects (PCO) and retrospective diagnostics of the tool causing the wound according to morphological features of the body injuries by means of the graphic editor «3DsMax» and development of the algorithms to apply the methods of the three-dimensional spatial reconstruction (TSR) in the practical work of forensic experts, which will enable to present visualization and objectiveness of the expertise in case of piercing-cutting injuries (PCI) on a new level corresponding to the requirements of the up-to-date digital world.

Objective of the study was to increase efficacy of forensic identification of the type of a piercing-cutting traumatizing objects by means of TSR of separate morphological elements of body injuries.

The research was carried out keeping to the principles of the Declaration of Helsinki developed by the World Medical Association (1964-2011), the Convention on the Human Rights and Biomedicine (1997), appropriate regulations of the WHO, the Council for International Organizations of Medical Sciences (CIOOMS), the International Code of Medical Ethics (1983) and current legislation of Ukraine.

The material is presented in the form of experimental wound canals formed by the known PCO and practical cases of PCI of the parenchymal organs. 60 piercing-cutting canals were made in the course of the experimental part of the study.

They were divided into the groups 15 experiments each. To make the wounds knives were used as PCO, including the knife № 1 – PCO with unilateral sharpening of the blade, the length of 9,42 cm, the width of the base 1,89 cm, backing thickness of 0,1 cm, thickness in the middle of the blade 0,1 cm. The knife № 2 – PCO with unilateral sharpening of the blade, the length of 9,6 cm, the width of the base 2,6 cm, backing thickness of 0,24 cm, thickness in the middle of the blade 0,24 cm. The knife № 3 – PCO with unilateral sharpening of the blade, the length of 9,53 cm, the width of the base 2,7 cm, backing thickness 0,42 cm, thickness in the middle of the blade 0,22 cm. The knife № 4 – PCO with bilateral sharpening of the blade, the length of 6,16 cm, the width of the base 2,6 cm, thickness in the middle of the blade 0,3 cm. The knives were used to make experimental injuries according to morphological features of PCI differentiated by the classical scientific literature.

The experimental part of the research investigated the following parameters of the wound canals: depth, length, width, distance between the angles from the backing side, thickness of the wound canal in its middle part. Retrospective identification of PCO was made by means of the graphic editor «3DsMax» and three-dimensional models of the wound canal and PCO. First the linear sizes were obtained by means of classical methods of measuring, and then by means of the graphic interface «3DsMax». It allowed a high accuracy in determining the sizes.

Statistical analysis of the linear sizes of the wound canals made with the experimental knife №1 found the following: the depth of the wound canal was $9,42 \pm 0,0005$ cm; the length of the inlet hole was $1,89 \pm 0,0007$ cm; the width of the inlet hole in its middle part was $0,101 \pm 0,0003$ cm; the distance between the angles from the backing side was $0,1022 \pm 0,0002$ cm. Comparing these parameters with the initial sizes of the knife № 1, the index of absolute relative deviation of the wound canal depth was 0,02 %, absolute relative deviation of the length of the inlet hole was 0,28 %, absolute relative deviation of the width of the inlet hole was 1,47 %, absolute relative deviation of the angles from the backing side was 2,20 %.

Analysis of the series of the experiments made with the experimental knife № 2 found the following: the depth of the wound canal was $9,553 \pm 0,0007$ cm; the

length of the inlet hole was $2,591 \pm 0,0020$ cm; the width of the inlet hole in its middle part was $0,239 \pm 0,0003$ cm; the distance between the angles from the backing side was $0,235 \pm 0,0003$ cm. The data obtained are indicative of the index of absolute relative deviation of the wound canal depth 0,49 %, absolute relative deviation of the length of the inlet hole 0,34 %, absolute relative deviation of the width of the inlet hole 0,56 %, absolute relative deviation of the angles from the backing side 2,08 %.

Analysis of the next series of the experiments made with the knife № 3 demonstrated the following: the depth of the wound canal was $9,533 \pm 0,001$ cm; the length of the inlet hole was $2,706 \pm 0,0003$ cm; the width of the inlet hole in its middle part was $0,223 \pm 0,001$ cm; the distance between the angles from the backing side was $0,422 \pm 0,0003$ cm. Comparison of the data obtained evidenced that the index of absolute relative deviation of the wound canal depth was 0,03 %, absolute relative deviation of the length of the inlet hole was 0,23 %, absolute relative deviation of the width of the inlet hole was 1,48 %, absolute relative deviation of the angles from the backing side was 0,52 %.

The parameters of the experimental series № 4 differed from the previous ones by the absence of the distance between the angles of the backing side. They are of the following sizes: the wound canal depth was $6,159 \pm 0,001$ cm; the length of the inlet hole was $2,601 \pm 0,001$ cm; the width of the inlet hole in its middle part was $0,297 \pm 0,004$ cm. Analysis of the data obtained showed the following: the index of absolute relative deviation of the wound canal depth was 0,04 %, absolute relative deviation of the length of the inlet hole was 0,08 %, absolute relative deviation of the width of the inlet hole was 1,0 %.

The data obtained in the experimental part of the research are indicative of a high sensitivity of the graphic editor «3DsMax» to morphological features of PCI. The method was applied during forensic expertise of an acute injury of the heart and kidney.

We have analyzed 37 PCI by the results of forensic expertise performed at the municipal medical institution «Chernivtsi Regional Bureau of Forensic Medical

Expertise». These were cases with PCI and parenchymal organs removed from the living individuals during surgical aid delivered to them. The organs were submitted for forensic-histological and medical-criminal expertise.

Analysis of the cases from practical expertise found that the victims with PCI included 69 % males and 31 % females. According to the number of body injuries, one PCI was the most common – 69 %, two PCI were found in 15 % of cases, the rest – 16 % were multiple injuries. The majority of PCI were anterior and posterior made in the projection of the chest – practically 26 % cases, and less PCI were localized in the area of the abdominal wall, upper or lower limbs – 6,6 % each.

Development of 3D models of the objects given for the expertise (the right kidney with PCI and probable three piercing-cutting objects № 1, № 2 and № 3), further obtaining linear sizes and their comparison in the space of the graphic editor «3ds Max» enabled to draw a substantiated conclusion that the most reliable correspondence was detected with the knife № 1, which was a tool of injury.

In cases of expert investigations of other parenchymal organs, retrospective diagnostics was made concerning the features of a piercing-cutting object of the wound submitted by the investigative bodies according to 3D model of the wound canal formed in the anterior and posterior walls of the left heart ventricle. Our developed and applied 3D technologies enabled to obtain the following results: the length of the inlet hole of the wound canal was 1,590 cm, the width of the inlet hole was 0,392 cm. A complete correspondence was detected during comparison of 3D models of PCO and 3D model of the wound canal. The area of injury made by the belly of the PCO was of a special diagnostic value since it was the most typically specific.

In the investigation of the next series of the expert cases, three-dimensional spatial modelling of PCO fragment was made by the morphological features of the cardiac muscle injury. Since the investigative bodies did not find a tool of injury in the crime scene, we made three-dimensional spatial modelling of PCO fragment according to the available morphological features of the body injuries. The traumatizing PCO at the immersion level was found to possess the following

parameters: backing thickness no more than 0,2 cm; the length of the blade in the point of immersion through the external surface of the anterior wall of the left ventricle was 1,242 cm; the length of the blade in the point of immersion through the internal surface of the posterior wall of the left ventricle was 1,194 cm.

Investigation of the expert cases from the practical work of forensic medicine expertise prove the possibility to use the graphic editor «3DsMax» for modelling of PCO fragment according to the available morphological features of a body injury and drawing a conclusion on the parameters of PCO.

Scientific novelty of the results obtained. For the first time body injuries and identifying parameters of traumatizing objects are investigated by means of photogrammetry followed by 3D modelling of the experimental piercing-cutting injuries and practical cases of PCI.

An innovative approach is demonstrated concerning the possibilities of use of the graphic editor «3DsMax» in the work with 3D models, designed on the base of photogrammetry, which allowed linear measurements be on a new level of accuracy.

For the first time retrospective diagnostics of the tools of injury became possible within the unrestricted terms by the periods of time and new algorithm.

For the first time high informative value of the three-dimensional identification methods of a traumatizing PCO with unilateral sharpening of the blade with different parameters was demonstrated by means of the three-dimensional spatial reconstruction of the wound canal fragments. The possibilities of the three-dimensional spatial modelling are investigated in order to detect identifying parameters of PCO with bilateral sharpening of the blade.

Practical value of the results obtained, their introduction into practical work. Our comprehensive research confirms reasonability to apply three-dimensional spatial modelling for identification of a sharp traumatizing object based on the model of the wound canal caused by PCO. The method to apply photogrammetry followed by the development of 3D models of the wound canals caused by PCO is suggested in the process of appropriate forensic expertise. The method of development of 3D models of PCO followed by investigation of their morphological features in the

graphic interface «3DsMax» is introduced. The algorithm to make retrospective diagnostics of a sharp tool of injury is constructed.

Practical value and importance of the above methods are evidenced by their successful implementation in a number of regional forensic expertise bureau of Ukraine: Department of Forensic Expertise of Ivano-Frankivsk Regional Forensic Expertise Bureau, Department of Forensic Expertise of Chernivtsi Regional Bureau of Forensic Medical Expertise. The results of the research are introduced into the educational process of a number of higher educational establishments of Ukraine: Department of Forensic Medicine and Medical Law of O.O. Bogomolets National Medical University, Department of Anatomical Pathology with Autopsy and Forensic Medicine of I.Ya. Horbachevskiy Ternopil National Medical University, Department of Forensic Medicine and Medical Law of Bukovinian State Medical University.

Key words: forensic expertise, forensic diagnostics, forensic medicine, piercing-cutting wound, wound canal, 3D reconstruction, three-dimensional spatial modelling, sharp traumatizing object, piercing-cutting object of injury, retrospective identification, kidneys, heart.

НАУКОВІ ПРАЦІ, В ЯКИХ ОПУБЛІКОВАНІ ОСНОВНІ НАУКОВІ РЕЗУЛЬТАТИ ДИСЕРТАЦІЇ

1. Kyshkan P, Savka I. Practical value of 3D modeling method of experimental wound channel during forensic examination of stab wound. *Medical Science*. 2021;25(110):907–16. *(Здобувач провів експериментальні дослідження, проаналізував результати, підготував матеріали до друку).*

2. Kyshkan P, Savka I. Three-dimensional identification of knife with a thickened tenon edge in solving the issues of modern forensic practice. *Medical Science*. 2022;26(119):ms19e1944. doi: [10.54905/diss/v26i119/ms19e1944](https://doi.org/10.54905/diss/v26i119/ms19e1944) *(Здобувач брав участь у наборі матеріалу за завданням дослідження та брав участь в узагальненні результатів і підготовці матеріалів до друку).*

3. Кишкан ПЯ, Савка ІГ. Судово-медична діагностика виду гострого травмуючого предмета в експертній практиці. Судово-медична експертиза.

2019;1:28–34. doi: 10.24061/2707-8728.1.2019.5 *(Здобувач провів дослідження, проаналізував і узагальнив результати, підготував матеріали до друку).*

4. Кишкан ПЯ, Савка ІГ. Використання сучасних 3D-технологій у медицині та судово-медичній практиці (огляд літератури). Судово-медична експертиза. 2020;2:21–28. doi: 10.24061/2707-8728.2.2020.4 *(Здобувач брав участь у наборі матеріалу за завданням дослідження, в узагальнені результатів і підготовці матеріалів до друку).*

5. Кишкан ПЯ, Савка ІГ. Тривимірне просторове моделювання гострого травмуючого предмета в судовій медицині. Буковинський медичний вісник. 2019;23(2):88–93. doi: 10.24061/2413-0737.XXIII.2.90.2019.40 *(Здобувач брав участь у наборі матеріалу за завданням дослідження, в узагальнені результатів і підготовці матеріалів до друку).*

6. Кишкан ПЯ, Савка ІГ, Марчук ВО. Використання методів 3D-моделювання при проведенні експертизи гострої травми серця. Судово-медична експертиза. 2020;1:75–84. doi: 10.24061/2707-8728.1.2020.10 *(Здобувач брав участь у наборі матеріалу за завданням дослідження, в узагальнені результатів і підготовці матеріалів до друку).*

7. Кишкан ПЯ. 3D моделювання експериментального ранового каналу, спричиненого колючо-ріжучим засобом з одnobічною заточкою леза. Клінічна та експериментальна патологія. 2021;20(2):10–8. doi: 10.24061/1727-4338.XX.2.76.2021.15 *(Здобувач брав участь у наборі матеріалу за завданням дослідження, в узагальнені результатів і підготовці матеріалів до друку).*

8. Кишкан ПЯ, Савка ІГ. 3D-моделювання експериментального ранового каналу, спричиненого колючо-ріжучим засобом з двобічною заточкою леза. Судово-медична експертиза. 2021;2:74–83. doi: 10.24061/2707-8728.2.2021.9 *(Здобувач брав участь у наборі матеріалу за завданням дослідження, в узагальнені результатів і підготовці матеріалів до друку).*

НАУКОВІ ПРАЦІ, ЯКІ ЗАСВІДЧУЮТЬ АПРОБАЦІЮ МАТЕРІАЛІВ ДИСЕРТАЦІЇ

9. Кишкан ПЯ, Савка ІГ. Морфологічні особливості тривимірних моделей колото-різаних ушкоджень та їх прикладне значення в судовій медицині. В: Матеріали наук.-практ. конф. з міжнар. участю Актуальні проблеми морфології в теоретичній та практичній медицині; 2019 Жов 24–25; Чернівці. Чернівці; БДМУ; 2019, с. 10–1. *(Дисертант провів експериментальні дослідження, опрацював літературні джерела, проаналізував отримані результати, підготував матеріали до друку).*

10. Кишкан ПЯ, Савка ІГ. Реконструкція колючо-ріжучого предмета шляхом тривимірного просторового моделювання. В: Матеріали наук.-практ. інтернет-конференції Розвиток природничих наук як основа новітніх досягнень у медицині; 2019 Лис 27; Чернівці. Чернівці; 2019, с. 203–5. *(Здобувач провів експериментальні дослідження, опрацював джерела літератури, проаналізував результати, підготував матеріали до друку).*

11. Кишкан ПЯ, Савка ІГ. Практичне використання у діяльності судово-медичних експертів методів 3D моделювання при проведенні експертизи гострої травми серця. В: Матеріали Всеукр. наук.-практ. конф. Актуальні питання криміналістики та судової експертизи; 2020 Лис 19; Київ. Київ; 2020, с. 208–9. *(Дисертант провів експериментальні дослідження, проаналізував отримані результати, підготував матеріали до друку).*

12. Kyshkan PYa. Example of using 3D modeling during examination of acute heart injury. В: Матеріали підсумкової 102-ї наук.-практ. конф. з міжнар. участю професорсько-викладацького персоналу Буковинського державного медичного університету; 2021 Лют 08, 10, 15; Чернівці. Чернівці: Медуніверситет; 2021, с. 9. *(Дисертант провів експериментальні дослідження, проаналізував результати, підготував матеріали до друку).*

13. Kyshkan PYa. Identification of piercing-cutting objects of injury with specific parameters by means of 3D reconstruction of the wound channel. В: Матеріали 103-ї підсумкової наук.-практ. конф. з міжнар. участю

професорсько-викладацького персоналу Буковинського державного медичного університету; 2022 Лют 07, 09, 14; Чернівці. Чернівці: 2022, с. 11–12. *(Здобувач провів експериментальні дослідження, опрацював джерела літератури, проаналізував результати, підготував матеріали до друку).*

ПРАЦІ, ЯКІ ДОДАТКОВО ВІДОБРАЖАЮТЬ НАУКОВІ РЕЗУЛЬТАТИ ДИСЕРТАЦІЇ

14. Кишкан ПЯ, Савка ІГ, Кишкан ІГ, винахідники; Вищий державний навчальний заклад України «Буковинський державний медичний університет», патентовласник. Спосіб 3D-реконструкції ранового каналу, утвореного колючо-ріжучим знаряддям травми. Патент України № 145645. 2020 Гру 28. *(Дисертант здійснив патентний пошук, провів усі експериментальні дослідження та статистичну обробку одержаних результатів, підготував матеріали патенту до публікації).*

15. Савка ІГ, Кишкан ПЯ, Кишкан ІГ, винахідники; Вищий державний навчальний заклад України «Буковинський державний медичний університет», патентовласник. Спосіб 3D реконструкції колючо-ріжучого знаряддя травми за рановим каналом. Патент України № 145647. 2020 Гру 28. *(Дисертант здійснив патентний пошук, провів усі експериментальні дослідження та статистичну обробку одержаних результатів, підготував матеріали патенту до публікації).*

16. Кишкан ПЯ, Савка ІГ, винахідники; Вищий державний навчальний заклад України «Буковинський державний медичний університет», патентовласник. Спосіб встановлення відповідності ранового каналу, утвореного колючо-ріжучим предметом, знаряддю травми з використанням методів 3D-моделювання. Патент України № 145646. 2020 Гру 28. *(Дисертант здійснив патентний пошук, провів усі експериментальні дослідження та статистичну обробку одержаних результатів, підготував матеріали патенту до публікації).*

ЗМІСТ

АНОТАЦІЯ.....	2
ПЕРЕЛІК УМОВНИХ ПОЗНАЧЕНЬ, СИМВОЛІВ, ОДИНИЦЬ ВИМІРЮВАННЯ, СКОРОЧЕНЬ.....	20
ВСТУП.....	21
Розділ 1. СУДОВО-МЕДИЧНІ АСПЕКТИ ДІАГНОСТИКИ ВИДУ ГОСТРОГО ТРАВМУЮЧОГО ПРЕДМЕТА ШЛЯХОМ ТРИВИМІРНОЇ ПРОСТОРОВОЇ РЕКОНСТРУКЦІЇ ТІЛЕСНИХ УШКОДЖЕНЬ (ОГЛЯД ЛІТЕРАТУРИ).....	29
1.1. Сучасний стан та проблемні питання судово-медичної діагностики виду гострого травмуючого предмета в Україні та світі.....	30
1.2. Сучасні перспективні напрямки наукових судово-медичних досліджень в Україні.....	39
1.3. Використання сучасних 3D технологій у медицині та судово- медичній практиці.....	46
1.4. Можливості використання методів 3D моделювання для ретроспективної діагностики виду травмуючого предмета в судовій медицині.....	62
Розділ 2. МАТЕРІАЛИ ТА МЕТОДИ ДОСЛІДЖЕННЯ.....	67
2.1. Дизайн та матеріал дослідження.....	67
2.2. Розробка методу тривимірного просторового моделювання гострого травмуючого предмета при колото-різаних ушкодженнях м'яких тканин і паренхіматозних органів.....	70
2.3. Алгоритм виготовлення тривимірної комп'ютерної моделі гострого травмуючого предмета.....	72
2.4. Методи статистичної обробки результатів досліджень.....	75
Розділ 3. ТРИВИМІРНЕ ПРОСТОРОВЕ МОДЕЛЮВАННЯ ТА ВИЗНАЧЕННЯ ІДЕНТИФІКУЮЧИХ ПАРАМЕТРІВ КОЛЮЧО- РІЖУЧИХ ЗАСОБІВ З ОДНОБІЧНОЮ ЗАТОЧКОЮ ЛЕЗА.....	78

3.1. Встановлення ідентифікуючих діагностичних параметрів за морфологічними особливостями ранових каналів, утворених колючо-ріжучим засобом – ножем з однобічною заточкою леза та обушком товщиною 0,1 см.....	78
3.2. Встановлення ідентифікуючих діагностичних параметрів за морфологічними особливостями ранових каналів, утворених колючо-ріжучим засобом – ножем з однобічною заточкою леза та обушком товщиною 0,2 см	84
3.3. Встановлення ідентифікуючих діагностичних параметрів за морфологічними особливостями ранових каналів, утворених колючо-ріжучим засобом – ножем з однобічною заточкою леза та потовщеним обушковим краєм 0,4 см	89
Розділ 4. ТРИВИМІРНЕ ПРОСТОРОВЕ МОДЕЛЮВАННЯ ТА ВИЗНАЧЕННЯ ІДЕНТИФІКУЮЧИХ ПАРАМЕТРІВ КОЛЮЧО-РІЖУЧОГО ЗАСОБУ З ДВОБІЧНОЮ ЗАТОЧКОЮ ЛЕЗА.....	
	96
Розділ 5. РЕТРОСПЕКТИВНЕ ВСТАНОВЛЕННЯ ВИДУ КОЛЮЧО-РІЖУЧОГО ЗАСОБУ ЗА ДАНИМИ ТРИВИМІРНОЇ ПРОСТОРОВОЇ РЕКОНСТРУКЦІЇ ЕКСПЕРТНИХ ВИПАДКІВ.....	
	103
5.1. Випадки ушкоджень гострими травмуючими предметами у структурі летальної механічної травми в Чернівецькій області.....	104
5.2. Вивчення морфологічних особливостей колото-різаних ушкоджень за допомогою 3D моделювання експертних випадків.....	106
5.3. Ретроспективна діагностика виду колючо-ріжучого засобу за даними експертних випадків з проникаючими ушкодженням паренхіматозних органів.....	111
Розділ 6. АНАЛІЗ ТА УЗАГАЛЬНЕННЯ РЕЗУЛЬТАТІВ ДОСЛІДЖЕННЯ	
ВИСНОВКИ.....	136
ПРАКТИЧНІ РЕКОМЕНДАЦІЇ.....	138
СПИСОК ВИКОРИСТАНИХ ДЖЕРЕЛ.....	140
ДОДАТКИ.....	174

ДОДАТОК А. Список публікацій здобувача за темою дисертації.....	174
ДОДАТОК Б. Відомості про апробацію результатів дисертації.....	177
ДОДАТОК В. Акти впровадженнь результатів дисертаційної роботи...	178

**ПЕРЕЛІК УМОВНИХ ПОЗНАЧЕНЬ, СИМВОЛІВ, ОДИНИЦЬ
ВИМІРЮВАННЯ, СКОРОЧЕНЬ**

АТО – антитерористична операція

БДМУ – Буковинський державний медичний університет

ГТП – гострий травмуючий предмет

ДТП – дорожньо-транспортна пригода

ІНЕКС – інформаційно-експертна система

КТ – комп'ютерна томографія

КРЗ – колючо-ріжучий засіб

КРР – колото-різана рана

КРУ – колото-різані ушкодження

МРТ – магнітно-резонансна томографія

НТП – науково-технічний прогрес

СМД – судово-медична діагностика

СМЕ – судово-медична експертиза

ТПМ – тривимірне просторове моделювання

ТПР – тривимірна просторова реконструкція

КМУ ЧОБСМЕ – комунальна медична установа Чернівецьке обласне
бюро судово-медичної експертизи

ВСТУП

Обґрунтування вибору теми дослідження. Пошук нових та удосконалення відомих методів діагностики травмуючого предмета, а також експертне дослідження його властивостей при травмі внаслідок дії механічних чинників є одним із ключових питань у судово-медичній практиці та діяльності правоохоронних органів [12, 244].

У структурі насильницької смерті в Україні вагоме місце займають тілесні ушкодження, заподіяні ГТП, а саме, КРЗ [54, 108].

За даними ЧОБСМЕ в період 2018-2021 років із поміж інших провідних чинників насильницької смерті внаслідок використання механічних предметів (тупі предмети, гострі знаряддя травми, вогнепальна зброя) ушкодження ГТП склали 27,1 % і посіли 2-ге місце після ушкоджень тупими твердими предметами.

За період 2018-2021 років у ЧОБСМЕ зафіксовано 210 випадків насильницької смерті, спричинених вказаними механічними травмуючими чинниками.

І саме морфологічні властивості таких ушкоджень дозволяють виявити конструктивні особливості КРЗ [80, 84], які як відомо, належать до об'ємних структур. У зв'язку з чим, актуальною проблемою судової медицини на сьогодні є судово-медична діагностика (СМД) виду саме ГТП із використанням сучасних цифрових технологій.

Фундаментальні наукові дослідження морфологічних змін тканин тіла при гострій травмі, а також практичне керівництво з ідентифікації КРЗ були розроблені ще в ХІХ столітті. Однак, зважаючи на значний технологічний прогрес у сфері візуалізації та 3D моделювання, зокрема, у медицині та СМЕ [26, 110, 114, 133, 182, 200], виникає необхідність у розробці алгоритмів використання методів ТПМ у практичній діяльності судово-медичних експертів. Впровадження в СМЕ методів ТПМ дозволить вивести візуалізацію

й об'єктивність проведених експертиз у випадках КРУ на рівень, який відповідатиме вимогам сучасного цифрового світу.

СМЕ тілесних ушкоджень у XXI столітті не у змозі забезпечити достатній рівень об'єктивності та візуалізації при проведенні експертиз без використання цифрової фотографії, фотограмметрії з подальшим створенням 3D моделей, 3D моделювання та 3D реконструкції для ідентифікації КРЗ, яким заподіяно травму. Використання даних цифрових інструментів дозволить значно розширити та доповнити класичні методи діагностики КРУ.

На сьогодні впровадження методів ТПМ в судово-медичну практику вже зайняло вагоме місце у всьому світі. Найбільш часто дані методики наші вітчизняні та закордонні колеги використовують під час проведення огляду місць виявлення трупа та місця пригоди чи скоєння злочину [17, 114, 124, 159, 182, 200]. Їх широко застосовують під час проведення експертиз дорожньо-транспортних пригод (ДТП) [133,134], ситуаційних експертиз [27, 28, 224], для презентації цифрової доказової бази під час судових засідань [141, 152, 156], при оформленні судово-медичної 3D документації пошкоджень внаслідок травм [161, 196, 260], документуванні зовнішніх тілесних ушкоджень [239, 240] тощо.

Однак, використання методів 3D моделювання під час внутрішнього судово-медичного дослідження лише набуває активного впровадження в експертну практичну діяльність [218, 250]. Розроблений метод отримання тривимірних моделей переломів кісток, який можна використовувати для ТПР площини перелому трубчастих кісток [95], підкреслює перспективність даного напрямку наукових досліджень.

Отже, не викликає сумніву актуальність і перспективність дослідження можливостей використання методів ТПМ та ТПР для ретроспективної діагностики виду ГТП чи проспективного його виокремлення з ряду встановлених слідством ймовірних знарядь злочину і впровадження даних методів у судово-медичну та медико-криміналістичну практику.

Зв'язок роботи з науковими програмами, планами, темами.

Дисертаційна робота є фрагментом НДР кафедри судової медицини та медичного правознавства БДМУ «Експертна діагностика змін біологічних тканин та середовищ людини за морфологічними та лабораторними показниками у вирішенні актуальних питань судово-медичної науки та практики» (№ державної реєстрації 0118U001191 – фундаментальна, термін виконання: 01.2018 – 12.2022). Дослідження стало фрагментом даної НДР щодо експертного дослідження морфологічних змін біологічних тканин та вирішенні актуальних питань судово-медичного практики у випадках заподіяння тілесних ушкоджень ГТЗ.

Мета дослідження: Підвищення ефективності судово-медичної ідентифікації виду колючо-ріжучого травмуючого предмета шляхом ТПР окремих морфологічних елементів тілесних ушкоджень.

Завдання:

1. Провести судово-медичний аналіз тілесних ушкоджень, спричинених гострими травмуючими засобами, найбільш перспективних методів досліджень та можливості їх впровадження в сучасну судово-медичну практику.
2. Розробити методики та дослідити ефективність методу ТПР для встановлення виду ГТП та визначення ідентифікуючих параметрів окремих видів КРЗ.
3. Встановити ідентифікуючі параметри різних типів КРЗ шляхом ТПР за морфологічними особливостями тілесних ушкоджень та ранового каналу.
4. Провести ретроспективну діагностику травмуючих КРЗ за даними ТПР об'єктів СМЕ.
5. Розробити практичні рекомендації та алгоритм ретроспективної діагностики травмуючого КРЗ за допомогою методів фотограмметрії та ТПМ у судово-медичній практиці.

Об'єкт дослідження – біотканини померлих, причиною смерті яких було травматичне ушкодження КРЗ, медичні полімери (альгінатна відбиткова маса) з експериментальними рановими каналами.

Предмет дослідження: морфологічні особливості колото-різаних тілесних ушкоджень, ідентифікаційні ознаки експериментальних ранових каналів та досліджених в ході проведення СМЕ.

Методи дослідження: *пошуково-бібліографічний* (теоретичний аналіз, систематизація і класифікація бібліотечних каталогів, друкованих та електронних джерел із питань гострої травми та 3D моделювання); *мікроскопічний* (мікроскопія та стереомікроскопія окремих морфологічних елементів колото-різаних ран (КРР)); *фотограмметрія* (вивчення форми й особливостей ранових каналів і КРЗ, їхніх розмірів шляхом вимірювання отриманих зображень); *3D моделювання* (створення 3D моделей окремих фрагментів ранових каналів і ножів); *комп'ютерні цифрові технології* (використання ліцензованих графічних редакторів); *статистичні методи аналізу* (вираховання мінімальних, максимальних показників, середнього арифметичного, похибки середнього арифметичного й середньо-квадратичного відхилення та показника абсолютного відносного відхилення).

Наукова новизна одержаних результатів. Вперше наведено інформацію про методи виготовлення робочої відбиткової маси, експериментальних моделей пошкоджень, фотографування, створення 3D текстурованої моделі фрагмента ранового каналу та калібрування масштабу 3D моделей у графічному просторі програми «3Ds Max», а також розроблено алгоритм створення текстурованої моделі фрагмента ранового каналу та ГТП з використанням методу фотограмметрії.

Вперше досліджено тілесні ушкодження та ідентифікуючі параметри ГТП шляхом фотограмметрії з подальшим ТПМ експериментальних колото-різаних пошкоджень та практичних випадків КРУ.

Продемонстровано новаторський підхід щодо використання можливостей графічного редактора «3DsMax» при роботі з 3D моделями, створеними на основі фотограмметрії, що дозволило досягнути точності лінійних вимірювань 0,001 см і вивести лінійні вимірювання на новий, більш високий рівень точності.

Вперше стало можливим проведення ретроспективної діагностики знарядь травми в необмежені терміни за часовими проміжками згідно з новим, розробленим нами алгоритмом.

Пріоритетною є розробка на основі методу ТПМ моделі знаряддя травми, яку можна досліджувати у трьох площинах під різними кутами, зберігати в електронному вигляді та надрукувати на 3D принтері.

Вперше продемонстровано високу інформативність методів тривимірної ідентифікації травмуючого КРЗ з однією заточкою леза різних розмірів шляхом ТПР фрагментів ранового каналу.

Вперше досліджено можливості методу ТПМ для визначення ідентифікуючих параметрів КРЗ з двома заточками леза.

Вперше встановлено високу інформативність методів тривимірної ідентифікації травмуючого КРЗ із двома заточками леза шляхом ТПР фрагментів ранового каналу.

Практичне значення одержаних результатів, впровадження їх у практику.

Проведене комплексне дослідження доводить експертну доцільність використання методу ТПМ для моделювання ГТП на основі моделі ранового каналу, спричиненого КРЗ і є експериментальним обґрунтуванням запровадження методів ТПМ в судово-медичну та медико-криміналістичну практику.

На підставі проведених експериментальних досліджень та експертних практичних випадків встановлено, що метод ТПМ дозволяє змоделювати фрагменти ранового каналу та ймовірних знарядь травми, а також із високою точністю і наочністю встановити знаряддя травми з поміж інших наданих на

дослідження слідчими органами. Використання методу ТПМ для моделювання фрагментів ранового каналу та КРЗ, знайденого на місці скоєння злочину, дозволяє більш об'єктивно робити висновки чи є цей засіб знаряддям травми.

За допомогою методу ТПМ на основі фрагментів ранового каналу здійснюється моделювання фрагментів травмуючого КРЗ та надаються слідчим органам високоточні висновки щодо його параметрів. Можливість друку на 3D принтері моделей КРЗ розширює експертні можливості, підвищує об'єктивність, наочність та аргументованість висновків СМЕ.

Впровадження результатів дослідження. Одержані результати впроваджені в судово-медичну та медико-криміналістичну практику відділення СМЕ трупів Івано-Франківського обласного бюро СМЕ, відділу СМЕ трупів КМУ ЧОБСМЕ; в науково-педагогічний процес кафедри патологічної анатомії з секційним курсом та судовою медициною Тернопільського національного медичного університету імені І.Я. Горбачевського, кафедри судової медицини та медичного правознавства БДМУ.

Особистий внесок здобувача. Дисертаційна робота є самостійно виконаним дослідженням. Разом із науковим керівником визначено тему, мету та завдання наукової роботи, складено план і підібрано методи досліджень. Обґрунтування мети, завдань і способів їх розв'язання належать авторові. Здобувач провів науково-патентний пошук, узагальнив дані літератури. Дисертант самостійно провів аналіз даних пошуково-бібліографічних джерел, систематизацію бібліотечних каталогів, друкованих та електронних джерел із питань гострої травми та 3D моделювання, самостійно виконав 60 експериментальних досліджень, взяв участь у проведенні судово-медичних та медико-криміналістичних експертиз. Автором особисто написано та проілюстровано всі розділи дисертації, проведено статистичну обробку й аналіз отриманих результатів. Висновки і практичні рекомендації

сформульовані разом із науковим керівником. Дисертант здійснив основну підготовку матеріалу до публікації результатів дослідження.

Апробація матеріалів дисертації.

Основні наукові положення та висновки дисертації оприлюднені на:

- Міжнародному судово-медичному конгресі (Чернівці, 04-05 липня 2019 р.);
- науково-практичній конференції з міжнародною участю «Актуальні проблеми морфології в теоретичній та практичній медицині» (Чернівці, 24-25 жовтня 2019 р.);
- науково-практичній інтернет-конференції «Розвиток природничих наук як основа новітніх досягнень у медицині» (Чернівці, 27 листопада 2019 р.);
- Всеукраїнській науково-практичній конференції «Актуальні питання криміналістики та судової експертизи» (Київ, 19 листопада 2020 р.);
- 102-й науково-практичній конференції з міжнародною участю професорсько-викладацького персоналу Буковинського державного медичного університету (Чернівці, 08, 10, 15 лютого 2021 р.);
- 103-й науково-практичній конференції з міжнародною участю професорсько-викладацького персоналу Буковинського державного медичного університету (Чернівці, 07, 09, 14 лютого 2022 р.).

Також результати дисертаційного дослідження доповідали на засіданнях кафедри судової медицини та медичного правознавства БДМУ.

Публікації. За темою дисертації опубліковано 16 наукових праць, із них 6 статей у вітчизняних наукових фахових виданнях України (з них 1 – одноосібно), 2 статті у виданні, що цитується в наукометричній базі Web of Science, 5 тез у збірниках вітчизняних та іноземних науково-практичних конференцій, 3 патенти України на корисну модель.

Структура та обсяг дисертації. Дисертаційна робота викладена українською мовою в одному томі на 181 сторінці комп'ютерного тексту (з яких 119 сторінок основного тексту) та складається з титульного аркуша, анотації (українською та англійською мовами), вступу, огляду літератури, матеріалів і методів дослідження, трьох розділів власних досліджень, аналізу

та узагальнення результатів дослідження, висновків, практичних рекомендацій, списку використаних джерел та додатків. Дисертація проілюстрована 46 рисунками та 9 таблицями. Список використаних джерел включає 268 опрацьованих найменувань, із яких – 109 кирилицею та 159 – латиницею.

РОЗДІЛ 1

СУДОВО-МЕДИЧНІ АСПЕКТИ ДІАГНОСТИКИ ВИДУ ГОСТРОГО ТРАВМУЮЧОГО ПРЕДМЕТА ШЛЯХОМ ТРИВИМІРНОЇ ПРОСТОРОВОЇ РЕКОНСТРУКЦІЇ ТІЛЕСНИХ УШКОДЖЕНЬ (ОГЛЯД ЛІТЕРАТУРИ)

Травма різного генезу, зокрема механічними предметами (тупі, гострі знаряддя, вогнепальна зброя) є провідною причиною насильницької смерті у всьому світі [122, 158]. Експертне дослідження властивостей травмуючого засобу при травмі внаслідок дії механічних чинників є одним із ключових питань судової медицини [12, 244].

Смертність внаслідок механічної травми в Україні посідає третє місце після серцево-судинних і онкологічних захворювань, а серед населення до 40 років виходить на перше місце [54]. З усіх випадків насильницької смерті на частку механічної травми припадає близько 40 % [91]. Тілесні ушкодження, заподіяні гострими предметами, займають друге місце з-поміж інших травматичних випадків у структурі смертності населення України [54].

Висока летальність при гострій травмі спостерігається як правило, на догоспітальному етапі і, у більшості випадків, пов'язана з його довготривалістю, оскільки впродовж першої години після травмування госпіталізують менше, ніж 25 % потерпілих [42]. За даними вчених Українського науково-практичного центру екстреної медичної допомоги та медицини катастроф МОЗ України при аналізі розподілу постраждалих із відкритим пораненням живота за механізмом отримання ушкоджень колото-різані проникаючі поранення черевної порожнини спостерігали майже у 85 % випадків, колоті травми – у 9 %, решта (6 %) – склали вогнепальні поранення [109].

Ушкодження ГТП найбільш часто завдають із метою вбивства (у 78,9 %), і значно рідше – при самогубствах (17,2 %) та нещасних випадках (3,9 %).

Серед ушкоджень ГТП найбільший відсоток (понад 81 %) складають травми, спричинені КРЗ, решту припадає на ушкодження колотими – 10 %, ріжучими – 7 % і рубленими предметами – близько 2 % [108]. Найпоширенішою холодною зброєю, яку використовують під час злочинних нападів, є ножі [143].

Враховуючи значну частоту смертельних випадків, спричинених ГТП [54] і той факт, що морфологічні особливості КРР дозволяють виявити конструктивні особливості травмуючого об'єкта [84, 87], нас зацікавило питання можливої СМД виду саме ГТП шляхом ТПР тілесних ушкоджень.

1.1. Сучасний стан та проблемні питання судово-медичної діагностики виду гострого травмуючого предмета в Україні та світі

СМД виду травмуючого предмета при гострій травмі є одним із актуальних і вкрай важливих питань у судово-медичній та медико-криміналістичній практиці. Травмуючими предметами при гострій травмі найчастіше є ножі з однобічною заточкою леза за типом ножів-клинків, які завжди легко знайти в домашніх умовах [108, 258]. Досить рідко КРР можуть бути спричинені ножем із двобічною заточкою леза [211], скалками скла або іншими предметами, що мають колючо-ріжучі властивості (бранші ножиць, заточені напильники тощо) [84].

КРР шкіри завжди лінійного характеру, з рівними краями, незначно осаднені, з гострими кінцями. Для дослідження ранового каналу й ідентифікації ГТП у СМЕ здавна використовують різноманітні барвники (орсеїн, резорцин-фуксин; полімерні синтетичні або стоматологічні силіконові маси тощо). При огляді КРР паренхіматозних органів видно, що ушкодження часто повторюють особливості рани на шкірі і, значною мірою, залежать від знаряддя, яким спричинена травма. При ушкодженнях, заподіяних колючими та КРЗ, прослідковується чітка залежність характеру рани й ушкоджень паренхіматозних органів від довжини й поперечника знаряддя травми. При цьому, рани відображають інформацію про індивідуальні особливості ГТП

[80]. При ножових пораненнях глибина ран, як правило, значно перевищує їх довжину та ширину [146].

У більшості випадків злочинних нападів, у тому числі і з використанням різноманітних ГТП, на місці скоєння злочину, як правило, відсутні засоби, якими заподіяно травму. Так, за даними літератури, у 66 % кримінальних проваджень за категорією злочину – хуліганство (частина 4 стаття 296 кримінального кодексу України) встановлено знищення знарядь травми особами, винними у скоєнні злочину [4]. Тому, при проведенні медико-криміналістичної експертизи трупів чи освідчення живих осіб у випадках травми, зокрема КРЗ, важливого значення набуває чітке, детальне документування усіх виявлених тілесних ушкоджень [247] та їх об'єктивна візуалізація з метою ідентифікації ГТП.

Як відомо, різноманітні травмуючі засоби, зокрема, ГТП (ніж, кинджал, кортики, шило тощо), якими людині можуть бути нанесені тілесні ушкодження, належать до об'ємних структур. У формуванні основного розрізу КРР одночасно можуть бути задіяні всі деталі клинка ножа: вістря, обушок, скіс обушка, лезо, основа клинка [84]. У зв'язку з чим, у судово-медичній практиці для більш чіткої наочності, ефективної й достовірної ідентифікації знаряддя, яким заподіяна травма, важливого значення набуває просторова, цілісна візуалізація морфологічних структур ділянки ушкодження й окремих елементів знаряддя травми.

Незважаючи на те, що СМЕ КРУ на сучасному етапі залишається однією з актуальних проблем судової медицини, питання ідентифікації ГТП за морфологічними ознаками ушкоджень ранового каналу в тілі потерпілого з використанням ТПМ залишаються маловивченими.

У вітчизняній літературі наявні наукові праці, в яких висвітлено питання морфологічних особливостей та статистичного аналізу показників ушкоджень від дії ГТП у Львівській області [108]. Автор зазначає, що смертельні ушкодження, заподіяні КРЗ впродовж тривалого часу залишаються стабільно

високими і мало змінними. Серед усіх механічних ушкоджень у 81 % випадків кримінальні злочини скоєні КРЗ типу ножів-клинків.

У науковій праці М.В Губіна проведено контент-аналіз судово-медичних експертних досліджень із визначенням ступеня тяжкості тілесних ушкоджень із травмами органів дихальної системи за даними архіву Харківського обласного бюро СМЕ [40]. Також визначено шляхи удосконалення СМЕ травм органів дихання у живих осіб шляхом комплексного дослідження їх морфології, особливостей перебігу, наслідків та кінцевих результатів із використанням сучасних методів дослідження.

Ряд науковців [24, 29, 30] із метою покращення підготовки практичних судово-медичних експертів, займалися дослідженням травм, заподіяних тупими предметами та розробкою судово-медичних атласів, в яких наочно зображені й описані різні види ушкоджень і переломів черепа. За допомогою даних досліджень автори змогли провести СМЕ причинно-наслідкових зв'язків між заподіянням травми та несприятливими наслідками. Вони також проаналізували, як впливають зовнішні чинники травмування (розмір, площа та форма травмуючої поверхні знаряддя травми, напрямок удару, матеріал травмуючого знаряддя тощо) та особливості анатомічної будови травмованого об'єкта (форма черепа, товщина, кривизна та ступінь травмованих ділянок) на механізм і морфологічні властивості нанесених ушкоджень.

У дисертаційній роботі В.В. Зосіменка доведена можливість прогнозування статі та віку злочинця шляхом реконструкції ситуації й ототожнення особи, яка скоїла злочин із використанням КРЗ [52]. За результатами його досліджень створено і впроваджено в судово-медичну практику інформаційно-експертну систему (ІНЕКС), розміщену на сайті Асоціації судових медиків України. ІНЕКС дозволяє визначати коло осіб, які можуть бути причетні до скоєння злочину, а також прогнозувати стать і вік злочинця, який при скоєнні злочину використовував ГТП [51].

У літературі є наукові публікації стосовно визначення ділянки серця, при ножових пораненнях якої найбільш часто спостерігається проникаюча

травма серцевого м'язу. За даними авторів [205], ділянка грудної клітки від правої середньо-ключичної лінії до лівої передньої пахвової лінії та між 2-м і 6-м міжреберними проміжками найбільш точно вказує на проникаюче ураження серця.

На даний час проводять наукові дослідження стосовно вивчення слідів різання на ребрах свиней для опису особливостей травми, нанесеної звичайними та зубчастими ножами і зіставлення цих слідів із відповідними властивостями ГТП (кут ріжучої кромки леза ножа, ширина та форма леза тощо). Для кількісного вимірювання властивостей досліджуваних КРЗ їхні сліди сканували за допомогою лазера та комп'ютерної томографії (КТ). У роботі D.G. Norman та співавторів (2018) показано кореляцію між мітками інструментів і властивостями ножів, що є підставою для розробки та 3D друку високореалістичних віртуальних моделей [216]. В іншому дослідженні при вивченні слідів різання на ребрах свиней авторами [120] доведено, що оцінити тип ножа можна лише при нанесенні глибоких слідів. Якщо в досліджуваних слідах різання на кістках визначається позначка у формі букви «Y», то це вказує на застосування ножа з грубими зубцями, а сліди у формі букви «V» із закругленою основою характерні для ножа з дрібними зубцями.

Корейські вчені кафедри судової медицини медичної школи Національного університету Кюнгпук, які досліджували роль поранень кінчиком ножа як ознаки вагань довели, що поранення кінчиком ножа можуть бути важливим чинником в ідентифікації не стабільних ран і потребують ретельного вивчення [172]. Важливе значення для визначення суїцидального способу смерті має детальне вивчення наявних на тілі трупа ознак поранень кінчиком ножа (у ділянці живота, грудної клітки, шиї та обличчя), а також незначні поверхневі поранення, розташовані навколо смертельних ран, які свідчать про сліди вагань самогубця [157].

Американські вчені штату Сіракузи (Нью-Йорк) провели наукове дослідження стосовно визначення кількісних показників сили, необхідної для проникнення у тканини грудної клітки людини при ножових пораненнях

різними типами ножів (ніж для стейків, ніж для м'ясних виробів і ніж із замковим лезом) незалежно від суб'єктивних факторів. При цьому, сила, необхідна для введення ножа у шкіру, м'язи, хрящі та реберні кістки була різною, але не перевищувала 261 Ньютона [165].

Учені зі Швейцарії провели експериментальне дослідження, в якому на фантомі шкіри поросяти вивчали силу, необхідну для розрізання шкіри невеликими ножами (із гладким та зазубреним лезом) і довели, що при однаковій швидкості різання необхідна значна різниця в тиску, щоб завдати такого ж ступеня ушкодження [129]. При цьому, для гладкого леза потрібно майже втричі більше сили, щоб прорізати дерму порівняно із зубчастим лезом.

Експерименти, проведені Т. Hosoya та співавторами (2020) на шкірі свиней, демонструють, що рани на тілі жертви, нанесені товстим ножом із зазубринами на хребті можуть нагадувати тонкі ножові рани, отримані тонким лезом ножа, якщо знаряддя травми проникає в тіло під прямим кутом до шкіри без будь-якого скручування чи руху жертви [166].

У роботі Burke M.P. та співавторів (2018) представлено результати наукових досліджень Вікторіанського інституту судової медицини (Австралія) стосовно аналізу СМЕ з одноразовими ножовими пораненнями [135]. Авторами висвітлено ознаки, виявлені під час патологоанатомічного дослідження, характерні для випадків вбивства, самогубства та випадкової смерті. При вбивстві та самогубстві спостерігали одне ножове поранення в ліву грудну клітку. Випадкові одиничні удари ножом, що спричиняли смерть або серйозні травми, були дуже рідкісними. Ніж було знайдено на місці смерті у 82 % випадків суїциду з пораненням грудної клітки. Однак, у жодному випадку вбивства на місці скоєння злочину ножа не було виявлено.

M. Rozenfeld та співавтори (2017) провівши кореляцію між колото-різаними пораненнями верхніх кінцівок і виживанням жертв ножових ударів із травмами живота та грудної клітки, дійшли висновку, що пацієнти з КРР верхніх кінцівок мали значну перевагу порівняно з пацієнтами без таких травм [229]. Однак, за даними авторів, більша кількість ран верхніх кінцівок може

бути зовнішньою ознакою більшої тяжкості КРУ грудної та черевної порожнини.

Для реконструкції місця скоєння злочину та відтворення візерунків ран при різних видах травми (тупими, гострими предметами, електричним струмом тощо) американський науковець S. Breanne (2020) вивчав різноманітні імітатори тканин людини, досліджував глибину проникнення та форму шляху, зокрема, при ножових пораненнях [132]. За допомогою стереомікроскопа він детально аналізував моделі ран, зіставляючи їх із травмуючими предметами, які спричинили те чи інше поранення. Важливо, що отримані елементи візуалізації злочину можна передавати в суд присяжних для підтвердження типу травми та виду травмуючого засобу на основі зовнішнього огляду рани.

Японськими вченими описано випадки судово-медичного аналізу КРР у живих осіб за результатами КТ із контрастуванням, виконані для клінічної діагностики [169]. За даними авторів на зображеннях, отриманих під час дослідження, чітко видно ушкодження паренхіматозних органів, які дозволяють оцінити напрямок, глибину КРР, їх основу та рановий канал.

У науковій літературі також висвітлено використання імуногістохімічних методів та спеціальної техніки фарбування для судово-медичної ідентифікації травматичної патології [145, 150], дослідження судово-медичних біохімічних маркерів для оцінки агонального періоду [227], з'ясування кореляції випадків вбивства та його тяжкості на основі шкали вбивств для більш чіткого аналізу травм у жертв [248], порівняння сумішей контрастних речовин для посмертної КТ ангіографії з метою уникнення змін трупа під час розтину [214].

Проводять також наукові дослідження щодо виявлення залишків металу (залізо, хром, нікель) у КРР шкіри за допомогою скануючої електронної мікроскопії з енергетичною дисперсійною спектроскопією. E. Palazzo та співавтори (2018), застосовувавши даний метод для дослідження металевих залишків на краях ножових ран у трупів, нанесених кухонними ножами, що містять сплав заліза, хрому й нікелю, виявили мікроскопічні ознаки металевих

слідів, сумісних зі складом металевого леза ножів [210]. Результати цього дослідження підтверджують можливість застосування скануючої електронної мікроскопії для ідентифікації металевих залишків ГТП на шкірі.

Є публікації, в яких науковці вивчають соціально-демографічний профіль при травмі живота [213], описують практичний випадок СМЕ ножової рани на шиї постаждалої [212]. досліджують сліди від ножів та пилок за допомогою світлової та епіфлуоресцентної мікроскопії, мікрокомп'ютерного сканування [197], взаємозв'язок між травматичним ушкодженням м'яких і твердих тканин [220].

У судово-медичній практиці серед травм ГТП значно рідше зустрічаються колоті рани, які характеризуються глибоким і вузьким рановим каналом. До них теж слід відноситись уважно, оскільки завжди є ризик важких поранень навіть у тих випадках, коли ушкодження характеризуються малими розмірами вхідного отвору і стан потерпілого на перший погляд виглядає задовільним [84].

При нанесенні колотої травми в ділянці судинно-нервових пучків можна ушкодити судини і нерви, хоча нерідко масивна кровотеча при цьому не спостерігається. А при вилученні з рани гострих колючих предметів навколишні тканини, як правило, зміщуються, закупорюючи вузький рановий канал і, відповідно, кров не може витікати назовні, тому непомітно проникає в природні порожнини і навколишні тканини [52].

При колотій травмі можуть бути навіть летальні випадки. Так, у роботі I. Duval та співавторів (2020) описано причини настання смерті внаслідок поранення металевим прутком [151]. Автори зазначають, що в даній ситуації при колотій травмі металевий прут глибоко ввійшов у передню частину правого стегна потерпілої, а інший його кінець міцно застряг у землі. Це спричинило вимушене положення тіла 85-ти річної жінки, що надалі призвело до летальної гіпотермії, причиною якої став крововилив у підшлункову залозу.

Поодинокі наукові роботи присвячені вивченню гендерних відмінностей ножових поранень [227], визначенні ролі основних напрямів судової біології

(генетика, біологія, токсикологія тощо) у розкритті злочинів [234], дослідженню комп'ютеризованого підходу (статистична модель, так звана прихована модель Маркова) для ідентифікації різних слідів на тілі людини під час розслідування вбивств [236].

Вчені з Великої Британії досліджували вплив тафономічних змін і методів документування смуг, залишених ножами (із зубчастим лезом та з гладким краєм) у КРР на шкірі свиней [246]. Вирізані зі свинячої шкіри КРР (свіжі, розкладені, муміфіковані, обпалені та просочені) були зображені за допомогою фотографії, стереооптичної мікроскопії та мікро-КТ. Найбільш оптимальним методом документування виявилася стереооптична мікроскопія, оскільки вона створювала зображення, які дозволяли чітко й послідовно розрізнити смуги та позначки від плоских ножів.

В іншому науковому дослідженні V. Vachirawongsakorn з колегами (2022) вивчали сліди порізів різними типами лез (без зубців, із дрібними та грубими зубцями) на ребрах свиней, які піддавали нагріванню [255]. Отримані авторами результати свідчать, що на реконструйованих спалених фрагментах кістки можлива ідентифікація порізів, нанесених попередньо перед початком термічного впливу, і підкреслюють необхідність уважного аналізу скелетної травми обпалених кісток.

Варто зазначити, що зустрічаються роботи, які висвітлюють форми тілесних ушкоджень, заподіяних ДТП під час катувань та правила їх документальної фіксації у форматі «Стамбульського протоколу» [69], розкривають питання встановлення тяжкості тілесних ушкоджень при проникаючій травмі серця внаслідок ножового поранення [215].

Серед описаних у літературі випадків із практики заслуговує уваги рідкісний випадок часткового розриву головної ниркової артерії зі смертельним результатом без первинного ушкодження нирки внаслідок одного ножового поранення у грудну клітку [245].

Зустрічаються наукові роботи, присвячені дослідженню колото-різаної травми в клінічній практиці. Зокрема, проводять дослідження стосовно

визначення можливості виявлення ушкодження діафрагми за лабораторними показниками у пацієнтів із проникаючими ножовими пораненнями живота [267, 268]. Також науковці-клініцисти відмічають, що КТ є ефективним діагностичним інструментом для оцінки КРР грудної клітки [115] та проникаючої травми живота [256, 266]. М. Ilhan із колегами (2017) довели, що діагностична лапароскопія з одним розрізом може стати альтернативою багаторазовій діагностичній лапароскопії при проникаючих торакально-абдомінальних КРР [180].

К.К. Maurice і співавтори (2021) для виявлення порушень очеревини при КРР передньої частини живота проводили КТ-трактографію з внутрішньовенним контрастуванням, точність і прогностична цінність якої у даному дослідженні становили 100 % [201]. В іншому дослідженні автори описують, що використання КТ-трактографії при проникаючій травмі у пацієнтів із КРР спини чи боку призводило до скорочення тривалості госпіталізації [235].

У роботі А. Sharifi показано (2019), що ультразвукове дослідження не може бути остаточною альтернативою діагностичній лапароскопії у виявленні розриву діафрагми в пацієнтів після проникаючої травми лівої торакоабдомінальної ділянки [241]. Діагностична лапароскопія залишається найбезпечнішим і найбільш можливим методом оцінки стану діафрагми після торакоабдомінального колото-різаного поранення [262].

Проведений аналіз джерел літератури свідчить, що на сьогодні в Україні та світі практично відсутні ґрунтовні наукові дослідження стосовно розробки методики та технології проведення СМД виду ГТП шляхом ТПР. У наявних наукових публікаціях здебільшого приділяється увага судово-медичній оцінці розповсюдження ушкоджень від дії ГТП серед населення в окремих регіонах України, ознакам суїцидального способу смерті від поранень гострими предметами, визначенню кількісних показників сили, необхідної для проникнення у тканини людини при ножових пораненнях, питанням статистичного моделювання для реконструкції ситуації й ототожнення особи, яка скоїла злочин тощо.

Водночас, існуючі на сьогодні в СМЕ класичні методики не завжди дозволяють встановити зняття травми. У зв'язку з чим виникає необхідність у підвищенні ефективності СМД виду ГТП із використанням сучасних комп'ютерних програм і 3D технологій. Тому дане дисертаційне дослідження присвячено саме питанням ретроспективної діагностики травмуючого КРЗ за допомогою методів фотограмметрії та ТПМ у судово-медичній практиці.

1.2. Сучасні перспективні напрямки наукових судово-медичних досліджень в Україні

Нині у всьому світі спостерігається стрімке зростання науково-технічного прогресу (НТП), відбуваються значні зрушення в системі наукових знань, наука стає постійним джерелом нових ідей. Ще на етапі розвитку ери телеграфу й телефону, відомий у світі винахідник Thomas Edison відмічав, що незадоволеність – це первинна рушійна сила прогресу людства [1]. Саме тому, незадоволеність станом боротьби з рівнем злочинності сприяє розвитку інновацій у сфері протидії злочинності [52]. Звичайно, це все вимагає підсилення заходів із запобігання злочинам та підвищення ефективності їх розслідування. Такі заходи дозволять поліпшити удосконалення оптимізації роботи органів кримінальної юстиції, що, у свою чергу, сприятиме забезпеченню неухильності від кримінальної відповідальності винних у скоєнні злочинів та покаранню злочинців.

Розвитку сфери інноваційної діяльності та НТП в Україні приділяється значна увага. Аналізуючи стан вітчизняної інноваційної системи, можна стверджувати, що Україна володіє високим освітнім та науковим потенціалом, довела свою здатність продукувати різноманітні нововведення, відкриття, ідеї, патенти, наукові розробки тощо. Однак, останніми роками через недостатнє державне фінансування та не в повній мірі налагодження комунікацій між науковцями і замовниками інноваційних продуктів дещо знизилися показники інноваційної діяльності в Україні [2].

На сьогодні органи юстиції та правопорядку мають потребу у швидкому надходженні необхідної інформації, її накопиченні й оцінці. Саме вирішенню даних проблем і присвячено більшість наукових праць [1, 2, 16]. Хоча в напрямку експериментальних досліджень стосовно новітніх наукових розробок для їх використання в роботі органів правопорядку все ж таки приділяється недостатньо уваги.

СМЕ відноситься до класу медико-біологічних експертиз і за частотою призначень у практиці судочинства посідає перше місце серед усіх судових експертиз [82]. У силу біологічної сутності об'єктів та різноманітності завдань СМЕ є однією із найбільш складних та багатокomпонентних експертиз. Разом із тим, у вітчизняній судовій медицині, яка є базовою науковою дисципліною для СМЕ, практично відсутні наукові дослідження стосовно СМД виду ГТП в експертній практиці. Тому ми проаналізували джерела літератури щодо сучасних перспективних напрямків наукових судово-медичних досліджень, які на сьогодні проводяться в Україні.

Як свідчить проведений нами поглиблений аналіз літератури, більшість вітчизняних наукових досліджень у галузі судової медицини стосуються встановлення тяжкості тілесних ушкоджень, визначення судово-медичних критеріїв давності настання смерті та заподіяння механічних ушкоджень [3, 7, 79, 82, 83, 88, 106], розмежування умисного вбивства від умисного нанесення тяжких тілесних ушкоджень, що спричинили смерть особи [5].

Значна кількість вітчизняних наукових робіт присвячена питанням ідентифікації особи [36, 37, 101, 107], визначення механізму смертельних і не смертельних ушкоджень [38] та тривалості посмертного періоду в судово-медичній експертній практиці [89]. Тривають інтенсивні наукові дослідження стосовно діагностики й диференціації різноманітних патологічних змін в органах і тканинах організму травматичного та нетравматичного генезів із використанням сучасних судово-медичних методик [8, 18-23, 35, 45-48, 82].

Як відомо, СМЕ включає в себе експертизу трупів при підозрі застосування насилля, експертизу потерпілих, звинувачених та інших осіб і

експертизу речових доказів. Близько 80 % усіх СМЕ, проведених в Україні, присвячені встановленню ступеню тяжкості тілесних ушкоджень [82]. Під час проведення СМЕ трупів досліджуються причина, характер, механізм виникнення та ступінь тяжкості тілесних ушкоджень [106], нанесених особам, час настання смерті, обставини, за яких це трапилося та інші питання, важливі при досудовому розслідуванні злочинів, судових розглядах у цивільних та кримінальних провадженнях. Дані, отримані за результатами СМЕ, важливі для доказової бази кримінального судочинства.

СМЕ призначається і при дослідженні живих осіб. При цьому визначають характер травм, які органи пошкоджено, наявність переломів, ступінь тяжкості тілесних ушкоджень та ступінь втрати загальної і професійної працездатності [41, 81]. Часом, встановити істину буває досить не легко. І саме висновки СМЕ [107] виступають як доказова база в кримінальних провадженнях, скоєних проти життя і здоров'я особи.

Визначення напрямків наукових досліджень у галузі судової медицини значною мірою залежить від тих подій, що відбуваються у країні. Зокрема, проведення з 2014 року антитерористичної операції (АТО) на сході України та повномасштабна війна росії проти всього українського народу, яка розпочата 24 лютого 2022 року й триває дотепер, призвели до збільшення травмованих і загиблих від вогнепальної зброї та шкідливої дії мінно-вибухових пристроїв (ракети, снаряди, міни, гранати, тощо). Відповідно, важкі поранення сучасними видами зброї (множинні поєднані травми з відривом та ушкодженням кінцівок, повним руйнуванням тіла, обвуглюванням, нерідко з наявними гнильними змінами) як військових, так і мирного населення потребують поглибленого вивчення судово-медичних аспектів вогнепальної та мінно-вибухової травми. І в науковій літературі останніми роками з'являються публікації, присвячені СМЕ летальної вогнепальної [43, 50, 86] та мінно-вибухової травми [6] в умовах надзвичайних ситуацій в Україні.

Починаючи з 2014 року за трагічних обставин проведення АТО в Україні судові медики почали накопичувати певний досвід роботи в умовах масової

загибелі людей. За даними А.В. Кісь (2013) [66, 67] було проаналізовано ефективність використання можливостей обласних бюро СМЕ України в умовах бойових втрат під час проведення АТО на Сході України. Автор запропонував використання конвеєрно-послідовного підходу при огляді великої кількості масових жертв внаслідок бойових дій, завдяки чому вдалося скоротити час, відведений на сортування трупів та проведення СМЕ, що, у свою чергу, має велике соціально-психологічне значення.

В.Д. Мішалов зі співавторами (2016-2019), проаналізувавши значимість і важливість застосування сучасних методів встановлення давності настання смерті та зажиттєвості заподіяння тілесних ушкоджень у вітчизняній СМЕ [82, 83], рекомендують використовувати комплексний підхід при судово-медичній ідентифікації останків невідомих осіб. Особливого значення комплексний підхід набуває в умовах збройних конфліктів, бойових дій та катастроф, коли присутня значна масовість жертв [11].

Досліджуючи масові жертви на Майдані під час протестних дій учасників революції Гідності (Україна, 2014 р.) В.Д. Мішалов з колегами (2018) за допомогою методів варіаційної статистики провели фахову судово-медичну оцінку загиблих [85]. Ними доведено, що серед жертв Майдану питома вага належала саме вогнепальній травмі. Використання міжнародного досвіду в Україні з питань постконфліктних операцій та ідентифікації осіб стало провідною темою дискусії на «Другому семінарі з судово-медичної ідентифікації людини під час збройних конфліктів та катастроф», який відбувся 21-23 березня 2017 р. у м. Дніпро за ініціатииви Делегації Міжнародного Комітету Червоного Хреста в Україні та Асоціації судових медиків України. Делегати форуму детально обговорили питання впровадження комплексного підходу для ідентифікації невідомих осіб із використанням усіх можливих новітніх ідентифікаційних методів дослідження. Під час семінару особливу увагу акцентували на принципових гуманітарних питаннях щодо дбайливого поводження із залишками тіл загиблих, поваги й розуміння рідних та близьких загиблих осіб [85].

У випадках надзвичайних ситуацій, під час проведення бойових дій та повномасштабної війни московитів в Україні важливе судово-медичне значення мають методи ідентифікації особи, серед яких виділяють візуальні та складні лабораторні дослідження [101, 107]. Візуальні методи поділяються на: візуально-документальні, традиційні візуальні та візуально-предметні.

Традиційні візуальні методи дозволяють визначати антропометричні ознаки, риси обличчя, колір очей та волосся, виявляти специфічні рубці чи татуювання у разі їх наявності. Якщо біля трупа, особу якого слід ідентифікувати, знаходять документи, то за допомогою візуально-документальних методів порівнюють наявне на документах фото із виявленим трупом. Також для ідентифікації особи можуть використовувати мобільні телефони, банківські картки тощо. Візуально-предметні методи дозволяють досліджувати колір і розмір взуття, одягу, головних уборів та інших виявлених навколо трупа предметів, а також наявність на одязі різноманітних нашивок, захисних елементів. Детальному аналізу підлягають виявлені знаряддя травми, зброя, спеціальні позначки на бронежилетах тощо.

У СМЕ трапляються випадки, коли провести ідентифікацію за допомогою візуальних методів не можливо, наприклад, при значному пошкодженні тіла внаслідок розчленування, обвуглювання чи гнилісних змін. Тоді використовують складні лабораторні методи ідентифікації [84, 87, 101]. Перш за все, це ДНК-ідентифікація особи, коли визначають так званий ДНК-профіль або його ще називають «генетичний паспорт», який показує унікальний для кожної людини набір нуклеотидних послідовностей. У судово-медичній практиці полімеразну ланцюгову реакцію можна проводити з будь-якими тканинами організму людини, з яких можна виділити ДНК. Частіше за все об'єктами дослідження є волосся, слина, кров і сперма та їх плями.

Результати ДНК-тесту використовують як у криміналістиці для встановлення особи, так і при судовому провадженні для встановлення батьківства чи ступеня споріднення, а також для пошуку й ідентифікації зниклих людей [100, 101]. Актуальність ДНК-ідентифікації особи значно

зросла під час війни росії проти національної гідності та територіальної цілісності України, коли при виявленні великої кількості трупів людей, які потрапили під мінометний обстріл і фактично обгоріли, яким військові російської федерації стріляли в обличчя або катували і їх не можливо опізнати. Страшні катування та знущання над людьми, які, на превеликий жаль, чинять московські окупанти в Україні (Ірпінь, Буча, Бородянка, Ізюм тощо), приховування ними трупів призводить до запізненого виявлення понівечених, обгорілих тіл, іноді лише окремих фрагментів залишків тіла, що суттєво ускладнює ідентифікацію потерпілих і загиблих осіб.

З ідентифікаційною метою для підтвердження особи крім ДНК-тесту також можна врахувати особливості зубного ряду, наявні імплантанти, післяопераційні рубці, застарілі переломи та дефекти кісток чи тіла. Ідентифікаційне значення мають і виявлені в невідомій особі ознаки хронічних захворювань, які призвели до інвалідизації, ампутації кінцівок, повного чи часткового видалення внутрішніх органів тощо.

Для ідентифікації особи у випадках, коли неможливо провести ідентифікацію обличчя й інших індивідуальних ознак зовнішності, ефективним є метод високотехнологічної обробки цифрової та відеоінформації [78]. Запропонований автором метод має вагоме значення при опрацюванні шляхів оптимізації роботи судово-медичної служби при масовій загибелі людей із метою ідентифікації загиблих осіб.

Реконструкцію частин тіла людини та визначення її раси можна проводити за окремими фрагментами залишків тіла, використовуючи при цьому сучасні методи СМЕ слідів біологічного походження та інноваційні комп'ютерні технології. Так, в Україні проводяться наукові дослідження щодо ідентифікації особи за спаленими кістковими залишками [36, 37], графічної реконструкції обличчя при виявленні невпізнаних останків [1].

Одним із сучасних методів ідентифікації особи є спектральний аналіз мовних сигналів, за допомогою якого визначають ідентифікаційні ознаки

біометричних параметрів мовного тракту, використовуючи в якості спектроаналізаторів спеціалізовані комп'ютерні програми [1].

На сьогодні в Україні науковці в галузі судової медицини активно вивчають можливості використання в СМЕ біохімічних [18-23, 35, 45, 70], індикаторних [67], імуногістохімічних [66], біофізичних [8, 46-48, 82], променевих [73] та інших [75, 76, 98, 103] методів аналізу для визначення маркерів життєвих та посмертних травм, біомеханічних досліджень процесу руйнації кісток при механічній травмі [97], оцінки характеру тілесних ушкоджень, встановлення критеріїв давності настання смерті [90] тощо. У СМЕ останнім часом значної популярності набувають фізико-оптичні методи, зокрема поляризаційні, при яких здійснюють опромінення лазером різних біологічних тканин із подальшим проведенням математично-статистичної обробки отриманих результатів [46-48, 116]. Так, науковці кафедри судової медицини та медичного правознавства БДМУ за допомогою методів лазерної поляриметрії вивчають давність утворення ушкоджень внутрішніх органів людини [9, 15, 74, 75], крововиливів у головний мозок травматичного та нетравматичного генезу [31-34], визначають об'єм крововтрати [13, 14, 98].

Також відомими є публікації стосовно методик створення 3D моделей різноманітних гістологічних та анатомічних об'єктів [25, 104], патологічних змін тканин [77], зовнішньо-розпізнавальних параметрів невідомої особи [72], тілесних ушкоджень та травмуючих предметів [57, 64, 96].

Нині в Україні, як і в усьому світі, спостерігається зростання та якісна зміна окремих видів злочинності. Зокрема, сучасні засоби зв'язку та цифрові технології все частіше використовуються злочинцями (наприклад, інтернет-магазини та електронні платіжні системи для незаконного збуту наркотичних чи психотропних речовин тощо). З'являються нові види злочинів – так звані «комп'ютерні» злочини. Тому для швидкого й успішного розкриття усіх злочинів, отримання доказової інформації на користь розслідування, ідентифікації причетних осіб та жертв, а також дослідження речових доказів,

правоохоронні органи разом із лікарями СМЕ повинні активніше застосовувати інноваційні досягнення НТП і цифрових технологій.

Проведений нами детальний огляд вітчизняних наукових публікацій у галузі судової медицини свідчить, що в умовах сьогодення в судово-медичну практику активно запроваджують сучасні методики ідентифікації особи, різноманітні методи аналізу патологічних змін тканин та визначення маркерів життєвих і посмертних травм.

Таким чином, вітчизняна СМЕ має достатній науково-методичний потенціал для вирішення усіх завдань, важливих у процесі встановлення обставин при скоєнні злочинів, ідентифікації особи злочинця та жертви. Як зазначав Г.О. Андрощук (2017), саме «спільні зусилля теоретиків і практиків дозволять скоротити розрив між злочинним та законним використанням сучасних цифрових технологій, сприятимуть підвищенню якості розслідування...» [2]. У сучасних умовах взаємодії України з експертними установами країн Європи цей арсенал можливостей значно зростає.

Однак, в Україні роботи стосовно 3D реконструкції тілесних ушкоджень на тілі трупа та знарядь травми, якими скоєні злочини, лише починають з'являтися у науковій літературі. Ці питання донині залишаються маловивченими. У зв'язку з чим на сьогодні проблема СМД виду травмуючого предмета шляхом ТПР тілесних ушкоджень залишається вкрай актуальною, перспективною і потребує поглиблених наукових досліджень.

1.3. Використання сучасних 3D технологій у медицині та судово-медичній практиці

Стрімкий розвиток НТП зумовлює активне впровадження в медичну науку та практику новітніх медичних технологій, провідне місце серед яких посідають методи 3D моделювання та 3D реконструкції. Запровадження в медицину та судово-медичну практику ТПМ є невід'ємною складовою його розвитку в сучасному світі. Можливості використання 3D технологій та сучасних комп'ютерних програм у медичній галузі з кожним днем все більше

зростають. Змодельовані тривимірні моделі людських органів дозволяють ретельно переглядати їх у різних проекціях, звертаючи увагу на важливі деталі патологічного процесу чи можливих травматичних ушкоджень, проводити візуальне обстеження органів, віртуальну «пальпацію» за допомогою тривимірної комп'ютерної миші [26, 110].

Активне використання 3D технологій у медичній освіті створює належні умови для відпрацювання практичних навичок та медичних маніпуляцій без ризику для пацієнта як на додипломному, так і післядипломному етапах підготовки лікарів, допомагає в покращанні наочності занять та якості отриманих знань.

Так, вчені кафедри нейронаук інституту анатомії людини Падуанського університету (Італія) за допомогою 3D технологій вивчали анатомо-топографічну організацію ядер, що лежать в основі блукаючого нерву людини. Отримані ними результати доповнюють топографо-анатомічну характеристику та анатомо-фізіологічні особливості ділянки трикутника блукаючого нерву, що має важливе як теоретичне, так і клінічне значення для нейрофізіологічного моніторингу під час хірургічних процедур [155].

У медичному центрі університету Небраски (США) створено інтерактивні навчальні матеріали для 3D візуалізації процедур у поперековому та шийному відділах хребта, які можна використовувати в електронному вигляді та роздруковувати на 3D принтері. Відмічено значну ефективність розроблених цифрових та друківаних 3D моделей для відпрацювання практичних навичок щодо виконання люмбальної пункції студентами і стажерами [147].

На кафедрі патології та судової медицини медичного університету м. Пловдив (Болгарія) у вигляді навчального компакт-диску із застосуванням методу ТПМ розроблено комплекс ілюстрацій конкретних випадків аутопсії на основі клініко-патологічних конференцій. За результатами опитування студентів, створений електронний розтин вони розглядають як додатковий метод для активного використання під час аудиторних занять у випадках

неможливості проведення класичної аутопсії та прямого спостереження за секційним дослідженням трупа [121].

Актуальним на сьогодні стало використання ТПМ для створення об'ємних моделей вірусу при COVID-19 для більш детального його вивчення з метою розробки ефективних методів лікування. Під час пандемії за допомогою методів 3D моделювання виготовляють засоби індивідуального захисту. Також для пацієнтів із важким перебігом коронавірусу розроблено 3D модель нерегульованого клапана Вентурі, який допомагає підвищити оксигенацію при додатковій подачі кисню [251].

У клінічній практиці методи 3D моделювання та 3D друку використовують для отримання об'ємних моделей анатомічних структур та імплантантів, з якими можна працювати як у віртуальному просторі, так і в реальності, роздрукувавши їх на 3D принтері. 3D друковані реконструкції моделей дозволяють підбирати необхідні трансплантанти чи протези індивідуально для кожного конкретного пацієнта з максимальною точністю, що значно покращує ефективність лікування та знижує ризик ускладнень.

Сучасні методи ТПМ все ширше застосовують при плануванні і проведенні оперативних втручань у хірургії, для виготовлення прототипів частин тіла, реконструкції протезів, імплантантів у травматології, трансплантології, ортопедичній стоматології та інших галузях медицини [92, 105, 193, 252].

Із появою та розвитком у світі тривимірних адитивних технологій 3D друку на 3D принтерах спостерігається помітне зростання наукового зацікавлення до їх впровадження, перш за все, у травматологічну та ортопедичну практику. Програми адитивного виробництва призначені для виготовлення різноманітних анатомічних моделей, хірургічних інструментів, шин, імплантатів та протезів. При цьому тривимірний об'єкт створюється шляхом пошарового нарощування із додаванням певного матеріалу в потрібні місця за даними цифрової моделі.

За результатами проведених досліджень індійські вчені [175] зазначають, що 3D друкowana модель, створена за адитивною технологією, точно передає форму, розміри та всі деталі анатомічної будови певної кістки чи суглобу й успішно використовується під час складних оперативних втручань. Важливим є те, що індивідуальні 3D друкovanі моделі імплантів, зліпків, протезів при ортопедичній травмі забезпечують ідеальну посадку імплантату в кожного конкретного пацієнта та сприяють покращанню результатів хірургічного лікування [193].

Метод адитивного виробництва є перспективним для ортопедичних пацієнтів, які потребують індивідуального хірургічного лікування. Технології ТПМ та адитивного виробництва дозволяють здійснювати виготовлення імплантів на основі чорнила з різних біоматеріалів. Так, у проведеному дослідженні описано розробку нового універсального робочого процесу для біодруку конструкцій специфічних імплантів остеохондральних дефектів, створених шляхом ТПМ під контролем магнітно-резонансної томографії (МРТ), для лікування пацієнта з розсікаючим остеохондритом [181]. Модель імплантату була виготовлена на основі двох чорнил із біоматеріалу з клінічно значущими властивостями, які дозволяли проводити безпосереднє вбудовування власних клітин пацієнта у процесі біодруку.

Досліджуючи застосування 3D-технологій в ортопедичній хірургії, вчені з Університету медицини, фармації, науки та технологій «Джордж Еміль Палад» (Румунія) за допомогою програми Democratiz3d та платформи Embodi3D створили спеціальний клінічний робочий процес для передопераційного планування при переломах тіла великогомілкової кістки [204]. Ця розробка дозволяє моделювати й планувати хірургічне втручання для кожного конкретного пацієнта. Запропонована методика допомагає у дослідженні природи переломів тіла великогомілкової кістки та розробці відповідного хірургічного лікування для вирівнювання поверхні, дизайну та напрямків фіксації гвинтами, розрахунку міцності фрагментів кістки і друку хірургічних об'єктів.

Перспективним є використання методів цифрових технологій в онкологічній ортопедії. У роботі В.Ю. Костюка та співавторів (2019) [71] висвітлено результати хірургічного лікування хворих із пухлинами кісток тазу, яким проводили передопераційне 3D моделювання в Національному інституті раку (м. Київ). Автори відмічають, що використання 3D-моделювання (пакет програмного забезпечення RadiAnt DICOM Viewer with 3D Volume Rendering та програмний пакет «SolidWorks») при плануванні оперативного втручання дозволяє отримати більш точні дані щодо зон ураження. Показники безрецидивної виживаності у пацієнтів із попереднім передопераційним моделюванням мали тенденцію до покращання.

На сьогодні сучасні 3D технології також успішно використовують в ортопедичній стоматології при виготовленні високоточних протезів, коронок, вінірів та вкладок з урахуванням індивідуальних параметрів пацієнтів. Для ТПМ у стоматологічній практиці найбільш часто застосовують технологію автоматичного програмування, яка передбачає систему для автоматичної побудови комп'ютерної тривимірної моделі – computer-aided design та систему для виготовлення стоматологічних конструкцій за допомогою комп'ютера з використанням попередньо знятої 3D моделі щелеп (цифрового відтиска) – computer-aided manufacturing. Дана технологія передбачає технологічний процес комп'ютерного сканування зубного ряду, побудови цифрової моделі зубів і щелепи пацієнта з подальшим комп'ютерним моделюванням і автоматичним виробництвом конструкції зубного протеза [177].

У світі активно проводяться дослідження стосовно розробки цифрового дизайну та виготовлення зубних протезів із використанням сучасних комп'ютерних програм. Стоматологічні конструкції, зроблені за допомогою ТПМ, за формою і функціональними характеристиками максимально відповідають природним зубам пацієнта [249]. Вченими китайського центру цифрової стоматології (м. Пекін) запропоновано функціонально придатну цифрову систему для повного відновлення зубних протезів (Functional Suitable Digital Complete Denture System) на основі технології 3D друку та проведено її

попередню клінічну оцінку [149]. Комп'ютерне моделювання дозволяє скоротити терміни протезування, а також продемонструвати пацієнту, як може змінитися його обличчя після маніпуляцій [53].

Використання цифрових технологій у стоматології дозволяє поєднувати лікування з естетичними вимогами пацієнтів. Методи ТПМ використовують для планування та створення природних, індивідуальних та естетичних посмішок [127]. В естетичній стоматології для проєктування та модифікації посмішки пацієнтів у цифровому вигляді індійські вчені [171] рекомендують використовувати інноваційний інструмент, так званий цифровий дизайн посмішки (Digital Smile Design). Це спеціальний технічний інструмент для естетичної корекції, який дозволяє заздалегідь створити цифровий макет нового дизайну посмішки пацієнта і забезпечує передбачуваний результат перед початком лікування.

На сьогодні в різних галузях медицини все ширше запроваджують технології тривимірного друку з використанням 3D принтерів [2, 44, 99]. Практично кожен людський орган можна друкувати на основі його тривимірної моделі, що дозволяє виявляти приховані проблеми патологічних процесів, своєчасно запобігати тяжким ускладненням, більш прицільно підбирати лікування і в разі потреби, відпрацьовувати методику оперативного втручання.

За допомогою 3D принтерів на основі тривимірних зображень крім індивідуальних анатомічних структур пацієнта друкують й індивідуальне медичне обладнання, зокрема апарати зовнішньої фіксації, хірургічні пристрої, шини, індивідуальні ендопротези, дентальні імплантанти, розробляють технології створення штучних кісток, тканин тощо [49, 94, 222].

У літературі з'являються наукові публікації стосовно використання 3D друку для створення й точного виробництва персоналізованих лікарських форм із модифікованим вивільненням активної діючої речовини або декількох інгредієнтів з адаптованими профілями вивільнення, а також виготовлення індивідуальних для кожного пацієнта систем доставки ліків [148, 170].

Методи 3D моделювання посідають вагоме місце і в судово-медичній та медико-криміналістичній практиці. Їх застосовують для створення об'ємних моделей біологічних об'єктів, тривимірних просторових моделей оточуючих нас у побуті предметів, знарядь, засобів, приміщень [114, 133, 182, 200] тощо. Сучасні системи цифрових технологій динамічно розвиваються, постійно вдосконалюються і розширюються їхні можливості [190-192, 263].

На сьогодні проводять перспективні наукові дослідження стосовно використання методів ТПМ для оформлення судово-медичної 3D документації ушкоджень при травмах, криміналістичної візуалізації й оцифрування об'єктів, які підлягають документальному підтвердженню при проведенні СМЕ [161, 196, 260]. Італійські вчені запропонували для використання в аутоптичній практиці новий діагностичний інструмент для 3D документації аутопсії – сенсор LIDAR, який дозволяє розробляти 3D моделі безпосередньо під час розтину та проводити точні вимірювання [199].

Під час огляду місця скоєння злочину судово-медичному експерту потрібно якомога точніше й об'єктивніше описати наявні на тілі трупа ушкодження, відмітити його позу та положення, зафіксувати точне місцезнаходження слідів біологічного походження і предметів, які знаходяться навколо трупа, й інші важливі деталі. Підвищенню точності, об'єктивності та наочності проведеного огляду на місці скоєння злочину сприяють сучасні методи фотограмметрії, ТПМ та 3D сканування [17, 124, 159, 224], а також багатокамерний пристрій для документування всього тіла у тривимірному просторі «Botscan» [202].

У випадку ДТП відразу на місці пригоди необхідно описати й зафіксувати значну кількість тілесних ушкоджень, описати сліди біологічного походження як на транспортному засобі, так і дорожньому покритті. Також важливо провести лінійні вимірювання усіх тілесних ушкоджень. І нерідко, при первинному огляді місця ДТП окремі важливі деталі можуть бути втрачені. Відповідно, може виникати необхідність у додаткових або повторних оглядах, які не завжди дозволяють віднайти відповіді на усі

запитання слідчих органів. Використання методів ТПМ на місці ДТП дозволяє швидко, точно і в повному обсязі зафіксувати всю необхідну інформацію, а також суттєво допомагає робити детальні висновки без потреби проведення повторних оглядів місця ДТП [133].

При проведенні СМЕ аварій у вигляді наїзду на пішохода і його переїзду для визначення походження травми та реконструкції інциденту автори [134] рекомендують використовувати морфометричну 3D реконструкцію та створення 3D моделей транспортних засобів, місця аварії, потерпілих та усіх виявлених ушкоджень.

Те ж саме стосується й огляду місця скоєння злочину при насильницькій смерті, особливо, у випадках застосування вогнепальної зброї, КРЗ та при травмі тупими твердими предметами, коли у слідчих органів завжди постає питання про положення потерпілого в момент нанесення йому тілесних ушкоджень. Саме використання сучасних технологій ТПМ дозволяють змодельовати положення потерпілого при проведенні ситуаційних експертиз [224]. Аналіз 3D моделей місця пригоди у випадку вогнепальної травми дозволяє провести ілюстрування напрямку пострілу, при колото-різаних ушкодженнях – за напрямком ранового каналу зіставити взаєморозташування нападника й потерпілого.

Згідно з даними М. Rachael та співавторів (2020) під час дослідження поверхневих тілесних ушкоджень та ймовірного тупого травмуючого предмета створені 3D моделі допомагають зробити висновок чи саме він є знаряддям травми, а також дозволяють визначити траєкторію нанесення тілесного ушкодження [221]. Завдяки проведенню 3D ілюстрування місця пригоди та точній фіксації усіх тілесних ушкоджень у потерпілого стає можливим надати більш об'єктивну відповідь на запитання слідчого – чи цей інцидент був випадковим, чи слідчі органи мають справу із вбивством [133].

Під час слідчого експерименту сучасні технічні засоби (відеокамери, цифрові фотоапарати тощо) та електронні носії з детальною характеристикою речових доказів суттєво допомагають перевірці й уточненню важливої для

досудового розслідування інформації [93]. Створення саме електронних 3D моделей місця пригоди, тілесних ушкоджень, імовірних знарядь травми й інших речових доказів та їх використання під час слідчого експерименту дозволить значно покращити якість, об'єктивність і наочність проведення ситуаційних судово-медичних та медико-криміналістичних експертиз.

Запровадження у світову судову практику суду присяжних, який формується з представників різного віку та фаху, як правило, мало обізнаних у питаннях медицини й СМЕ, для розуміння ними механізму отриманої смертельної травми потребує більш зрозумілої, наглядної візуалізації наявних тілесних ушкоджень. Також постає потреба в якомога більш доступній та наочній демонстрації речових доказів чи інших важливих деталей, які в кожному конкретному випадку можуть відігравати вирішальну роль при винесенні вироку [136]. Саме методи ТПМ і ТПР чітко відтворюють різноманітні анатомічні структури і дозволяють створювати наочні 3D реконструкції тілесних ушкоджень для людей, які не мають спеціальних медичних знань і навичок. Завдяки чому сучасні методи ТПМ та ТПР знаходять широке застосування для презентації цифрової доказової бази під час судових засідань та суду присяжних, які виносять вирок [141, 152, 156].

На сьогодні у криміналістичній практиці при розслідуванні злочинів популярною стає комп'ютерна 3D анімація [198, 261], яка є важливим візуальним інструментом для представлення судово-медичного висновку. Вона чітко демонструє криміналістичну ситуацію в різні періоди часу і забезпечує точну візуалізацію місця скоєння злочину чи ДТП у залі судових засідань.

Методи ТПМ все частіше використовують у криміналістиці для реконструкції злочинів [140], реєстрації травм та документування параметрів ран [237]. Значно підвищує рівень вірогідності й наочності судово-медичних та експертно-криміналістичних висновків використання в СМЕ систем 3D-сканування й 3D друку, які дозволяють створювати точну тривимірну копію досліджуваних об'єктів, їх взаєморозташування та масштабування. Однак,

більшість 3D сканерів дороговартісні і спрямовані, переважно, на вирішення більш вузьких судово-експертних завдань, зокрема, сканування тільки дрібних або, навпаки, лише великих об'єктів. Під час судових засідань доцільним є використання не лише цифрових 3D моделей, а й 3D друківаних реконструкцій об'ємних моделей анатомічних структур [118, 119, 173], які суттєво допомагають у визначенні кількості нападників та ідентифікації знарядь травми [139, 142].

Для встановлення характеру ушкоджень, причини смерті й ідентифікації знаряддя травми в судовій медицині загальноприйнятою є класична аутопсія [85, 216, 230]. Однак, певні труднощі проведення класичного розтину створюються при СМЕ трупів, повністю обуглених і розкладених трупів, за наявності пізніх гнилісних змін у тілі тощо. При проведенні клінічних судово-медичних розтинів тіл, померлих від вірусних захворювань, завжди виникає загроза інфікування медичного персоналу, особливо, під час пандемій, зокрема на COVID-19 [217]. У таких випадках альтернативою класичному розтину є не інвазивна віртуальна аутопсія за допомогою КТ та МРТ із використанням методів 3D візуалізації внутрішніх ушкоджень.

Віртуальна аутопсія дозволяє незалежно від ступеня компетентності експерта зберігати на необмежений термін наявні на тілі трупа тілесні ушкодження в первинному вигляді та проводити їх більш поглиблене вивчення [137, 138, 178, 207, 219]. Вона також надає можливість звернути увагу на найдрібніші деталі виявлених ушкоджень, які за браком часу та швидкоплинністю змін органів і тканин трупа внаслідок біологічних процесів гниття не завжди можна виявити під час проведення первинної СМЕ. Створені на основі віртуальної аутопсії 3D моделі тілесних ушкоджень мають важливе значення у випадках спірних питань, оскільки дозволяють у разі необхідності проводити повторні СМЕ із залученням інших судово-медичних фахівців без втрати первинної інформації щодо тілесних ушкоджень [206].

Надалі, при виникненні спірних питань стосовно точки прикладання, механізму отриманих тілесних ушкоджень чи морфологічних характеристик

кожного окремого ушкодження, виконується додаткова або комісійна експертиза за матеріалами первинної СМЕ. Саме тому методи ТПМ, зокрема використання елементів віртуальної реальності [182, 242], відіграють важливу роль у фіксації тілесних ушкоджень при первинному судово-медичному дослідженні та під час проведення СМЕ, призначеної для встановлення причини смерті, тяжкості і характеру тілесних ушкоджень [68]. Методи ТПМ використовують для створення 3D документації при травмах із подальшою віртуальною 3D реконструкцією уражень [260], виявлених за допомогою посмертної КТ.

Окрім можливості повторного перегляду і в необмеженій кількості вивчення й аналізу 3D моделей ушкоджень, зафіксованих під час первинної СМЕ, отримані моделі дозволяють проводити лінійні вимірювання як самих ушкоджень, так і визначати їх точне місцезрешування на тілі потерпілого [133, 182]. Аналогічні питання стосовно детальної характеристики тілесних ушкоджень постають перед судово-медичними експертами не лише під час дослідження трупів, а й при освідченні потерпілих живих осіб. Саме тому в світі вивчають можливості використання різноманітних 3D сканерів та методів ТПМ, за допомогою яких можна створювати 3D моделі окремих ділянок із наявними ушкодженнями та об'ємні моделі тіла потерпілої особи в цілому [239, 240].

Важливого значення для СМЕ набуває створення 3D цифрової документації всього тіла, що дозволяє задокументувати усі наявні морфологічні ознаки для об'єктивності аналізу і більш чіткого розуміння механізму спричиненої травми. Використання методів ТПМ також дає можливість проведення у разі потреби повторних чи комісійних СМЕ, дозволяє наглядно і максимально точно демонструвати під час судових засідань 3D моделі тілесних ушкоджень та сприяє формулюванню більш об'єктивного експертного висновку [223, 243].

У Цюрихському інституті судової медицини (Швейцарія) розроблена автоматизована система візуалізації VirtoScan-on-Rails, завдяки якій судово-

медичні експерти можуть під час аутопсії виконувати посмертне 3D-документування поверхні всього тіла на різних етапах зовнішнього та внутрішнього огляду [183, 184].

У судово-медичній практиці час від часу зустрічаються випадки, коли потрібно ідентифікувати невідому особу. Якщо на експертизу надають лише окремі фрагменти скелетованих залишків тіла трупа, тоді проведення ідентифікації невідомої особи викликає значні труднощі. І в таких ситуаціях судово-медичним експертам допомагають саме методи ТПМ. Так, Ю.З. Коцюбинська у своїй роботі (2019) [72] висвітлює можливості використання 3D моделювання зовнішньо-розпізнавальних параметрів невідомої особи з використанням дерматогліфічних параметрів середніх та проксимальних фаланг пальців рук. Також методи ТПМ знаходять використання в судово-медичній одонтології під час проведення ідентифікації трупів у місцях масових смертей [177].

Наші колеги зі Шрі-Ланки використовують світовий досвід застосування методів 3D моделювання в судовій медицині для реконструкції обличчя за наявного черепа [176]. З використанням 3D сканера Vivid 910 3D scanner of Konica Minolta™ отримують об'ємну модель черепа, що в подальшому дозволяє в графічному редакторі нанести на череп м'язи і відтворити обличчя. Після чого за допомогою програми Free Morphing 2.1 проводять ідентифікацію змодельованого обличчя зі справжньою фотографією покійного. За даними авторів отримані результати дозволили з високою вірогідністю ідентифікувати особу.

Методи ТПМ та спеціальні комп'ютерні програми знаходять використання у віковій антропометрії та з ідентифікаційною метою для 3D реконструкції обличчя невідомої особи за особливостями анатомічної будови черепа [123, 174, 254].

Сучасні методи 3D моделювання дозволяють використовувати їх не лише для дослідження зовнішніх тілесних ушкоджень чи місць скоєння злочинів, а й внутрішніх ушкоджень. Останніми роками важливою частиною

СМЕ стала посмертна КТ чи МРТ – не інвазивна методика, яка базується на результатах аналізу сканів тіла, отриманих за допомогою КТ/МРТ із подальшим створенням об'ємних моделей [144, 264, 265]. Посмертна КТ чи МРТ нерідко передує розтину, виступає як скринінговий тест у ділянці ушкоджень перед розтином [179], дозволяє доповнити класичну аутопсію [21, 195, 232, 254].

Так, посмертну візуалізацію використовують як додатковий інструмент для оцінки КРР передньої стінки живота [231], у посмертному аналізі перимортальної скелетної травми [209]. За її допомогою також можна ідентифікувати маркери, пов'язані з травмою чи патологічним процесом, які не можливо виявити під час розтину [194]. Судово-медична посмертна КТ, доповнена зовнішнім, токсикологічним і гістологічним дослідженнями, у більшості випадків при підозрі на неприродну смерть дозволяє встановити істинну причину смерті [167].

У деяких країнах Європи тіла померлих спочатку піддають віртопсії, і лише потім, у разі необхідності, проводиться класичний розтин. Віртопсія – більш гуманний спосіб встановлення причини смерті померлої особи [160]. Вона також зменшує завантаженість судово-медичних експертів і зайвий раз не створює ризику їхнього інфікування, що надзвичайно важливо у період світових пандемій [117, 125, 163, 168].

Значно розширюються можливості візуалізації при проведенні СМЕ інтеграцією 3D моделі, отриманої за допомогою методу фотограмметрії, у набори даних КТ/МРТ. При такому типі 3D документації тілесних ушкоджень об'ємна модель поверхні, отримана за допомогою фотокамери з використанням методу фотограмметрії, дозволяє задокументувати індивідуальні ушкодження тіла з текстурою. При цьому, 3D модель допомагає об'єднати всі ушкодження із соматичними патологіями, діагностованими за допомогою КТ/МРТ в цілісну модель, і проводити дослідження тілесних ушкоджень на усіх рівнях [259].

В інституті клінічної судової візуалізації Людвіга Больцмана (Австрія) запропоновано нову інтегровану комп'ютеризовану програмну систему криміналістичних інструментів для тривимірного документування місця скоєння злочину за допомогою 3D сканерів та методів медичної візуалізації, таких як КТ і МРТ [130]. Варто відзначити, що КТ та МРТ дозволяють записувати і зберігати судово-медичну інформацію щодо травм всередині тіла жертви, зокрема, просторові взаємозв'язки між досліджуваними структурами, які втрачаються під час розтину. Тобто, результати КТ/МРТ є цінним доповненням до візуальних даних, отриманих під час розтину. Також МРТ є єдиним неінвазивним джерелом інформації про травму чи патологічний процес у внутрішніх органах потерпілих живих осіб, які потребують судово-медичного освідчення. Інтегрована таким чином візуалізація даних за допомогою 3D-ілюстрацій, КТ та МРТ покращує розуміння тієї чи іншої ситуації, особливо не фахівцями у галузі судової медицини, які беруть участь у судових засіданнях під час розгляду кримінальних справ.

При СМЕ травматичних випадків, які супроводжуються значним руйнуванням черепа, що ускладнює описання отриманих ушкоджень та обґрунтування механізму їх утворення, досить часто доцільним стає застосування методів ТПМ для отримання 3D моделі черепа [154, 226]. Часом, у судово-медичній практиці трапляються випадки, коли для проведення СМЕ на належному рівні виникає потреба у вилученні черепа з подальшою мацерацією, відділенні м'яких тканин від нього та відтворенні його будови. Окрім технічних труднощів, які при цьому виникають, слід відмітити естетичні, релігійні та культурні аспекти такої процедури.

Використавши КТ сканування з подальшим отриманням об'ємної 3D моделі формату .STL, можна не лише уникнути вищеописаних труднощів, зберегти первинне розташування фрагментів черепа, що утворилися після отримання травми, а й провести СМЕ на значно вищому рівні. Також важливо, що демонстрація об'ємної моделі формату .STL під час судового засідання в

присутності родичів померлого завжди значно гуманніша порівняно з класичним методом [142].

При ДТП, обширних травмах голови з деформацією черепа або при вилученні кісткових структур для проведення медико-криміналістичних експертиз виникають питання стосовно естетичного вигляду трупа та підготовки тіла для видачі його родичам. З огляду на це доцільним є використання технології 3D друку для відновлення ушкоджених чи вилучених кісткових структур, що дозволяє проводити реконструкцію та відновлення первинної форми на високому рівні [253, 254].

Використання методів ТПМ у судовій медицині дозволяє проводити у разі потреби повторні чи комісійні СМЕ, наглядно і максимально точно демонструвати під час судових засідань 3D моделі тілесних ушкоджень та сприяє формулюванню більш об'єктивного експертного висновку [254, 255].

Важливого значення в СМЕ при розкритті кримінальних злочинів набуває 3D друк [257]. Для медичної візуалізації в криміналістиці науковці центру судово-медичної візуалізації та віртопсії інституту судової медицини Бернського університету (Швейцарія) запропонували створення тривимірних полігональних сіток на основі КТ, МРТ, ангіографії та сканування поверхні з фотограмметрією із подальшим друком на 3D принтері кольорових моделей анатомічних структур. Розроблені авторами 3D моделі переломів кісток, розривів органів, судин, ран із слідами укусів чітко відображають усю картину отриманої травми і можуть використовуватися для наглядної демонстрації під час судових засідань [152].

Сучасні технології 3D друку використовують для виготовлення 3D друкованих реконструкцій речових доказів, які можна демонструвати під час судових засідань для того, щоб присяжні краще розуміли виступи експертів [128, 156, 173, 238]. Вагомою перевагою 3D друкованих реконструкцій є те, що вони з високою точністю відображають усі дрібні деталі як наявних на анатомічних структурах ушкоджень, так і особливостей знярядь травми, детально повністю передають їх просторову будову. Об'ємні копії,

надруковані на 3D принтері, можна тримати в руках, обертати, повторно переглядати і використовувати для імітації травми. Вони значною мірою допомагають у розкритті злочинів.

Використання технічних засобів (відеокамери, фотоапарати, зокрема цифрові, тощо) та носіїв електронної інформації з речовими доказами (електронні 3D копії знарядь травми) під час проведення слідчого експерименту значно покращують ефективність його проведення [93]. Цифрові дані є надійним джерелом інформації про посмертний інтервал при медико-правових розслідуваннях, особливо у випадках вбивств [164]. Зустрічаються поодинокі наукові роботи, присвячені аналізу та вдосконаленню якості медичних 3D зображень [153].

Проведений аналіз літературних джерел свідчить, що більшість наукових досліджень стосовно перспектив використання сучасних 3D технологій у медицині та судово-медичній практиці проводяться закордонними авторами. Останніми роками в Україні помітно зростає зацікавлення науковців до вивчення та запровадження методів ТПМ та ТПР у вітчизняну медичну галузь та СМЕ зокрема. При виконанні НДР методи ТПМ сприяють розробці високоточних 3D моделей будь-яких органів чи структур, максимально наближених до реальності. Це наукові дослідження стосовно використання цифрових технологій при морфологічному дослідженні сухожилкових струн лівого шлуночка серця людини [77], виготовленні за гістологічними зрізами 3D моделей для з'ясування особливостей розвитку і становлення топографії органів упродовж онтогенезу людини [104], для просторової реконструкції площини перелому довгих трубчастих кісток нижніх кінцівок [95].

Вітчизняні науковці в галузі судової медицини за допомогою ТПМ відтворюють біокінетичні варіанти моменту нанесення удару [27], моделюють зовнішньо-розпізнавальні параметри невідомої особи [72, 185] та умови перебування частин трупа у воді [28].

У науковій літературі також з'являються поодинокі публікації стосовно застосування методів ТПР у судово-медичній практиці при вогнепальній травмі [10, 50]. Технології 3D моделювання є перспективними при експертному дослідженні переломів довгих трубчастих кісток нижніх кінцівок [39, 102].

Отже, застосування ТПМ у різних галузях медицини та СМЕ на сьогодні є перспективним напрямком і відкриває широкі можливості для подальших наукових досліджень та практичних розробок. Подальше удосконалення методів ТПМ та ТПР сприятиме розширенню можливостей судової медицини, покращанню якості проведення ситуаційних судово-медичних та медико-криміналістичних експертиз.

1.4. Можливості використання методів 3D моделювання для ретроспективної діагностики виду травмуючого предмета в судовій медицині

Із практичної точки зору важливого значення у встановленні механізму ушкоджень при травмі та ідентифікації виду травмуючого предмета в судово-медичній та медико-криміналістичній практиці набувають сучасні методи ТПМ та ТПР на основі цифрової фотограмметрії з подальшою комп'ютерною обробкою і 3D-друком об'ємних моделей. Створені на основі цифрових фотографій тривимірні віртуальні копії об'єктів дозволяють документувати слабо виражені й виявляти малопомітні морфологічні ознаки тілесних ушкоджень.

Проведений нами аналіз літературних джерел стосовно використання сучасних тривимірних технологій при травмах різного генезу в судово-медичній практиці засвідчив, що публікації з даного питання переважно іноземних авторів і стосуються, в основному, розробки 3D моделей та 3D зображень ділянок ушкоджень при травмі тупими предметами або внаслідок ДТП.

Перші спроби застосування методу ТПР для ідентифікації виду травмуючого предмета в СМЕ висвітлені в роботі італійських дослідників ще в 2009 році [233]. Авторами показано роль сучасних цифрових технологій та застосування датчиків 3D зображення під час кримінального розслідування при тупій травмі. У цій роботі описано алгоритм створення у програмному середовищі PolyWorks 3D моделі обличчя жінки, вбитої ударом металеві труби. Створена авторами модель із високим ступенем точності продемонструвала наявні на обличчі потерпілої численні рвані та забійні ушкодження.

Пізніше вчені з Великої Британії провели наукові дослідження стосовно використання 3D технологій у судовій медицині, зокрема під час засідань суду присяжних, теж при тупій травмі. Так, у роботі D. Erikson і співавторів (2020) висвітлено використання сучасних методів оцифрування для створення імітації судового процесу при травмі голови з переломом черепа для того, щоб присяжні могли визначити чи жертва впала сама, чи її підштовхнув підсудний. Автори підкреслюють важливість демонстрації 3D зображень у залі суду [156].

Інші британські дослідники вивчають використання 3D програмного забезпечення для реконструкції травматичних ушкоджень кісток при переломах нижніх кінцівок унаслідок смертельних випадків з участю пішохода на дорозі, при ДТП, виявлених за допомогою посмертної КТ [126].

Науковці зі Швейцарії досліджують роль морфометричних 3D реконструкцій для диференціації наїзду на загиблого при ДТП, пов'язаних із пішоходами, велосипедистами та мотоциклістами [134].

На даний час поодинокі наукові публікації стосовно можливостей використання методу цифрового фотографування та 3D технологій при проведенні СМЕ з'являються і в Україні, зокрема, при судово-медичному дослідженні переломів довгих трубчастих кісток нижніх кінцівок [39, 102]. Автори відмічають, що 3D формат дозволяє досліджувати об'єкт у всіх трьох площинах під різним кутом, полегшує диференціацію морфологічних змін у

ділянці перелому та сприяє наданню слідчим органам вірогідних експертних даних.

Наукові дослідження щодо використання методу фотограмметрії та ТПП для реконструкції площини перелому трубчастих кісток нижніх кінцівок проведені і на кафедрі судової медицини та медичного правознавства БДМУ [95]. Так, у дисертаційній роботі І.Г. Савки (2015) розроблено новий спосіб 3D моделювання трубчастої кістки з ділянкою перелому, що дозволяє вивчати досліджуваний об'єкт у вигляді тривимірного зображення і сприяє об'єктивізації морфологічних діагностичних ознак для відтворення умов травми.

Оскільки за морфологічними особливостями ранового каналу найбільш точно можна ідентифікувати параметри ГТП, то заслуговують уваги дослідження стосовно можливостей використання методів ТПМ для ретроспективної ідентифікації КРЗ при гострій травмі.

У літературі з'являються поодинокі публікації стосовно використання сучасних комп'ютерних технологій та методів ТПМ для посмертного аналізу внутрішніх ушкоджень (м'які тканини, кістки) у тілі трупа при гострій травмі, які можливо зіставити з травмуючим предметом для більш точного висновку стосовно знаряддя травми [218, 250].

Наукова робота японських авторів присвячена аналізу діагностичної цінності тривимірних КТ-зображень жертв ножових поранень, оброблених за допомогою нової технології глобального освітлення, яка дозволяє створювати фотореалістичні зображення [162]. Показано, що застосування даної методики полегшує детальну оцінку ножових ран і дає більш чіткі й наглядні фотозображення порівняно з макроскопічними фотографіями.

У роботі італійських вчених [218] висвітлено створення цифрової 3D реконструкції гістологічних зрізів органів при дослідженні КРР передньої поверхні серця у випадку суїциду. Спочатку частину серцевої стінки разом із КРР серійно розрізали по всій площині рани для проведення мікроскопічного аналізу. Після чого гістологічні зрізи отримували в цифровому вигляді і за

допомогою програмного забезпечення ImageJ для тривимірної комп'ютерної графіки створювали тривимірну модель. У наведеному випадку ТПР дозволила оцінити розміри ушкодження міокарда і порівняти зовнішній вигляд КРР із підозрюваним ножем.

Важливим інструментом для оцінювання ножових поранень є посмертна КТ із подальшою 3D реконструкцією отриманих зображень, яка дозволяє швидко визначити локалізацію ураження, точно описати місце входу ножа, глибину та траєкторію його занурення [203].

Колектив авторів із Японії (2021) [250] для ілюстрації слідів ножових поранень створювали побудовані за допомогою КТ зображення ушкоджених ділянок тіла, вирізаного органу (серце) та ножа для подальшого отримання їхніх 3D-моделей, що дозволило візуалізувати співвідношення ножа з розрізом серця та КРР на грудній клітці. Однак, враховуючи те, що посмертна КТ має низьку чутливість для виявлення ушкоджень у твердих органах без уведення контрастної речовини, досить важко за допомогою ТПР продемонструвати сліди КРР серця й інших твердих органів.

В Україні немає відомостей про дослідження можливостей використання методів ТПМ для ретроспективної діагностики виду ГТП в судово-медичній практиці. Лише поодинокі повідомлення результатів нашої дисертаційної роботи [56, 58-63, 65].

Таким чином, проведений аналіз вітчизняних та закордонних літературних джерел свідчить, що питання стосовно використання методу фотограмметрії та сучасних комп'ютерних програм для діагностики виду травмуючого предмета, зокрема ГТП, у судовій медицині вивчено явно недостатньо і на даний час залишаються не вирішеними. Більшість наукових публікацій стосуються дослідження морфологічних особливостей тілесних ушкоджень та ранових каналів при травмі і носять констатуючий характер.

Зважаючи на це, актуальним і перспективним є проведення поглибленого наукового дослідження стосовно використання методів ТПМ та ТПР для ретроспективної діагностики виду ГТП чи проспективного його

виокремлення з ряду встановлених слідством імовірних знарядь злочину і впровадження даних методів у судово-медичну та медико-криміналістичну практику.

Основні результати даного розділу висвітлено в наступних публікаціях:

- [56] Кишкан ПЯ, Савка ІГ. Використання сучасних 3D-технологій у медицині та судово-медичній практиці (огляд літератури). Судово-медична експертиза. 2020;2:21–8. <http://forensic.bsmu.edu.ua/article/view/2707-8728.2.2020.4>; doi: <https://doi.org/10.24061/2707-8728.2.2020.4>
- [61] Кишкан ПЯ, Савка ІГ. Судово-медична діагностика виду гострого травмуючого предмета в експертній практиці. Судово-медична експертиза. 2019;1:28–34. <http://forensic.bsmu.edu.ua/article/view/2707-8728.1.2019.5>; doi: <https://doi.org/10.24061/2707-8728.1.2019.5>

РОЗДІЛ 2

МАТЕРІАЛИ ТА МЕТОДИ ДОСЛІДЖЕННЯ

Даний розділ дисертаційної роботи містить дані про:

- дизайн та матеріал дослідження;
- характеристику експериментальних моделей пошкоджень;
- обґрунтування використання альгінатної відбиткової маси «Hydrogum 5» (фірма «Zhermack», Італія);
- спосіб приготування робочої відбиткової маси;
- спосіб нанесення експериментального пошкодження КРЗ;
- метод отримання фрагментів експериментального ранового каналу;
- фотографування усіх розкритих фрагментів ранового каналу цифровою камерою;
- метод створення 3D текстурованої моделі фрагмента ранового каналу та її наступне експортування в оптимальному форматі;
- калібрування масштабу 3D моделей у графічному просторі програми «3Dsmax»;
- розроблений алгоритм виготовлення тривимірної комп'ютерної моделі ГТП;
- приклади відтворення форми клинка експериментального ножа у вигляді тривимірної просторової моделі (рис. 2.3.а-2.3.б);
- методи статистичної обробки результатів досліджень.

2.1. Дизайн та матеріал дослідження

Дисертаційне дослідження виконували на кафедрі судової медицини та медичного правознавства БДМУ, з дотриманням принципів Гельсінської декларації, прийнятої Генеральною асамблеєю Всесвітньої медичної асоціації (1964-2011 рр.), Конвенції Ради Європи про права людини та біомедицину (1997 р.), відповідних положень ВООЗ, Міжнародної ради медичних наукових

товариств, Міжнародного кодексу медичної етики (1983 р.) та чинних законів України.

Матеріалом дослідження були: альгінатна відбиткова маса з гумоподібним ефектом «Hydrogum 5» (фірма «Zhermack», Італія) із нанесеними колото-різаними пошкодженнями в експерименті, шкіра з підлеглими м'якими тканинами, паренхіматозні органи із наявними КРУ. Для проведення 3D моделювання з подальшим дослідженням морфологічних особливостей колото-різаних пошкоджень у цифровому форматі застосовували метод фотограмметрії щодо елементів експериментальних ранових каналів, а також під час проведення СМЕ у випадках КРУ на базі КМУ ЧОБСМЕ.

При проведенні дисертаційного дослідження дотримували вимоги Закону України «Про судову експертизу» від 25 лютого 1994 року, № 4038-ХІІ, Закону України «Про поховання та похоронну справу» від 10 липня 2003 року, № 1102-IV, статей Кримінального процесуального кодексу України щодо СМЕ та відомчих нормативних документів, що регламентують діяльність судово-медичних установ (закладів) України.

Затверджено на засіданні комісії з питань біоетики БДМУ (Протокол № 3 від 17.11.2022 р.).

Модель дослідження сформовано з 4-х серій ряду експериментальних ранових каналів, утворених КРЗ із різними параметрами та практичних випадків КРУ.

Проведено дослідження морфологічних особливостей 60 експериментів і практичних СМЕ, які дали змогу дослідити 37 КРУ (табл. 2.1). У першій серії (I), яка складалася з 15 експериментів, для нанесення пошкодження було використано КРЗ – ніж з однією заточкою леза, довжиною клинка 9,42 см, шириною в місці найбільшого потовщення клинка 1,89 см, товщиною обухка 0,1 см. Дані розміри КРЗ були отримані за допомогою штангенциркуля з похибкою $\pm 0,03-0,15$ см. Друга серія (II) із 15 експериментів була проведена з використанням КРЗ – ножа з однією заточкою леза, довжиною клинка

9,6 см, шириною в місці найбільшого потовщення клинка 2,6 см, товщиною обушка 0,24 см, яким наносили пошкодження. Дані розміри КРЗ теж були отримані за допомогою штангенциркуля з похибкою $\pm 0,03-0,15$ см. У третій серії (III), яка також складалася з 15 експериментів і для нанесення експериментального пошкодження використано КРЗ – ніж з одnobічною заточкою леза та потовщеним обушковим краєм, довжиною клинка 9,53 см, шириною в місці найбільшого потовщення клинка 2,7 см, товщиною обушка 0,42 см. Дані розміри КРЗ були отримані аналогічно попереднім серіям (за допомогою штангенциркуля з похибкою $\pm 0,03-0,15$ см). Для четвертої серії (IV) знову з 15 експериментів було використано КРЗ – ніж із двобічною заточкою леза, довжиною клинка 6,16 см, шириною біля основи клинка 2,6 см, товщиною леза в середній його частині 0,3 см. Зазначені розміри даного КРЗ теж отримали за допомогою штангенциркуля з похибкою $\pm 0,03-0,15$ см.

Таблиця 2.1.

Структура дослідження

№	Тип дослідження	Кількість досліджень	Кількість вимірювань ушкоджень	Кількість вимірювання колочечних засобів
1	Експериментальне Серія КР1	15	420	4
2	Експериментальне Серія КР 2	15	420	4
3	Експериментальне Серія КР 3	15	420	4
4	Експериментальне Серія КР 4	15	240	3
5	Практичні (експертні) випадки	37	170	22
Загалом:		97	1670	37

2.2. Розробка методу тривимірного просторового моделювання гострого травмуючого предмета при колото-різаних ушкодженнях м'яких тканин і паренхіматозних органів

Дослідження проведено на експериментальних моделях пошкоджень, які максимально повторюють і відтворюють властивості м'яких тканин організму людини. Для виготовлення експериментальних моделей пошкоджень використовували альгінатну відбиткову масу з гумоподібним ефектом «Hydrogum 5» (фірма «Zhermack», Італія), яка швидко твердне, після полімеризації залишається еластичною і дозволяє отримувати відбитки з надзвичайно гладкою поверхнею. Зазначена альгінатна маса, маючи високі тіксотропні властивості, легко ковзає лише при натисканні під час зняття відбитка ГТП і найбільш точно зберігає та відтворює властивості зануреного в неї клинка експериментального ножа.

Робочу відбиткову масу готували наступним чином: після відкриття пакету з сухим дрібнодисперсним порошком набирали його мірною ложкою в посуд для замішування у кількості 17 мірних ложок, що відповідає 119 грамам сухого порошку. Після чого додавали дистильовану воду з розрахунку 15 мл на одну мірну ложку порошку, тобто, загальним об'ємом 255 мл, і проводили замішування маси впродовж 30 секунд. Здійснювали обробку отриманої альгінатної маси (не більше 1 хвилини 5 секунд) із подальшим формуванням експериментального ранового каналу та перебуванням клинка ножа в цій масі впродовж 45 секунд. Таким чином, загальний час обробки матеріалу для дослідження становить 1 хвилину 40 секунд.

Для нанесення експериментального пошкодження використовували КРЗ – ніж з однобічною заточкою леза, довжиною клинка 9,5 см, шириною в місці найбільшого потовщення клинка 1,9 см, товщиною обухка 0,1 см. Ніж занурювали в альгінатну масу під прямим кутом до поверхні на всю довжину клинка ножа. У подальшому отриманий експериментальний рановий канал розкривали під прямим кутом до його поздовжньої осі з кроком приблизно 3,5 см, послідовно отримуючи три його складові фрагменти. Потім проводили

фотографування кожного окремого фрагмента з дотриманням вимог до масштабної фотографії та подальшим отриманням комп'ютерного калібрувального маркера (масштабу).

Після цього кожен фрагмент ранового каналу контрастували барвником, використовуючи 1 % спиртовий розчин діамантового зеленого. Усі три фрагменти експериментального ранового каналу відкривали паралельно його довжині й поміщали на обертальний столик, який, у свою чергу, знаходився під світловим кубом для забезпечення достатнього освітлення і проводили фотозйомку. Для фотографування використовували цифрову камеру марки SONY RX 10 II, яка повністю відповідає вимогам сучасної фотограмметрії з можливістю подальшого отримання якісних ТПМ досліджуваних об'єктів. Об'єкт зйомки розміщували в центрі обертального столика й безпосередньо на нього ставили номерок та фрагмент масштабної лінійки довжиною 1,0 см для проведення подальшого масштабування та контролю розмірів досліджуваного об'єкта в комп'ютерних програмах.

Фотоапарат установлювали на штатив і проводили фотографування фрагменту ранового каналу спершу під кутом 30° , повертали обертальний столик із кроком зміщення в діапазоні $20\text{-}30^\circ$ у 15 позиціях і отримували 15 фотографій кругового зображення. Наступним етапом було зміщення фотоапарату по відношенню до об'єкта дослідження під кутом, який відповідає 60° і кроком зміщення 40° , що дозволило отримати 9 фотографій відповідно. На кінцевому етапі фотографування виконували один знімок об'єкта дослідження під кутом 90° . Отримані фотографії у форматі JPEG завантажували в комп'ютерну програму «Agisoft Photoscan», в якій створювали 3D текстуровані моделі фрагмента ранового каналу. Отриману модель і текстуру експортували у форматі «OBJ». Дану процедуру виконували з кожним отриманим фрагментом експериментального пошкодження.

Наступним етапом роботи було переміщення отриманих 3D моделей у графічний простір програми «3DsMax», що дозволяє провести калібрування масштабу моделі, оскільки експортований «OBJ» файл із програми «Agisoft

Photoscan» не відповідає масштабу реального об'єкта, однак чітко зберігає форму та пропорції оригіналу. Після масштабування моделей у програмі «3DsMax» можливе переміщення та обертання даних моделей у всіх осях координат, що дозволяє уже у графічному редакторі скласти отримані фрагменти експериментального ранового каналу в єдине ціле та повністю відтворити форму клинка ножа, яким нанесено пошкодження.

Такі ж дослідження були проведені зі всіма видами ножів, які підлягали експериментальному дослідженню.

2.3. Алгоритм виготовлення тривимірної комп'ютерної моделі гострого травмуючого предмета

У результаті проведених досліджень розроблено алгоритм виготовлення тривимірної комп'ютерної моделі ГТП за допомогою фотограмметрії експериментального ранового каналу, який має наступну послідовність:

- приготування робочої відбиткової маси з альгінатної суміші;
- формування експериментального ранового каналу ножом із відомими метричними характеристиками;
- отримання окремих фрагментів експериментального пошкодження та їх контрастування барвником;
- фотографування усіх розкритих фрагментів ранового каналу цифровою камерою;
- завантаження фотографій у відповідному форматі в комп'ютерну програму для створення 3D текстурованої моделі фрагмента ранового каналу та її наступне експортування в оптимальному форматі;
- переміщення отриманих 3D моделей у графічний простір програми ТПМ, калібрування масштабу моделей, їх зіставлення та відтворення форми клинка експериментального ножа.

Важливе судово-медичне значення в ідентифікації знаряддя травми при КРУ має дослідження ранового каналу за допомогою пошарових зрізів, що дозволяє визначити напрямок ранового каналу, розміри і форму клинка ножа,

яким заподіяно травму. Тому проводили детальне вивчення кожного з трьох отриманих комп'ютерних маркерів досліджуваних фрагментів експериментального ранового каналу. Зіставлення окремих фрагментів експериментального пошкодження в один суцільний рановий канал дозволяє проводити його вимірювання в будь-якій заданій точці (рис. 2.1). При цьому сучасні комп'ютерні програми дозволяють фіксувати розміри ушкоджень м'яких тканин та ранового каналу безконтактним методом із високою точністю – до 0,0001 см.

Розміри, отримані нами внаслідок програмного вимірювання (рис. 2.2), практично не відрізнялися від реальних (похибка не більше 0,01 см) і були на порядок більш точними, ніж при вимірюванні класичними методами. Такі результати корелюють із даними закордонних авторів [202], які порівнювали фотограмметричні вимірювання, зроблені у тривимірному просторі з криміналістичними фотографіями.



Рис. 2.1. Тривимірна просторова модель експериментального ранового каналу у просторі графічного редактора «3Ds Max» (1:1).




Рис. 2.2. Розміри експериментального ранового каналу при комп'ютерному вимірюванні (1:1).

У випадку, якщо рановий канал сліпо закінчується в паренхіматозному органі, наприклад, у печінці, то за допомогою просторової тривимірної моделі експериментального пошкодження можна визначити форму вістря леза ножа, а за глибиною ранового каналу – довжину клинка, яким нанесено ушкодження. Тому, ми виділяємо ще декілька вагомих переваг запропонованого нами методу, а саме: можливість створення 3D моделі фрагменту ранового каналу в

паренхіматозному органі з контрастом, подальшим її друком на 3D принтері, яка на відміну від м'яких тканин організму не піддається впливу зовнішніх чинників і не змінює своїх розмірів, що дозволяє найбільш точно ідентифікувати знаряддя вбивства.

Отже, основною перевагою запропонованого нами методу, перш за все, є отримання лінійних розмірів ушкодження в цифровому форматі, що дозволяє зберігати його на необмежений термін, направляти електронною поштою для незалежної дистанційної медико-криміналістичної експертизи, а також завдяки розподілу експериментального ранового каналу на окремі фрагменти відтворювати реальні експертні випадки з ушкодженням шкіри, підшкірно-жирової клітковини, очеревини та паренхіматозних органів.

Також, на основі 3D моделей формату «OBJ», поміщених у простір «3DsMax» після їх масштабування та вирівнювання за осями координат, можна отримати матрицю для подальшого відтворення (моделювання) знаряддя травми зі збереженням його індивідуальних характеристик, а саме: довжини клинка, його ширини та найбільш інформативної частини клинка – вістря і зони скосу леза ножа (рис. 2.3.а, 2.3.б).

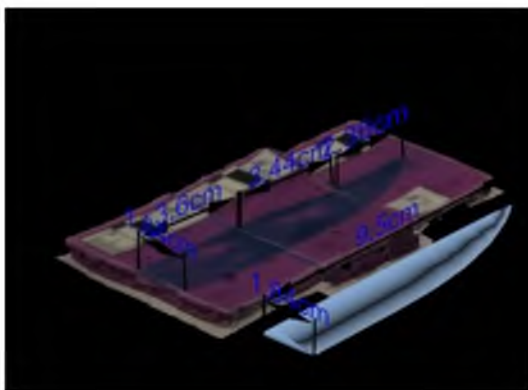


Рис. 2.3.а. Тривимірна просторова модель експериментального ножа (під кутом 45°), яким нанесено ушкодження, у просторі графічного редактора «3ds max» (1:1).




Рис. 2.3.б. Тривимірна просторова модель експериментального ножа (під кутом 90°), яким нанесено ушкодження, у просторі графічного редактора «3ds max» (1:1).

Подальший друк на 3D принтері знаряддя травми, відтвореного запропонованим способом, дозволить із підвищеною точністю провести ідентифікацію знаряддя травми чи вибрати конкретне знаряддя злочину з

поміж імовірних кількох інших, виявлених у процесі слідства та проведення оперативно-розшукових заходів.

За результатами проведеного наукового дослідження нами розроблено і запатентовано спосіб 3D реконструкції ранового каналу, утвореного КРЗ [64], спосіб 3D реконструкції КРЗ за рановим каналом [96] та спосіб встановлення відповідності ранового каналу, утвореного КРЗ, знаряддю травми з використанням методів 3D моделювання [57]. За даними методиками проведено усі наступні серії експериментів.

2.4. Методи статистичної обробки результатів досліджень

Статистичний аналіз отриманих даних здійснювали за допомогою пакету «Microsoft Excel 2010». Статистичну обробку результатів дослідження проводили за загальноприйнятими методиками з використанням пакета «Microsoft Excel 2010». Вірогідними вважали результати при $p < 0,05$.

Досліджувані показники були кількісними, а саме: глибина 1-го фрагмента ранового каналу, глибина 2-го фрагмента ранового каналу, глибина 3-го фрагмента ранового каналу, ширина вхідного отвору, ширина 2-го фрагмента ранового каналу, ширина 3-го фрагмента ранового каналу, довжина вхідного отвору, довжина 2-го фрагмента ранового каналу, довжина 3-го фрагмента ранового каналу, відстань між кутами з боку обушка на вхідному отворі, відстань між кутами з боку обушка 2-го фрагмента, відстань між кутами з боку обушка 3-го фрагмента. Одночасно визначали мінімум, максимум, середнє арифметичне, похибку середнього арифметичного й середнє квадратичне відхилення.

Порівняння серій експериментальних досліджень проводили з вихідними параметрами використаних для кожної окремої серії КРЗ. Визначали показник абсолютного відносного відхилення у «%» для таких параметрів, як: глибини ранового каналу від довжини клинка, довжини вхідного отвору від ширини клинка у місці його найбільшого потовщення,

ширини вхідного отвору в середній його частині від товщини клинка в середній його частині, відстані між кутами з боку обушка від товщини обушка.

Висновки до розділу 2

1. Наведено інформацію про методи виготовлення робочої відбиткової маси, експериментальних моделей пошкоджень, фотографування, створення 3D текстурованої моделі фрагмента ранового каналу та калібрування масштабу 3D моделей у графічному просторі програми «3DsMax».

2. Експериментально обґрунтовано й показано доцільність використання 3D технологій для моделювання гострого травмуючого предмета на підставі моделі ранового каналу, спричиненого колючо-ріжучим засобом.

3. Розроблено алгоритм створення текстурованої моделі фрагмента ранового каналу та гострого травмуючого предмета з використанням методу фотограмметрії.

4. Встановлена нами в експериментах висока чутливість методів тривимірного просторового моделювання ранового каналу та ретроспективної діагностики гострого травмуючого предмета в десятки разів перевищує класичні методики і дозволяє визначати лінійні розміри гострого травмуючого предмета із точністю до 0,001 см.

5. Отримано модель знаряддя травми, яку можна досліджувати у трьох площинах під різним кутами, зберігати в електронному вигляді й друкувати на 3D принтері, що значно розширює експертні можливості, підвищує об'єктивність, наочність та аргументованість СМЕ.

Основні результати даного розділу висвітлено в наступних публікаціях:

[57] Кишкан ПЯ, Савка ІГ, винахідники; Вищий державний навчальний заклад України «Буковинський державний медичний університет», патентовласник. Спосіб встановлення відповідності ранового каналу, утвореного колючо-ріжучим предметом, знаряддю травми з

використанням методів 3D-моделювання. Патент України № 145646. 2020 Гру 28.

- [62] Кишкан ПЯ, Савка ІГ. Тривимірне просторове моделювання гострого травмуючого предмета в судовій медицині. Буковинський медичний вісник. 2019;23(2):88–93. doi: <https://doi.org/10.24061/2413-0737.XXIII.2.90.2019.40>;
- [64] Кишкан ПЯ, Савка ІГ, Кишкан ІГ, винахідники; Вищий державний навчальний заклад України «Буковинський державний медичний університет», патентовласник. Спосіб 3D-реконструкції ранового каналу, утвореного колюче-ріжучим знаряддям травми. Патент України № 145645. 2020 Гру 28.
- [96] Савка ІГ, Кишкан ПЯ, Кишкан ІГ, винахідники; Вищий державний навчальний заклад України «Буковинський державний медичний університет», патентовласник. Спосіб 3D реконструкції колюче-ріжучого знаряддя травми за рановим каналом. Патент України № 145647. 2020 Гру 28.

РОЗДІЛ 3

ТРИВИМІРНЕ ПРОСТОРОВЕ МОДЕЛЮВАННЯ ТА ВИЗНАЧЕННЯ ІДЕНТИФІКУЮЧИХ ПАРАМЕТРІВ КОЛЮЧО- РІЖУЧИХ ЗАСОБІВ З ОДНОБІЧНОЮ ЗАТОЧКОЮ ЛЕЗА

При нанесенні КРУ як травмуючі предмети у переважній більшості випадків застосовують ножі з одnobічною заточкою клинка [108, 258], і лише в поодиноких ситуаціях насильницької смерті описано використання ножів із двобічною заточкою леца [211]. Тому для нанесення експериментального ранового каналу у 3-х серіях дослідів ми використовували ножі з одnobічною заточкою клинка, які мали різну товщину обушка (0,1 см, 0,2 см і 0,4 см), а в 4-й експериментальній серії – ніж із двобічною заточкою клинка.

3.1. Встановлення ідентифікуючих діагностичних параметрів за морфологічними особливостями ранових каналів, утворених колючо-ріжучим засобом – ножем з одnobічною заточкою леца та обушком товщиною 0,1 см (експериментальна серія I).

Попередніми нашими дослідженнями розроблено метод ТПМ ГТП при КРУ м'яких тканин і паренхіматозних органів [57, 62, 64, 96]. З огляду на це, заслуговує на увагу питання щодо можливості використання фотограмметрії та 3D моделювання для ідентифікації знаряддя травми за морфологічними особливостями ушкоджень м'яких тканин і ранового каналу, спричинених КРЗ, які до цього часу залишалися не з'ясованими.

У даній серії дослідів для утворення експериментального ранового каналу використовували ніж з одnobічною заточкою клинка довжиною 9,42 см, шириною клинка в ділянці основи 1,89 см, товщиною клинка в середній його частині 0,1 см і товщиною обушка 0,1 см.

Вимірювання лінійних розмірів пошкоджень проводили спочатку класичним методом, а саме, за допомогою лінійки, що дозволило отримати результати, наведені в таблиці 3.1. У ній представлена глибина ранового

каналу, яка складається з трьох фрагментів, згідно з методикою вимірювання глибини ранового каналу в тілі трупа шляхом складання його окремих частин, відповідно до занурення та проходження леза у тілі потерпілого (у шкірі, підшкірній клітковині з м'язами, стінці порожнини та в ній самій, внутрішньому органі й інших анатомічних утвореннях).

На різних рівнях занурення подібним чином були зафіксовані ширина ранового каналу та відстані між кутами з боку обушка, які ілюструють товщину клинка леза та довжину окремих фрагментів, що, у свою чергу, відтворюють параметри леза ГТП.

Таблиця 3.1

**Лінійні розміри пошкоджень експериментальних ранових каналів,
отримані за допомогою лінійки**

Параметр	MIN	MAX	M±m	SD
Глибина 1-го фрагмента ранового каналу	2,7	4	3,31 ± 0,09	0,34
Глибина 2-го фрагмента ранового каналу	3,3	3,7	3,5 ± 0,03	0,12
Глибина 3-го фрагмента ранового каналу	2,1	3,1	2,7 ± 0,08	0,3
Глибина ранового каналу	9,5	9,5	9,5 ± 0	0
Ширина вхідного отвору в середній його частині	0,1	0,1	0,1 ± 0	0
Ширина 2-го фрагмента ранового каналу в середній його частині	0,1	0,1	0,1 ± 0	0
Ширина 3-го фрагмента ранового каналу в середній його частині	0,1	0,1	0,1 ± 0	0

<i>Продовження табл. 3.1</i>				
Довжина вхідного отвору	1,9	1,9	$1,9 \pm 1,18$	4,6
Довжина 2-го фрагмента ранового каналу	1,7	1,8	$1,77 \pm 0,01$	0,05
Довжина 3-го фрагмента ранового каналу	1,1	1,4	$1,31 \pm 0,03$	0,1
Відстань між кутами з боку обушка на вхідному отворі	0,1	0,1	$0,1 \pm 0$	0
Відстань між кутами з боку обушка 2-го фрагмента ранового каналу	0,1	0,1	$0,1 \pm 0$	0
Відстань між кутами з боку обушка 3-го фрагмента ранового каналу	0,1	0,1	$0,1 \pm 0$	0

Наступним етапом роботи було дослідження та отримання лінійних розмірів ушкоджень 3D моделей за допомогою графічного редактора «3DsMax». Дана комп'ютерна програма дозволила нам отримати розміри з високою точністю – до 0,001 см. Отримані результати вимірювань представлені в таблиці 3.2.

Таблиця 3.2

**Лінійні розміри ушкоджень експериментальних ранових каналів,
отримані за допомогою комп'ютерної програми
для 3D моделювання «3DsMax»**

Параметр	MIN	MAX	$M \pm m$	SD
Глибина 1-го фрагмента ранового каналу 3D	2,671	3,958	$3,27 \pm 0,0883$	0,342

<i>Продовження табл. 3.2</i>				
Глибина 2-го фрагмента ранового каналу 3D	3,272	3,717	$3,51 \pm 0,0305$	0,1181
Глибина 3-го фрагмента ранового каналу 3D	2,057	3,093	$2,62 \pm 0,0795$	0,3081
Глибина ранового каналу 3D	9,416	9,421	$9,42 \pm 0,0005$	0,0018
Ширина вхідного отвору в середній його частині 3D	0,099	0,103	$0,101 \pm 0,0003$	0,001
Ширина 2-го фрагмента ранового каналу в середній його частині 3D	0,099	0,103	$0,101 \pm 0,0002$	0,0008
Ширина 3-го фрагмента ранового каналу в середній його частині 3D	0,098	0,102	$0,100 \pm 0,0003$	0,001
Довжина вхідного отвору 3D	1,889	1,899	$1,89 \pm 0,0007$	0,003
Довжина 2-го фрагмента ранового каналу 3D	1,673	1,809	$1,77 \pm 0,012$	0,05
Довжина 3-го фрагмента ранового каналу 3D	1,081	1,443	$1,31 \pm 0,03$	0,12
Відстань між кутами з боку обушка на вхідному отворі 3D	0,101	0,104	$0,1022 \pm 0,0002$	0,0007
Відстань між кутами з боку обушка 2-го фрагмента ранового каналу 3D	0,101	0,104	$0,1018 \pm 0,0002$	0,0008
Відстань між кутами з боку обушка 3-го фрагмента ранового каналу 3D	0,099	0,104	$0,1014 \pm 0,0003$	0,0012

Аналізуючи результати вимірювань, представлені у таблицях 3.1-3.2, встановлено чіткий взаємозв'язок між розмірами, отриманими класичними методами та розмірами, отриманими за допомогою дослідження 3D моделей

цих же ушкоджень. Однак, розміри, отримані за допомогою комп'ютерної програми «3DsMax», є на порядок більш точними.

Досліджуючи розмах глибин ранового каналу (рис. 3.1), отриманих за допомогою «3DsMax», який становить $9,42 \pm 0,0005$ см, показник абсолютного відносного відхилення склав 0,02 %.

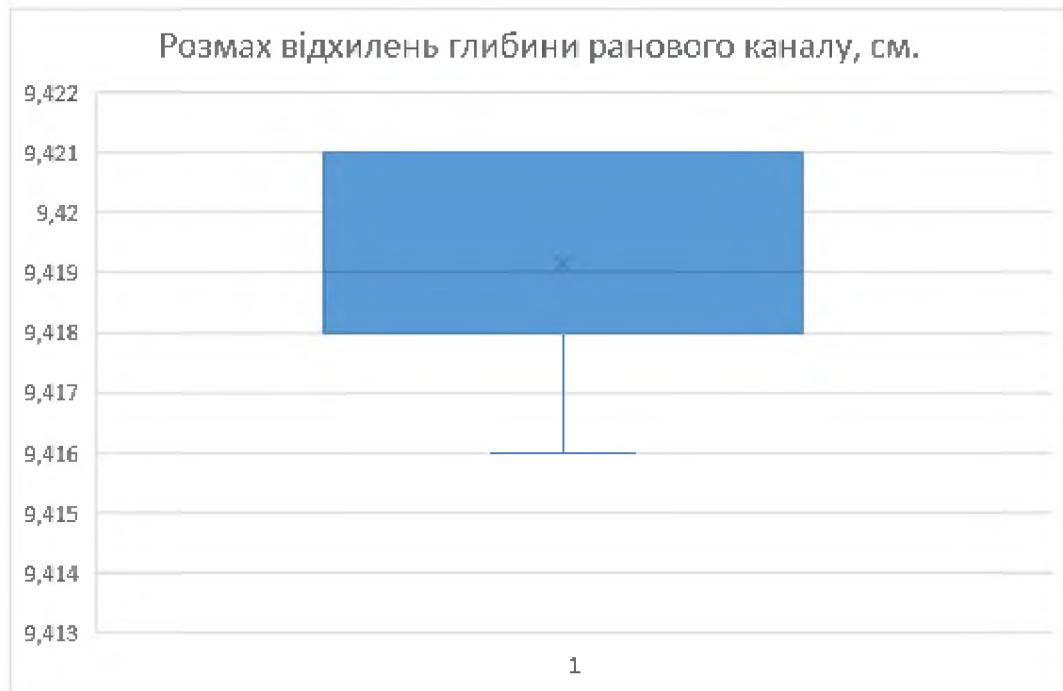


Рис. 3.1. Розмах відхилень глибини ранового каналу.

Важливим діагностичним елементом КРУ є довжина вхідного отвору, яка відображає ширину леза ножа в місці найбільшого його потовщення при повному зануренні клинка в тіло, та при неповному його зануренні в тіло і дозволяє робити орієнтовні висновки про те, на яку глибину відбулося проникнення клинка.

В експерименті показник довжини вхідного отвору (рис. 3.2) склав $1,89 \pm 0,0007$ см, абсолютне відносне відхилення якого становить 0,28 %.

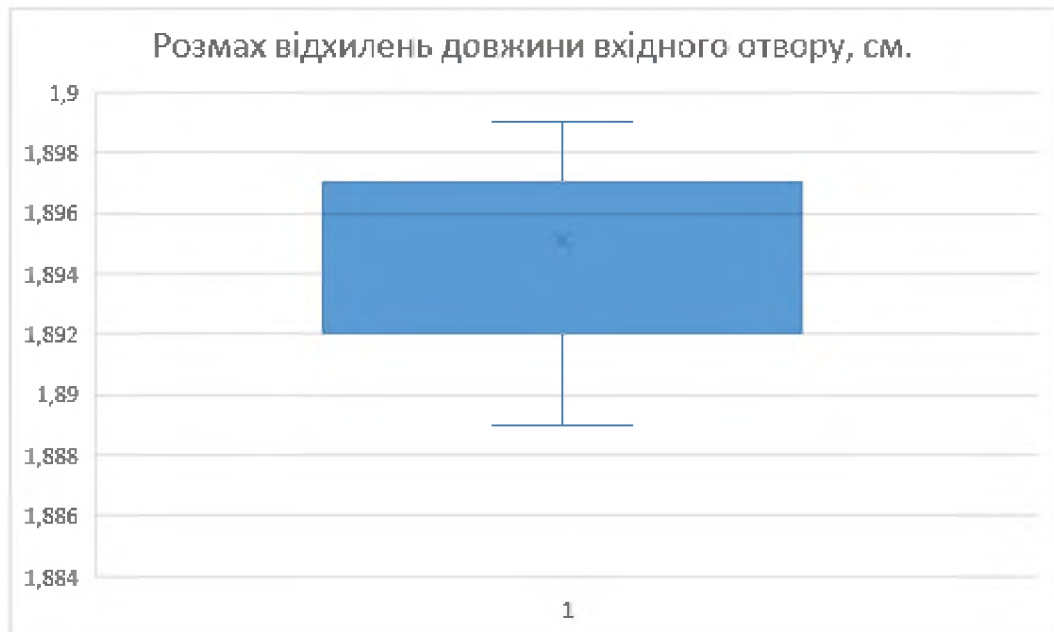


Рис. 3.2. Розмах відхилень довжини вхідного отвору.

Показник ширини вхідного отвору в середній його частині (рис. 3.3) в експерименті дорівнює $0,101 \pm 0,0003$ см. Значення абсолютного відносного відхилення для нього становить 1,47 %.

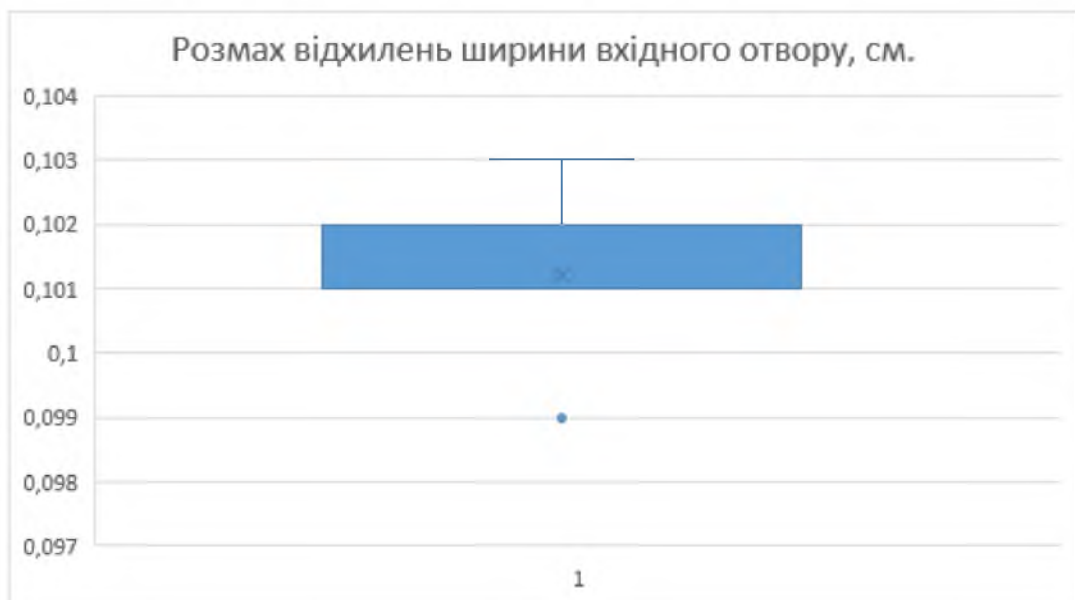


Рис. 3.3. Розмах відхилень ширини вхідного отвору.

Відстань між кутами з боку обушка (рис. 3.4) становить $0,1022 \pm 0,0002$ см. Показник абсолютного відносного відхилення при цьому складає 2,2 %.

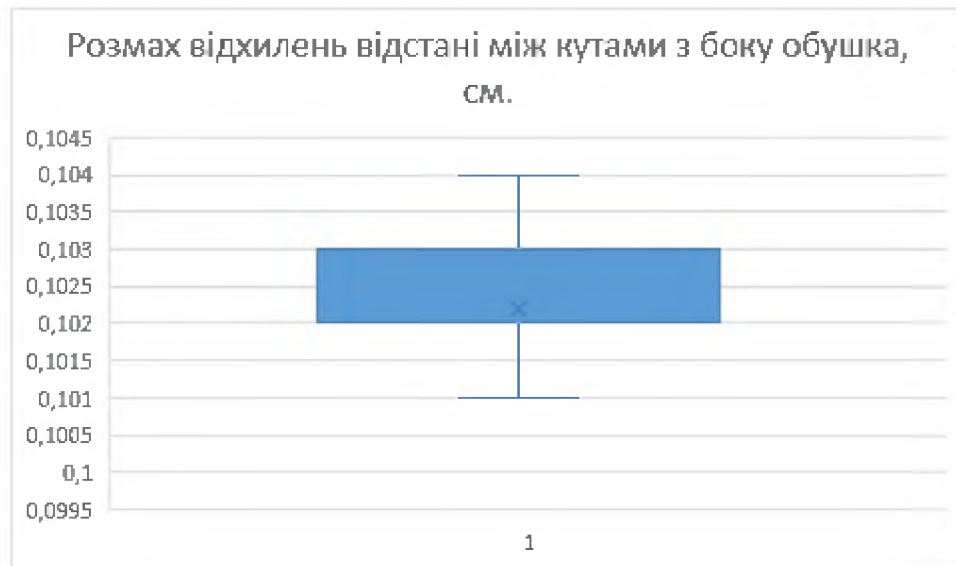


Рис. 3.4. Розмах відхилень відстані між кутами з боку обушка.

3.2. Встановлення ідентифікуючих діагностичних параметрів за морфологічними особливостями ранових каналів, утворених колючо-ріжучим засобом – ножем з одnobічною заточкою леза та обушком товщиною 0,2 см (експериментальна серія II).

У даній серії дослідів для утворення експериментального ранового каналу використовували ніж з одnobічною заточкою клинка довжиною 9,6 см, шириною клинка в ділянці основи 2,6 см, товщиною клинка в середній його частині 0,24 см і товщиною обушка 0,24 см.

Результати досліджень представлені в таблицях 3.3-3.4 та рисунках 3.1-3.4.

Таблиця 3.3

Лінійні розміри ушкоджень, отримані за допомогою класичних методів вимірювання

Параметр	MIN	MAX	M±m	SD
Глибина 1-го фрагмента ранового каналу	2,8	3,3	3,08 ± 0,04	0,16
Глибина 2-го фрагмента ранового каналу	3,1	3,5	3,37 ± 0,03	0,11

<i>Продовження таблиці 3.3</i>				
Глибина 3-го фрагмента ранового каналу	3	3,4	3,15 ± 0,04	0,14
Глибина ранового каналу	9,6	9,6	9,6 ± 0	0
Ширина вхідного отвору в середній його частині	0,2	0,2	0,2 ± 0	0
Ширина 2-го фрагмента ранового каналу в середній його частині	0,2	0,2	0,2 ± 0	0
Ширина 3-го фрагмента ранового каналу в середній його частині	0,2	0,2	0,2 ± 0	0
Довжина вхідного отвору	2,6	2,6	2,6 ± 0	0
Довжина 2-го фрагмента ранового каналу	2,3	2,4	2,31 ± 0,01	0,04
Довжина 3-го фрагмента ранового каналу	1,7	1,9	1,82 ± 0,01	0,06
Відстань між кутами з боку обушка на вхідному отворі	0,2	0,2	0,2 ± 0	0
Відстань між кутами з боку обушка 2-го фрагмента ранового каналу	0,2	0,2	0,2 ± 0	0
Відстань між кутами з боку обушка 3-го фрагмента ранового каналу	0,1	0,1	0,1 ± 0	0
Pt	< 0,05	< 0,05	< 0,05	< 0,05

Порівняння лінійних розмірів морфологічних особливостей експериментальних ранових каналів, отриманих класичними методами (табл. 3.3) та за допомогою графічного редактора «3DsMax» (табл. 3.4) свідчать, що використання методу ТПМ дозволяє отримувати результати з точністю до тисячних.

Таблиця 3.4

**Лінійні розміри ушкоджень, отримані при дослідженні
3D моделей в програмі «3DsMax»**

Параметр	MIN	MAX	M±m	SD
Глибина 1-го фрагмента ранового каналу 3D	2,794	3,268	3,07 ± 0,0416	0,1612

<i>Продовження таблиці 3.4</i>				
Глибина 2-го фрагмента ранового каналу 3D	3,084	3,516	$3,368 \pm 0,0317$	0,1226
Глибина 3-го фрагмента ранового каналу 3D	2,926	3,349	$3,120 \pm 0,0375$	0,145
Глибина ранового каналу 3D	9,548	9,559	$9,553 \pm 0,0007$	0,0027
Ширина вхідного отвору в середній його частині 3D	0,237	0,241	$0,239 \pm 0,0003$	0,0013
Ширина 2-го фрагмента ранового каналу в середній його частині 3D	0,236	0,239	$0,238 \pm 0,0002$	0,0009
Ширина 3-го фрагмента ранового каналу в середній його частині 3D	0,234	0,239	$0,237 \pm 0,0003$	0,0013
Довжина вхідного отвору 3D	2,564	2,598	$2,591 \pm 0,0020$	0,0079
Довжина 2-го фрагмента ранового каналу 3D	2,248	2,362	$2,319 \pm 0,0086$	0,0333
Довжина 3-го фрагмента ранового каналу 3D	1,741	1,909	$1,824 \pm 0,0137$	0,0531
Відстань між кутами з боку обушка на вхідному отворі 3D	0,232	0,237	$0,235 \pm 0,0003$	0,0011
Відстань між кутами з боку обушка 2-го фрагмента ранового каналу 3D	0,231	0,238	$0,233 \pm 0,0005$	0,0019
Відстань між кутами з боку обушка 3-го фрагмента ранового каналу 3D	0,128	0,142	$0,136 \pm 0,0009$	0,0034

Розмах глибин ранового каналу (рис. 3.5), отриманих за допомогою «3DsMax», становить $9,553 \pm 0,0007$ см, показник абсолютного відносного відхилення при цьому складає 0,49 %.

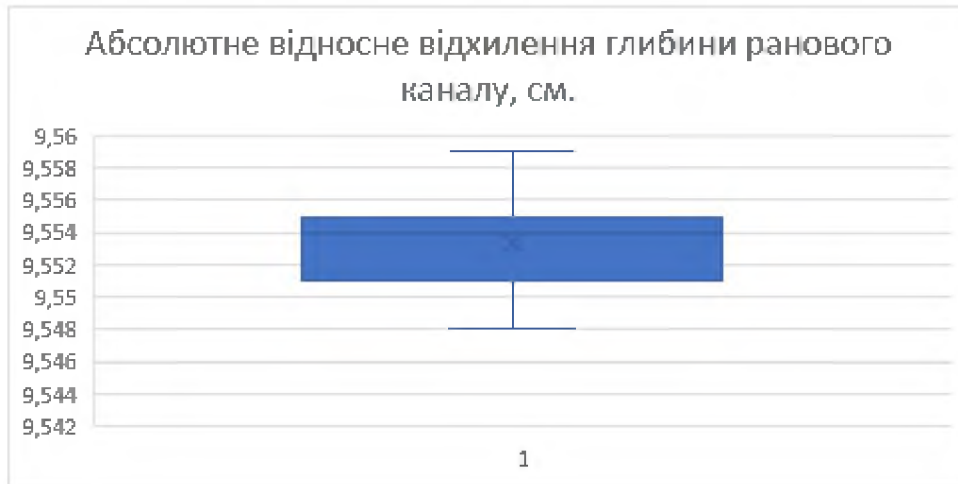


Рис. 3.5. Абсолютне відносне відхилення глибини ранового каналу, см.

Показник довжини вхідного отвору (рис. 3.6) дорівнює $2,591 \pm 0,0020$ см, абсолютне відносне відхилення якого становить 0,34 %.

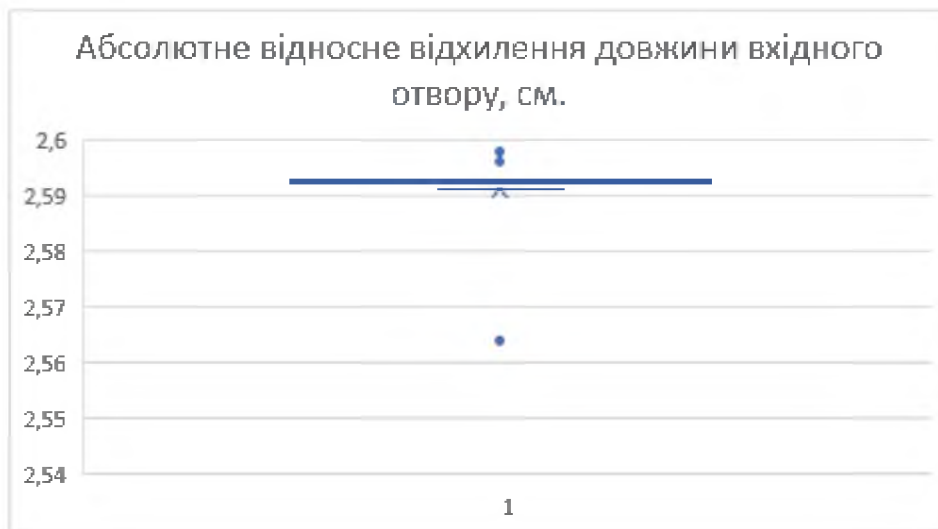


Рис. 3.6. Абсолютне відносне відхилення довжини вхідного отвору, см.

На рис. 3.7 представлено абсолютне відносне відхилення ширини вхідного отвору в середній його частині, яка склала $0,239 \pm 0,0003$ см. Значення абсолютного відносного відхилення при цьому становить 0,56 %.

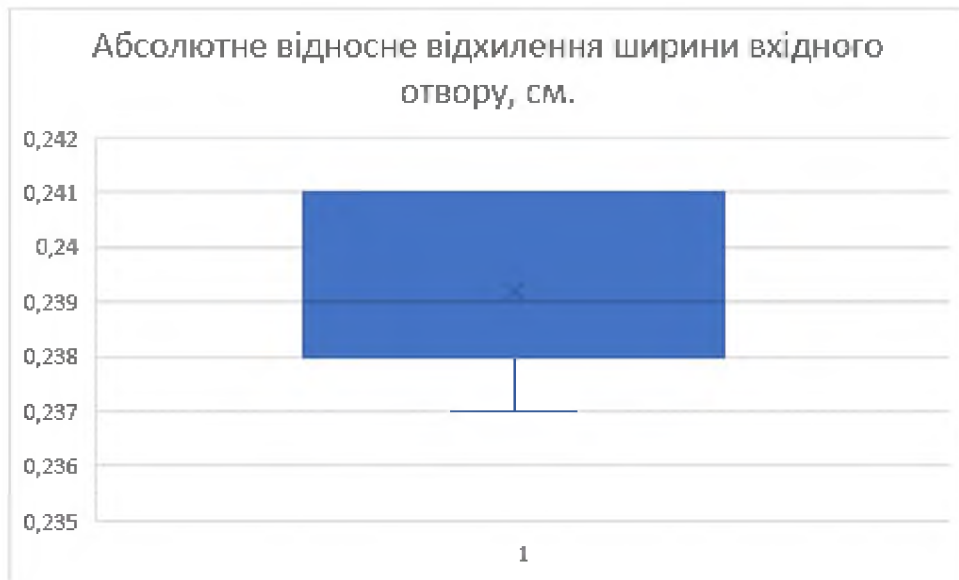


Рис. 3.7. Абсолютне відносне відхилення ширини вхідного отвору, см.

На рис. 3.8 відображено абсолютне відносне відхилення відстані між кутами з боку обушка.

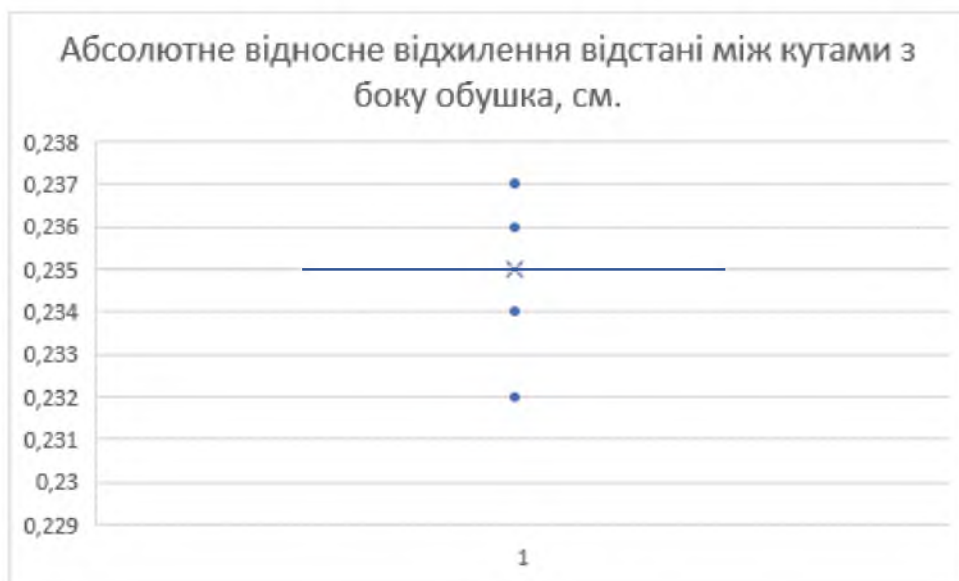


Рис. 3.8. Абсолютне відносне відхилення відстані між кутами з боку обушка, см.

Відстань між кутами з боку обушка становить $0,235 \pm 0,0003$ см (див. рис. 3.8). Показник абсолютного відносного відхилення, як один з інформативних параметрів ранового каналу, складає 2,08 %.

3.3. Встановлення ідентифікуючих діагностичних параметрів за морфологічними особливостями ранових каналів, утворених колючо-ріжучим засобом – ножом з однобічною заточкою леза та потовщеним обушковим краєм 0,4 см (експериментальна серія III).

Попередніми нашими дослідженнями розроблено методику ТПР ранового каналу, утвореного КРЗ при гострій травмі м'яких тканин і паренхіматозних органів [62], за якою проведено 3D моделювання експериментального ранового каналу [188]. Виходячи з цього, актуальним постає питання стосовно можливості використання методу ТПР ранового каналу, спричиненого КРЗ з особливими параметрами, а саме, з потовщеним обушковим краєм, для ідентифікації знаряддя травми.

У даній серії дослідів для утворення експериментального ранового каналу використовували ніж з однобічною заточкою клинка, довжиною 9,53 см, шириною клинка в ділянці основи 2,7 см, товщиною клинка в середній його частині 0,22 см і товщиною обушка 0,42 см.

Результати досліджень наведено в таблицях 3.5-3.6 та рисунках 3.9-3.12.

Таблиця 3.5

Лінійні розміри ушкоджень, отримані за допомогою класичних методів вимірювання ($x \pm Sx$, $n=15$)

Параметр	MIN	MAX	$M \pm m$	SD
Глибина 1-го фрагмента ранового каналу	3,1	3,6	$3,25 \pm 0,04$	0,14
Глибина 2-го фрагмента ранового каналу	3,3	3,8	$3,54 \pm 0,03$	0,13
Глибина 3-го фрагмента ранового каналу	2,5	3	$2,81 \pm 0,04$	0,14
Глибина ранового каналу	9,6	9,6	$9,5 \pm 0$	0
Ширина вхідного отвору в середній його частині	0,2	0,2	$0,2 \pm 0$	0
Ширина 2-го фрагмента ранового каналу в середній його частині	0,2	0,2	$0,2 \pm 0$	0

Продовження таблиці 3.5

Ширина 3-го фрагмента ранового каналу в середній його частині	0,2	0,2	$0,2 \pm 0$	0
Довжина вхідного отвору	2,7	2,7	$2,7 \pm 0$	0
Довжина 2-го фрагмента ранового каналу	2,6	2,7	$2,7 \pm 0,01$	0,04
Довжина 3-го фрагмента ранового каналу	2	2,3	$2,14 \pm 0,02$	0,09
Відстань між кутами з боку обушка на вхідному отворі	0,4	0,4	$0,4 \pm 0$	0
Відстань між кутами з боку обушка 2-го фрагмента ранового каналу	0,4	0,4	$0,4 \pm 0$	0
Відстань між кутами з боку обушка 3-го фрагмента ранового каналу	0,3	0,3	$0,3 \pm 0$	0
Pt	< 0,05	< 0,05	< 0,05	< 0,05

Співставлення результатів вимірювань лінійних розмірів ушкоджень, отриманих класичними методами (табл. 3.5) та проведених у даному дослідженні графічних вимірювань за допомогою ТПМ (табл. 3.6) підтверджує, як і в попередніх серіях досліджень, що цифрові вимірювання є на порядок більш точними.

Таблиця 3.6

**Лінійні розміри ушкоджень, отримані при дослідженні
3D моделей в програмі «3DsMax» ($x \pm Sx$, n=15)**

Параметр	MIN	MAX	$M \pm m$	SD
Глибина 1-го фрагмента ранового каналу 3D	3,042	3,586	$3,233 \pm 0,036$	0,139
Глибина 2-го фрагмента ранового каналу 3D	3,272	3,784	$3,524 \pm 0,033$	0,127
Глибина 3-го фрагмента ранового каналу 3D	2,489	3,018	$2,776 \pm 0,037$	0,142

<i>Продовження таблиці 3.6</i>				
Глибина ранового каналу 3D	9,529	9,538	$9,533 \pm 0,001$	0,002
Ширина вхідного отвору в середній його частині 3D	0,221	0,228	$0,223 \pm 0,001$	0,002
Ширина 2-го фрагмента ранового каналу в середній його частині 3D	0,209	0,214	$0,212 \pm 0,0003$	0,001
Ширина 3-го фрагмента ранового каналу в середній його частині 3D	0,201	0,208	$0,204 \pm 0,001$	0,002
Довжина вхідного отвору 3D	2,705	2,708	$2,706 \pm 0,0003$	0,001
Довжина 2-го фрагмента ранового каналу 3D	2,637	2,695	$2,673 \pm 0,004$	0,017
Довжина 3-го фрагмента ранового каналу 3D	2,005	2,278	$2,150 \pm 0,019$	0,073
Відстань між кутами з боку обушка на вхідному отворі 3D	0,421	0,425	$0,422 \pm 0,0003$	0,001
Відстань між кутами з боку обушка 2-го фрагмента ранового каналу 3D	0,384	0,397	$0,393 \pm 0,001$	0,003
Відстань між кутами з боку обушка 3-го фрагмента ранового каналу 3D	0,326	0,334	$0,331 \pm 0,001$	0,002
Pt	< 0,05	< 0,05	< 0,05	< 0,05

Розмах глибин ранового каналу (рис. 3.9), отриманих за допомогою «3DsMax», який становить $9,533 \pm 0,001$ см, показник абсолютного відносного відхилення при цьому складає 0,03 %.

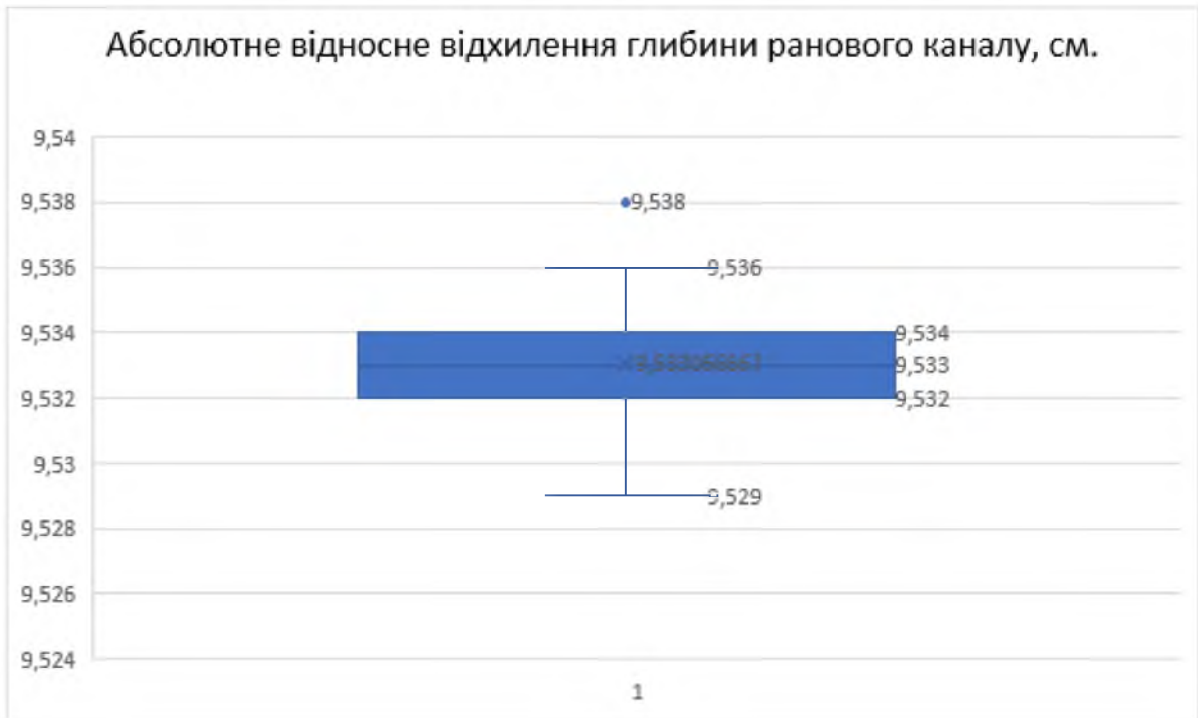

Рис. 3.9. Абсолютне відносне відхилення глибини ранового каналу, см.

Показник довжини вхідного отвору (рис. 3.10) дорівнює $2,706 \pm 0,0003$ см, абсолютне відносне відхилення якого становить 0,23 %.

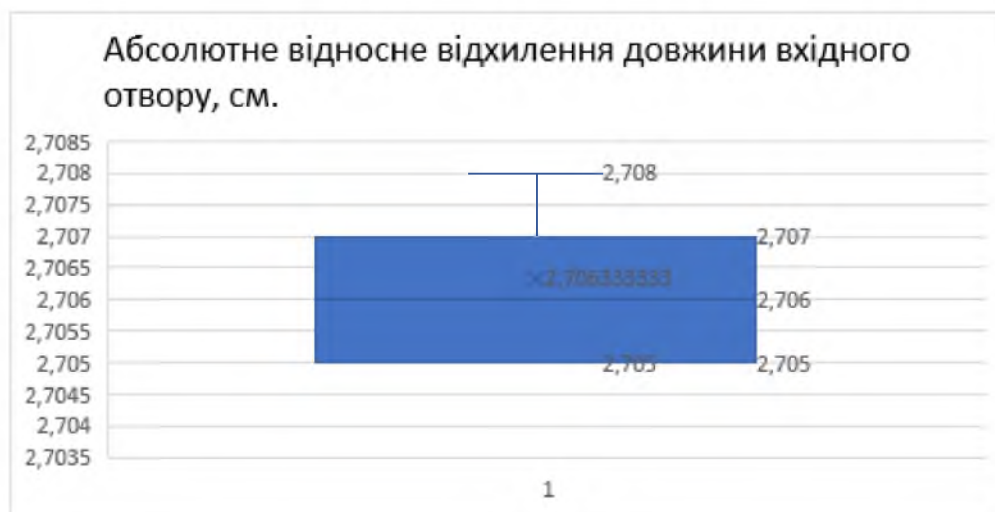


Рис. 3.10. Абсолютне відносне відхилення довжини вхідного отвору, см.

Ширина вхідного отвору в середній його частині (рис. 3.11) склала $0,223 \pm 0,001$ см. Значення абсолютного відносного відхилення для нього становить 1,48 %.

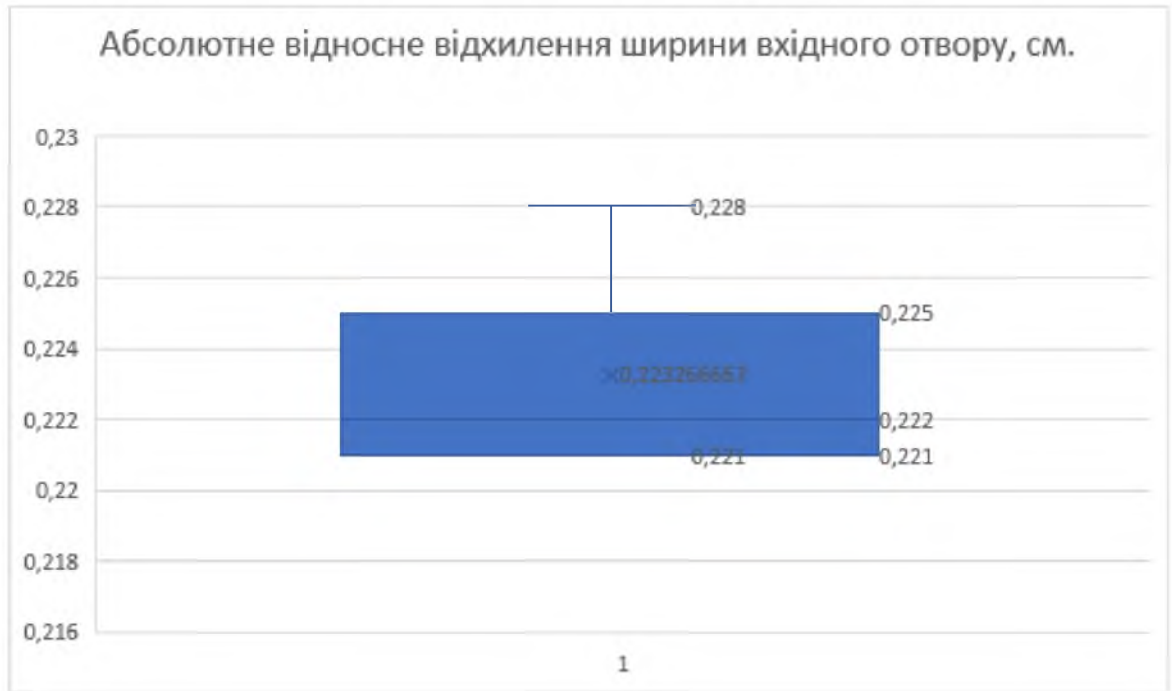


Рис. 3.11. Абсолютне відносне відхилення ширини вхідного отвору, см.

Ще більш важливе ідентифікуюче значення має відстань між кутами з боку обушка (рис. 3.12), оскільки за цим розміром можна робити висновки про особливі параметри клинка ГТП, а саме про наявність у нього потовщеного обушкового краю.

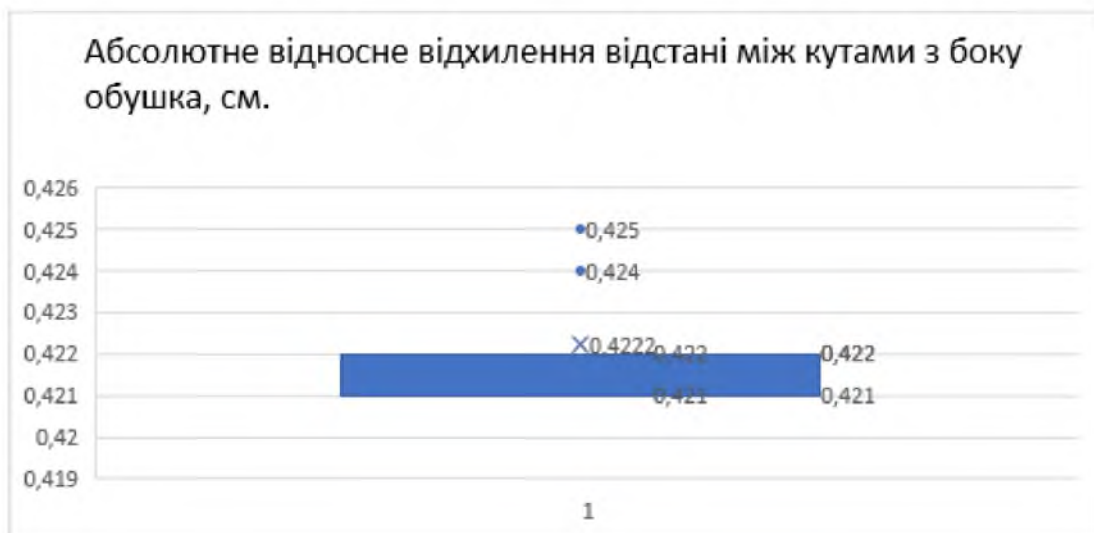

Рис. 3.12. Абсолютне відносне відхилення відстані між кутами з боку обушка, см.

Як ілюструє рис. 3.12, вказаний розмір становить $0,422 \pm 0,0003$ см і показник абсолютного відносного відхилення складає 0,52 %.

Висновки до розділу 3:

1. Досліджено можливості методу тривимірного просторового моделювання з подальшим вивченням морфологічних особливостей експериментальних пошкоджень та отримання лінійних розмірів даних ушкоджень за допомогою графічного редактора «3DsMax».

2. Отримані результати досліджень свідчать про високу інформативність методів тривимірної ідентифікації травмуючого колючо-ріжучого засобу з однобічною заточкою леза різних розмірів шляхом просторової реконструкції фрагментів ранового каналу, що забезпечує високий рівень точності у вирішенні прикладних завдань у сучасній судово-медичній практиці і криміналістиці.

3. Досягнуто підвищеної точності лінійних вимірювань (до 0,001 см) та встановлено показники абсолютних відносних відхилень розмірів експериментальних ранових каналів, утворених колючо-ріжучими засобами з однобічною заточкою леза і товщиною обухка 0,1 см, 0,2 см і 0,4 см, від контрольних значень у діапазонах:

- для розмаху глибини ранового каналу зі значеннями 0,02 %, 0,49 % і 0,03 %;
- для довжини вхідного отвору – 0,28 %, 0,34 % і 0,23 %;
- для ширини вхідного отвору – 1,47 %, 0,56 % і 1,48 %;
- для відстані між кутами з боку обухка – 2,2 %, 2,08 % і 0,52 % відповідно.

Основні результати даного розділу висвітлено в наступних публікаціях:

- [55] Кишкан ПЯ. 3D моделювання експериментального ранового каналу, спричиненого колючо-ріжучим засобом з однобічною заточкою леза. Клінічна та експериментальна патологія. 2021;20(2):10–18. <http://ser.bsmu.edu.ua/article/view/239542>; doi: <https://doi.org/10.24061/1727-4338.XX.2.76.2021.15>

- [58] Кишкан ПЯ, Савка ІГ. Морфологічні особливості тривимірних моделей колото-різаних ушкоджень та їх прикладне значення в судовій медицині. Матеріали науково-практичної конференції з міжнародною участю, приуроченої 75-річчю з дня заснування Вищого державного навчального закладу України «Буковинський державний медичний університет» «Актуальні проблеми морфології в теоретичній та практичній медицині» (Чернівці, 24-25 жовтня 2019 року). Чернівці, БДМУ, 2019, с. 10–1. <https://old.sammi.uz/pages/688015>
- [60] Кишкан ПЯ, Савка ІГ. Реконструкція колюче-ріжучого предмета шляхом тривимірного просторового моделювання. В: Матеріали наук.-практ. інтернет-конференції «Розвиток природничих наук як основа новітніх досягнень у медицині»; 2019 Лис 27; Чернівці. Чернівці; 2019, с. 203–5. <https://bphmi.bsmu.edu.ua/%D0%BF%D1%80%D0%BE-%D0%BA%D0%B0%D1%84%D0%B5%D0%B4%D1%80%D1%83/%D0%BA%D0%BE%D0%BD%D1%84%D0%B5%D1%80%D0%B5%D0%BD%D1%86%D1%96%D1%8F/2019>
- [188] Kyshkan P, Savka I. Practical value of 3D modeling method of experimental wound channel during forensic examination of stab wound. *Medical Science*. 2021;25(110):907–16. http://www.discoveryjournals.org/medicalsecience/current_issue/v25/n110/A19.pdf (*Web of Science*)
- [189] Kyshkan P, Savka I. Three-dimensional identification of knife with a thickened tenon edge in solving the issues of modern forensic practice. *Medical Science*. 2022;26(119):ms19e1944. http://discoveryjournals.org/medicalsecience/current_issue/v26/n119/ms19e1944.pdf?#zoom=125 doi: <https://doi.org/10.54905/disssi/v26i119/ms19e1944> (*Web of Science*)

РОЗДІЛ 4

ТРИВИМІРНЕ ПРОСТОРОВЕ МОДЕЛЮВАННЯ ТА ВИЗНАЧЕННЯ ІДЕНТИФІКУЮЧИХ ПАРАМЕТРІВ КОЛЮЧО- РІЖУЧОГО ЗАСОБУ З ДВОБІЧНОЮ ЗАТОЧКОЮ ЛЕЗА

За даними літератури відомо, що для нанесення жертві КРУ ножі з двобічною заточкою клинка використовують досить рідко [211]. Однак, зважаючи на легкість придбання ножів із двобічним лезом (так званих «декоративних») та можливість використання спеціальних військових ножів, які теж мають двобічну заточку леза, в якості «холодної» зброї, у судово-медичній практиці можуть виникати складні випадки з нетиповою морфологією ран, не характерною для традиційних КРЗ.

Тому наступну серію досліджень (експериментальна серія IV) проводили з утворенням ранових каналів ножем із двобічною заточкою леза, за морфологічними особливостями яких вивчали ідентифікуючі діагностичні параметри використаного КРЗ з двобічною заточкою леза.

У даній серії дослідів для утворення експериментального ранового каналу використовували ніж із двобічною заточкою клинка, довжиною 6,16 см, шириною клинка в ділянці основи 2,6 см, товщиною клинка в середній його частині 0,3 см.

Результати досліджень наведено в таблицях 4.1-4.2 та рисунках 3.13-3.17.

Таблиця 4.1

Лінійні розміри ушкоджень, отримані за допомогою класичних методів вимірювання

Параметр	MIN	MAX	M±m	SD
Глибина 1-го фрагмента ранового каналу	2,8	3,4	3,12 ± 0,04	0,16
Глибина 2-го фрагмента ранового каналу	2,8	3,4	3,08 ± 0,04	0,16

Продовження таблиці 4.1

Глибина ранового каналу	6,2	6,2	$6,2 \pm 0$	0
Ширина вхідного отвору в середній його частині	0,3	0,3	$0,3 \pm 0$	0
Ширина 2-го фрагмента ранового каналу в середній його частині	0,3	0,3	$0,3 \pm 0$	0
Довжина вхідного отвору	2,6	2,6	$2,6 \pm 0$	0
Довжина 2-го фрагмента ранового каналу	1,6	1,8	$1,68 \pm 0,02$	0,08

Результати вимірювань лінійних розмірів морфологічних особливостей експериментальних ранових каналів, утворених ножем із двобічною заточкою леза, отримані нами за допомогою методу 3D моделювання (див. табл. 4.2), як і в попередніх серіях досліджень ранових каналів, утворених ножами з однобічною заточкою леза різних розмірів, є на порядок більш точними.

Таблиця 4.2

**Лінійні розміри ушкоджень, отримані при дослідженні
3D моделей в програмі «3DsMax»**

Параметр	MIN	MAX	M±m	SD
Глибина 1-го фрагмента ранового каналу 3D	2,799	3,336	$3,100 \pm 0,042$	0,164
Глибина 2-го фрагмента ранового каналу 3D	2,819	3,358	$3,058 \pm 0,042$	0,164
Глибина ранового каналу 3D	6,155	6,164	$6,159 \pm 0,001$	0,003
Ширина вхідного отвору в середній його частині 3D	0,293	0,299	$0,297 \pm 0,004$	0,002
Ширина 2-го фрагмента ранового каналу в середній його частині 3D	0,272	0,282	$0,277 \pm 0,001$	0,003

<i>Продовження таблиці 4.2</i>				
Довжина вхідного отвору 3D	2,596	2,605	$2,601 \pm 0,001$	0,003
Довжина 2-го фрагмента ранового каналу 3D	1,589	1,853	$1,690 \pm 0,021$	0,082

Розмах глибин ранового каналу (рис. 4.1), отриманих за допомогою «3DsMax», становить $6,159 \pm 0,001$ см. Показник абсолютного відносного відхилення при цьому складає 0,04 %.

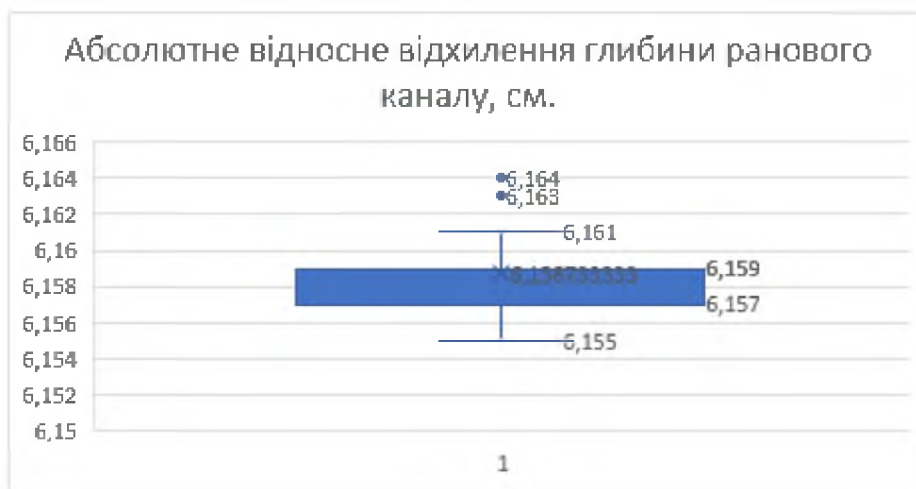

Рис. 4.1. Абсолютне відносне відхилення глибини ранового каналу, см.

Довжина вхідного отвору (рис. 4.2) складає $2,601 \pm 0,001$ см, абсолютне відносне відхилення якого становить 0,08 %.

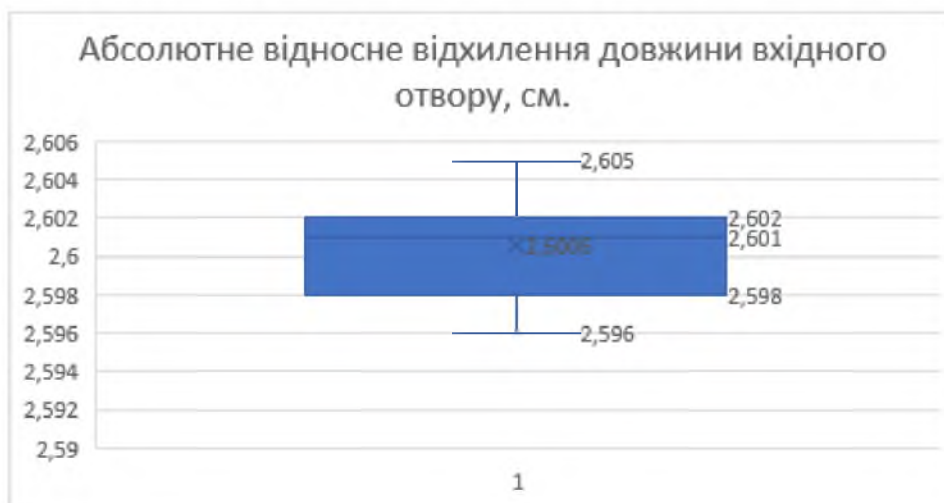


Рис. 4.2. Абсолютне відносне відхилення довжини вхідного отвору, см.

Ширина вхідного отвору в середній його частині (рис. 4.3) склала $0,297 \pm 0,0004$ см. Значення абсолютного відносного відхилення становить 1,0 %.

Результати, отримані під час експериментального дослідження, свідчать про високу точність лінійних вимірювань, проведених за допомогою графічного інтерфейсу «3DsMax».

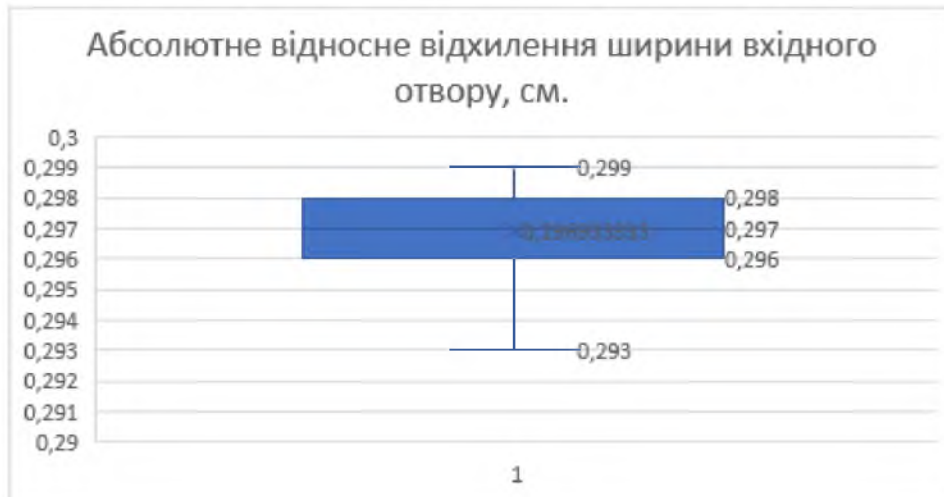


Рис. 4.3. Абсолютне відносне відхилення ширини вхідного отвору, см.

Також даний метод дозволяє вивчати морфологічні характеристики ушкоджень у 3D форматі, виконувати ретроспективну діагностику ранового каналу, а саме його найбільш специфічної частини, утвореної ділянкою підйому клинка з обох гострих країв, тобто внаслідок дії клинка з двобічною заточкою леза (рис. 4.4).

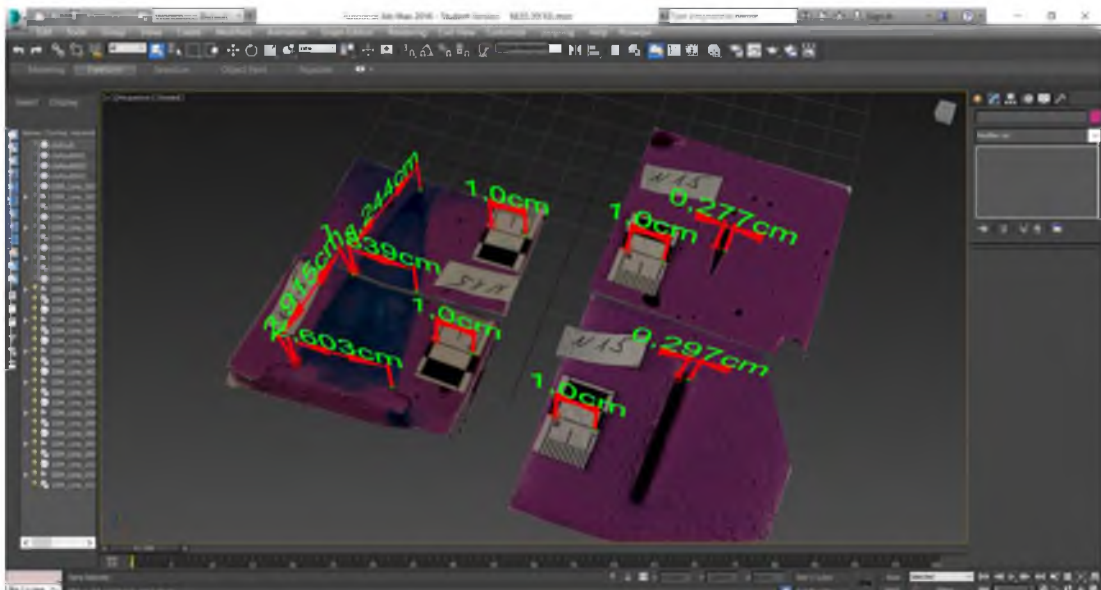


Рис. 4.4. Експериментальний рановий канал.

Простір графічного редактора «3DsMax» дозволяє провести моделювання елемента КРЗ, використовуючи рановий канал у цілому або його окремі елементи, на яких наявне пошкодження, в якості матриці. Змодельований елемент можна надрукувати на 3D принтері та передати судово-слідчим органам для підвищення ефективності й об'єктивності пошуку знаряддя травми (рис. 4.5).

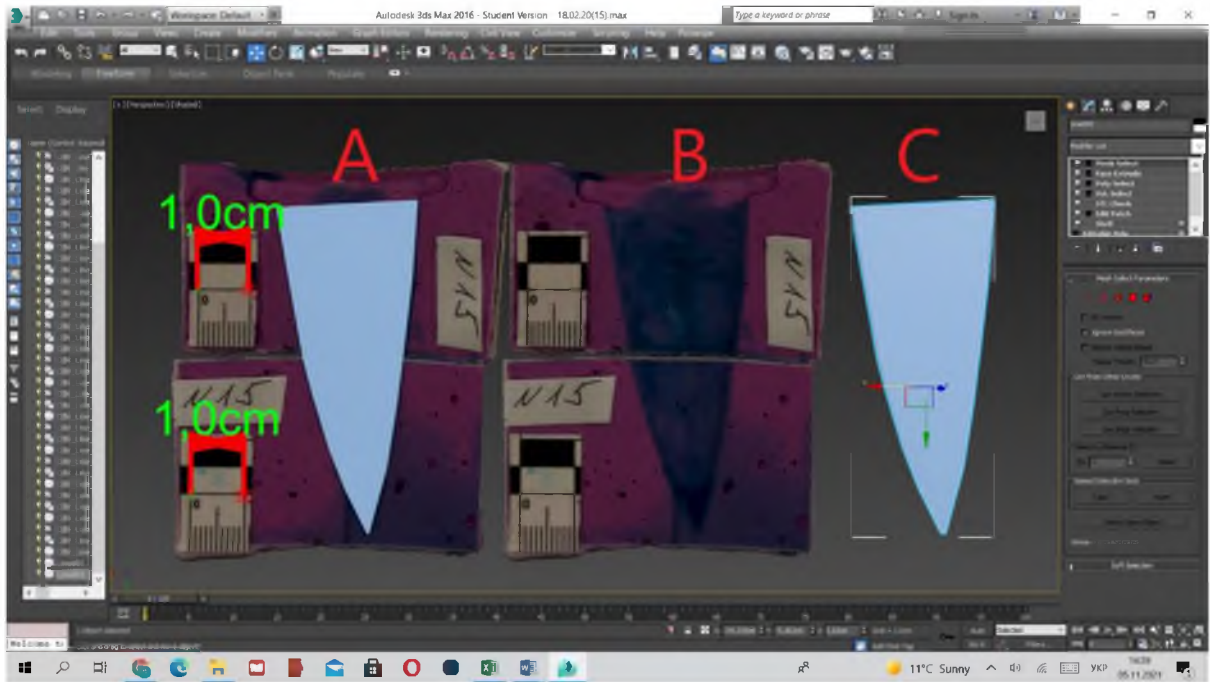


Рис. 4.5. А – експериментальний рановий канал та реконструйований колюче-ріжучий засіб; В – експериментальний рановий канал; С – змодельований макет експериментального колюче-ріжучого знаряддя.

Даний метод із застосуванням середовища «3DsMax» дозволяє проводити ретроспективну діагностику фрагментів ранового каналу та проводити їх зіставлення з імовірним знаряддям травми.

Висновки до розділу 4:

1. Досліджено можливості методу тривимірного просторового моделювання для визначення ідентифікуючих параметрів колючо-ріжучого засобу з двобічною заточкою леза.

2. Встановлено високу інформативність методів тривимірної ідентифікації травмуючого колючо-ріжучого знаряддя з двобічною заточкою леза шляхом тривимірного просторового реконструювання фрагментів ранового каналу, що може бути надзвичайно корисним для судово-медичної практики.

3. Показники абсолютних відносних відхилень розмірів експериментального ранового каналу, утвореного колючо-ріжучим засобом із двобічною заточкою клинка, довжиною 6,16 см, шириною клинка в ділянці основи 2,6 см, товщиною клинка в середній його частині 0,3 см, складають: для розмаху глибини ранового каналу 0,04 %, для довжини вхідного отвору – 0,08 % і ширини вхідного отвору в середній його частині – 1,0 %.

4. Можливість вбивчого нападу з використанням спеціальних ножів із двобічною заточкою леза, які утворюють нетипову морфологію ранових каналів, потребує встановлення надійних (вірогідних) ідентифікуючих параметрів використаного у кожному конкретному випадку гострого травмуючого предмета, яким заподіяно травму.

Основні результати даного розділу висвітлено в наступних публікаціях:

- [58] Кишкан ПЯ, Савка ІГ. Морфологічні особливості тривимірних моделей колото-різаних ушкоджень та їх прикладне значення в судовій медицині. Матеріали науково-практичної конференції з міжнародною участю, приуроченої 75-річчю з дня заснування Вищого державного навчального закладу України «Буковинський державний медичний університет» «Актуальні проблеми морфології в теоретичній та практичній медицині» (Чернівці, 24-25 жовтня 2019 року). Чернівці, БДМУ, 2019, с. 10–1. <https://old.sammi.uz/pages/688015>
- [60] Кишкан ПЯ, Савка ІГ. Реконструкція колюче-ріжучого предмета шляхом тривимірного просторового моделювання. В: Матеріали наук.-практ. інтернет-конференції «Розвиток природничих наук як основа новітніх

досягнень у медицині»; 2019 Лис 27; Чернівці. Чернівці; 2019, с. 203–5.
<https://bphmi.bsmu.edu.ua/%D0%BF%D1%80%D0%BE-%D0%BA%D0%B0%D1%84%D0%B5%D0%B4%D1%80%D1%83/%D0%BA%D0%BE%D0%BD%D1%84%D0%B5%D1%80%D0%B5%D0%BD%D1%86%D1%96%D1%8F/2019>

- [63] Кишкан ПЯ, Савка ІГ. 3D-модельовання експериментального ранового каналу, спричиненого колюче-ріжучим засобом з двобічною заточкою леза. Судово-медична експертиза. 2021;2:74–83. <http://forensic.bsmu.edu.ua/article/view/250098>; doi: <https://doi.org/10.24061/2707-8728.2.2021.9>

РОЗДІЛ 5

РЕТРОСПЕКТИВНЕ ВСТАНОВЛЕННЯ ВИДУ КОЛЮЧО-РІЖУЧОГО ЗАСОБУ ЗА ДАНИМИ ТРИВИМІРНОЇ ПРОСТОРОВОЇ РЕКОНСТРУКЦІЇ ЕКСПЕРТНИХ ВИПАДКІВ

На сьогодні в судово-медичній практиці поряд із класичними методиками дослідження КРУ з метою покращання візуалізації тілесних ушкоджень та підвищення точності ідентифікації знаряддя травми постає необхідність упровадження сучасних інноваційних технологій та методів ТПМ. Останніми роками звертає на себе увагу світовий досвід впровадження в практичну діяльність судових медиків методів ТПМ та ТПР, зокрема при травмі тупими предметами, внаслідок ДТП [133, 134].

Сучасні 3D технології поступово розпочинають запроваджуватись і у вітчизняну судово-медичну практику для реконструкції площини перелому довгих трубчастих кісток [95, 102], при моделюванні умов перебування трупа у воді [28] тощо. Однак, відомостей стововно досліджень можливостей використання методів ТПР для ретроспективного встановлення виду КРЗ в Україні немає. Лише поодинокі повідомлення результатів нашої дисертаційної роботи [55, 186-189].

Результати, отримані нами в попередніх серіях дослідів при дослідженні експериментальних моделей, дозволяють стверджувати про високу точність вимірювань, проведених за допомогою комп'ютерної програми для 3D моделювання «3Ds Max».

Методика ТПМ, розроблена і запатентована нами [57, 64, 96], підтвердила високу точність під час проведених експериментальних досліджень щодо тривимірної ідентифікації травмуючого КРЗ з однобічною заточкою леза й обушком різної товщини (0,1 см, 0,2 см і 0,4 см) та ножа з двобічною заточкою леза шляхом ТПР фрагментів ранових каналів [55, 63, 188, 189].

Тому наступні наші дослідження проведено з використанням цієї методики у практичній діяльності судових медиків при проведенні судово-криміналістичних експертиз на базі КМУ ЧОБСМЕ (м. Чернівці, Україна).

У даному розділі висвітлено можливості використання методу 3D моделювання ГТП в медико-криміналістичній практиці та показано його переваги порівняно з класичними методиками.

5.1. Випадки ушкоджень гострими травмуючими предметами в структурі летальної механічної травми в Чернівецькій області.

Провели аналіз структури смертності в Чернівецькій області в період 2018-2021 років за даними відділу СМЕ трупів КМУ ЧОБСМЕ. За даний проміжок часу було зафіксовано всього 210 випадків насильницької смерті, спричинених використанням механічних предметів, а саме: тупих твердих предметів, гострих травмуючих засобів та вогнепальної зброї.

Аналіз випадків механічної летальної травми в Чернівецькій області за період 2018-2021 років наведено на рис. 5.1.

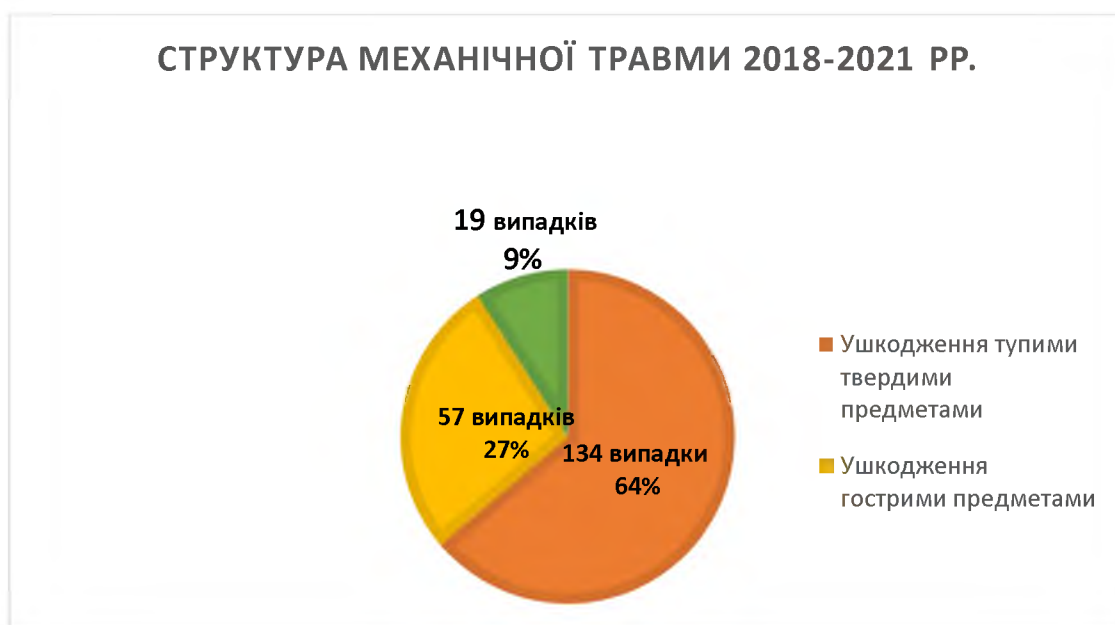

Рис. 5.1. Структура механічної летальної травми в Чернівецькій області за період 2018-2021 років.

Структура механічної летальної травми за досліджуваний період представлена ушкодженнями тупими твердими предметами – 134 випадки, тобто 64 % (див. рис. 5.1). Ушкодження ГТП серед усіх проаналізованих нами випадків насильницької смерті внаслідок дії механічних чинників спостерігались у 57 випадків, що склало 27,1 %. Вогнепальні ушкодження були в 19 випадках, тобто 9 %. Отже, в структурі летальних випадків в Чернівецькій області за досліджуваний період серед причин механічної травми ушкодження ГТП посіли 2-ге місце.

При дослідженні гострої травми в структурі смертельних випадків від чинників механічної травми в Чернівецькій області за період 2018-2021 років також співставили гендерні відмінності та віковий розподіл випадків ушкоджень ГТП.

Дані гендерного розподілу випадків ушкоджень ГТП представлено на рис. 5.2.

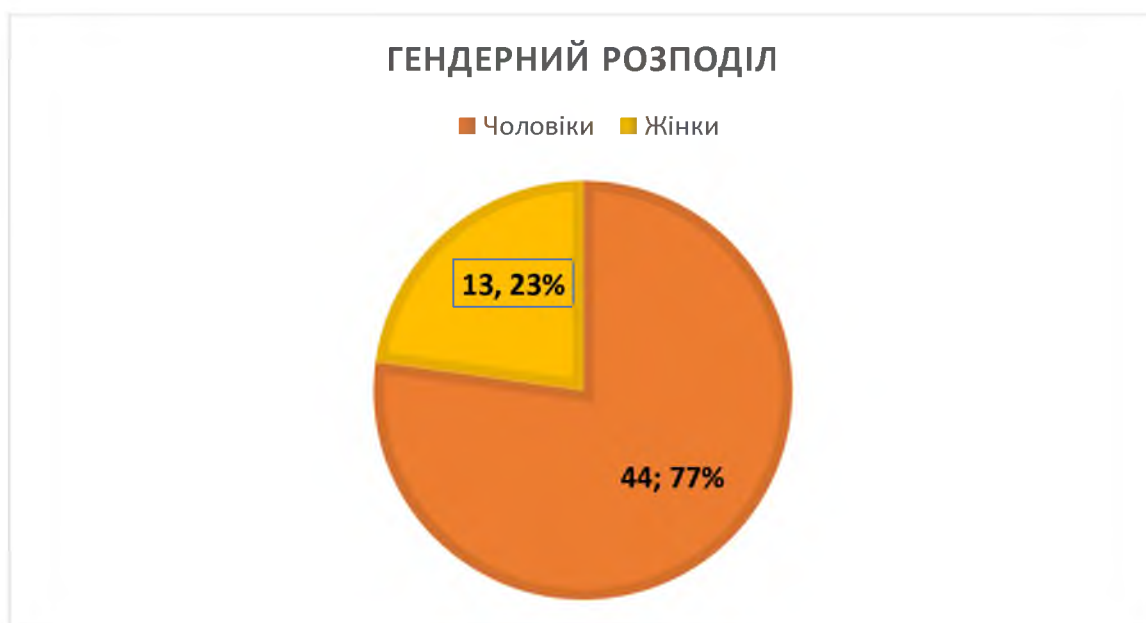

Рис. 5.2. Гендерний розподіл випадків ушкоджень гострими травмуючими предметами у структурі летальної механічної травми в Чернівецькій області.

Аналізуючи гендерний розподіл випадків ушкоджень ГТП у структурі летальної механічної травми за даними ЧОБСМЕ, видно, що серед 57

летальних випадків від гострої травми смертність переважає у чоловіків і складає 44 випадки, що становить 77 % (див. рис. 5.2).

Для аналізу смертності від гострої травми у віковому аспекті усі летальні випадки від ушкоджень ГТП за досліджуваний проміжок часу розподілили на три вікові категорії:

перша: від періоду новонародженості до 18 років;

друга: від 18 до 60 років;

третья: старше 60 років.

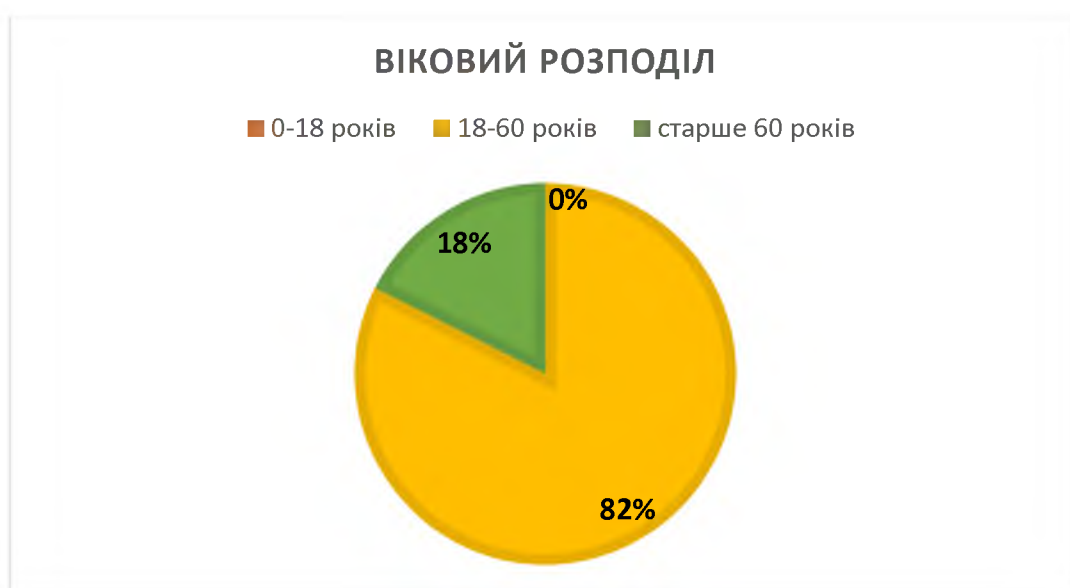


Рис. 5.3. Віковий розподіл випадків ушкоджень гострими травмуючими предметами у структурі летальної механічної травми в Чернівецькій області.

У віковому аспекті випадки ушкоджень ГТП у структурі летальної механічної травми в Чернівецькій області за 2018-2021 роки (див. рис. 5.3) найбільш часто спостерігалися в постраждалих віком від 18 до 60 років, тобто у людей працездатного віку.

5.2. Вивчення морфологічних особливостей колото-різаних ушкоджень за допомогою 3D моделювання експертних випадків.

Першим етапом нашої роботи було застосування методу фотограмметрії щодо підекспертних об'єктів. В якості таких об'єктів виступали трупи з

наявними КРУ, а також паренхіматозні органи, вилучені в живих осіб у ході надання їм хірургічної допомоги та передані для проведення судово-гістологічної і медико-криміналістичної експертиз.

У ході нашого дослідження було використано розроблену та описану в попередніх розділах методику щодо експертних судово-медичних випадків.

На рис. 5.4 представлено кількість досліджених нами СМЕ та КРУ у відділі СМЕ трупів КМУ ЧОБСМЕ.

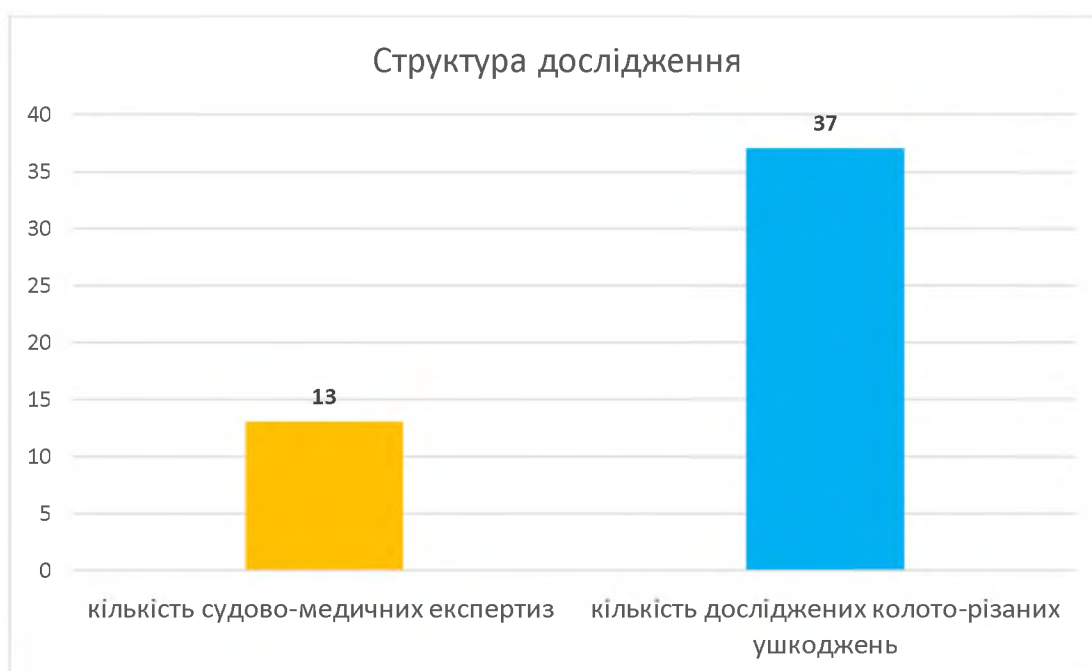


Рис. 5.4. Структура дослідження.

Нами досліджено 13 СМЕ та 37 КРУ на базі КМУ ЧОБСМЕ (м. Чернівці, Україна) (див. рис. 5.4).

Окрім дослідження трупного матеріалу, нами було застосовано методику ТПМ стосовно вилученої правої нирки в ході надання спеціалізованої медичної допомоги в хірургічному стаціонарі лікарні швидкої медичної допомоги (м. Чернівці, Україна) потерпілій після нанесення КРУ (рис. 5.5).

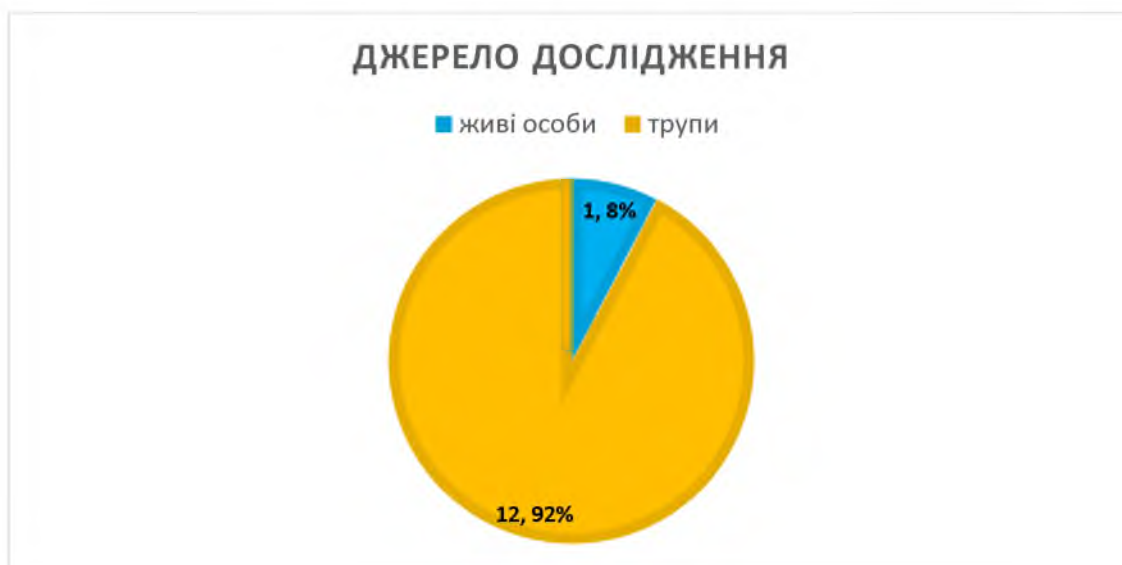

Рис. 5.5. Джерело дослідження.

Тобто, об'єктами для дослідження у переважній більшості судово-медичних випадків (12 випадків, що склало 92 %) були органи трупів із наявними КРУ і лише в одному випадку (8 %) для судово-медичного дослідження були направлені паренхіматозні органи, вилучені в живої особи.

Структуру дослідження сформували особи обох статей, різного віку та тілобудови (рис. 5.6).

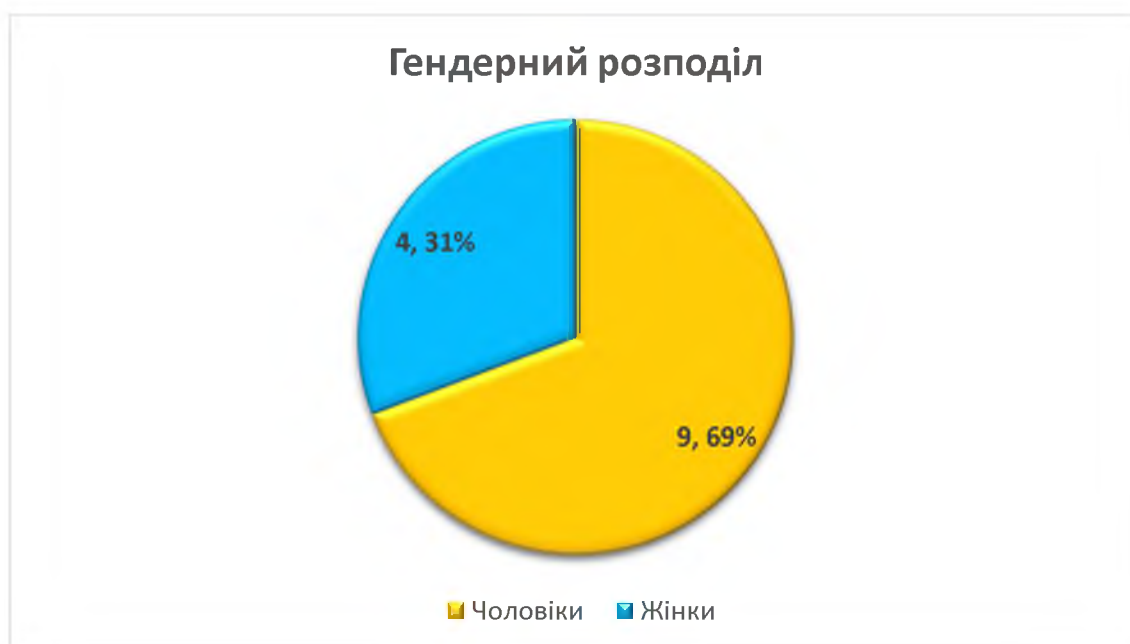

Рис. 5.6. Гендерний розподіл.

Як видно із рисунка (див. рис. 5.6), серед постраждалих від КРУ у 69 % випадків були чоловіки, і 31 % склали особи жіночої статі, що співпадає з результатами інших досліджень [108], згідно яких смертність чоловіків майже втричі переважає смертність жінок.

Залежно від кількості наявних на тілі трупа КРУ було сформовано три групи, а саме: одне, два, множинні тілесні КРУ.

Кількість КРУ представлена на рис. 5.7.

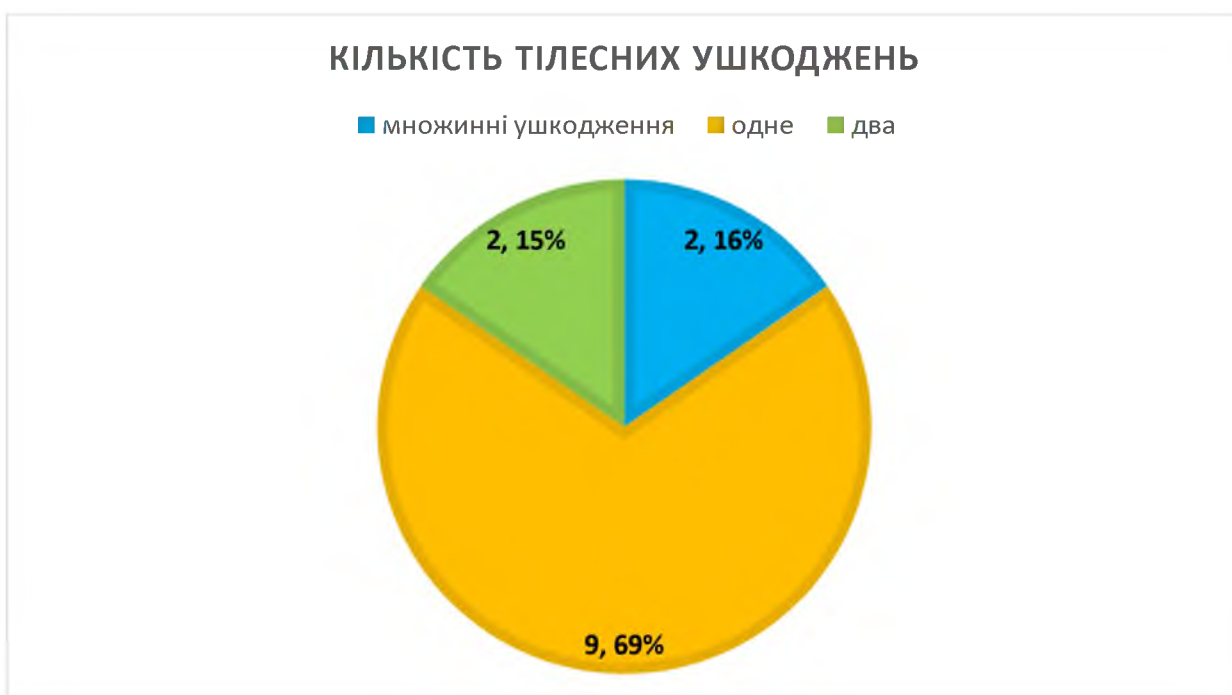

Рис. 5.7. Кількість колото-різаних ушкоджень у межах однієї експертизи.

Аналізуючи кількість КРУ в межах однієї експертизи (див. рис. 5.7) видно, що в більшості постраждалих від гострої травми переважає одне КРУ, це складає 69 %. По два КРУ було зафіксовано у двох постраждалих, що становить 15 %, решту – 16 % склали множинні КРУ.

Також провели співставлення локалізації КРУ на тілі постраждалих, виокремивши з усіх локалізацій ушкоджень в окремі групи поранення грудної клітки і поранення черевної стінки. Всі решту локалізацій ушкоджень склали групу інші КРУ.

Локалізація КРУ на тілі постраждалих наведена на рис. 5.8.

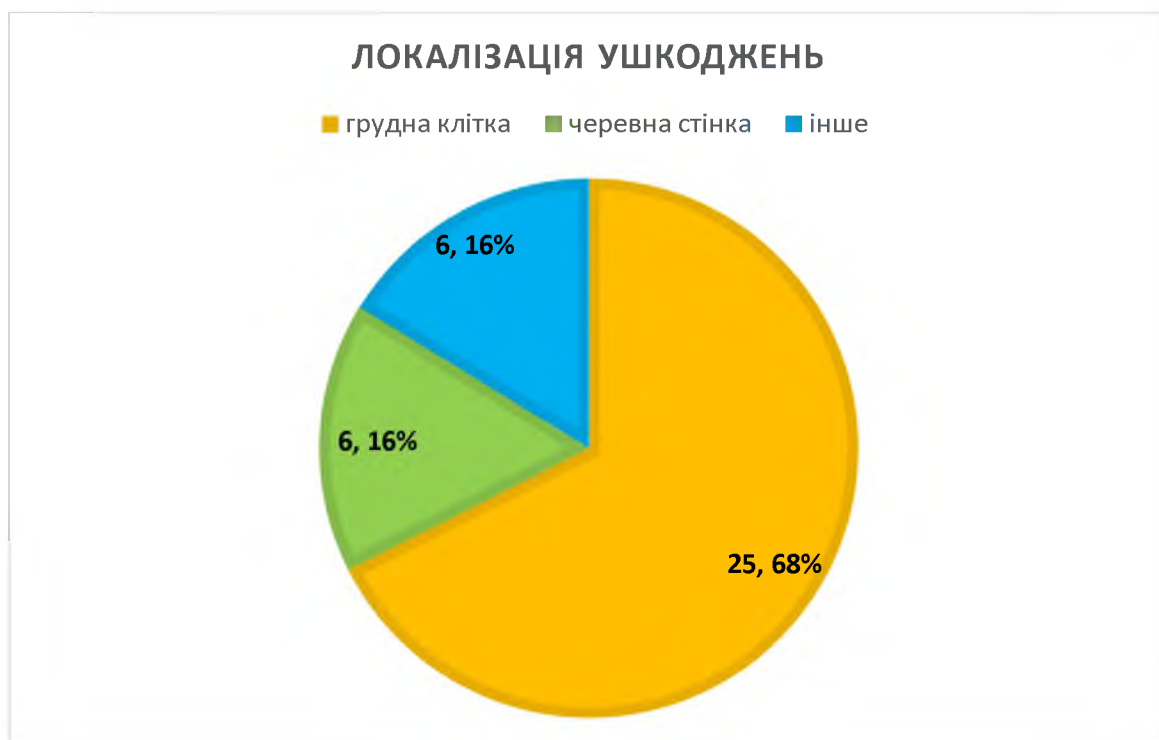

Рис. 5.8. Локалізація колото-різаних ушкоджень на тілі.

Аналізуючи локалізацію КРУ (див. рис. 5.8), прийшли до висновку, що найбільш часто такі ушкодження наносяться у проекції грудної клітки зпереді та ззаді, що складає майже 26 % випадків. Значно рідше КРУ при гострій травмі були локалізовані в ділянці черевної стінки, на верхніх чи нижніх кінцівках, що становить по 6,6 %.

Для СМД виду зняття, яким заподіяно травму, важливе значення має вид нанесеного тілесного ушкодження, а саме: чи при КРУ було проникаюче поранення в паренхіматозні органи чи ні. При проникаючому пораненні, якщо рановий канал сліпо закінчується в паренхіматозному органі, то за допомогою ТПМ можна відтворити форму та розміри КРЗ, яким нанесено травму.

Тому проаналізували структуру КРУ і співставили ушкодження, які нанесли проникаюче поранення паренхіматозного органу, до загальної кількості КРУ.

Структура досліджених тілесних ушкоджень при гострій травмі наведена на рис. 5.9.

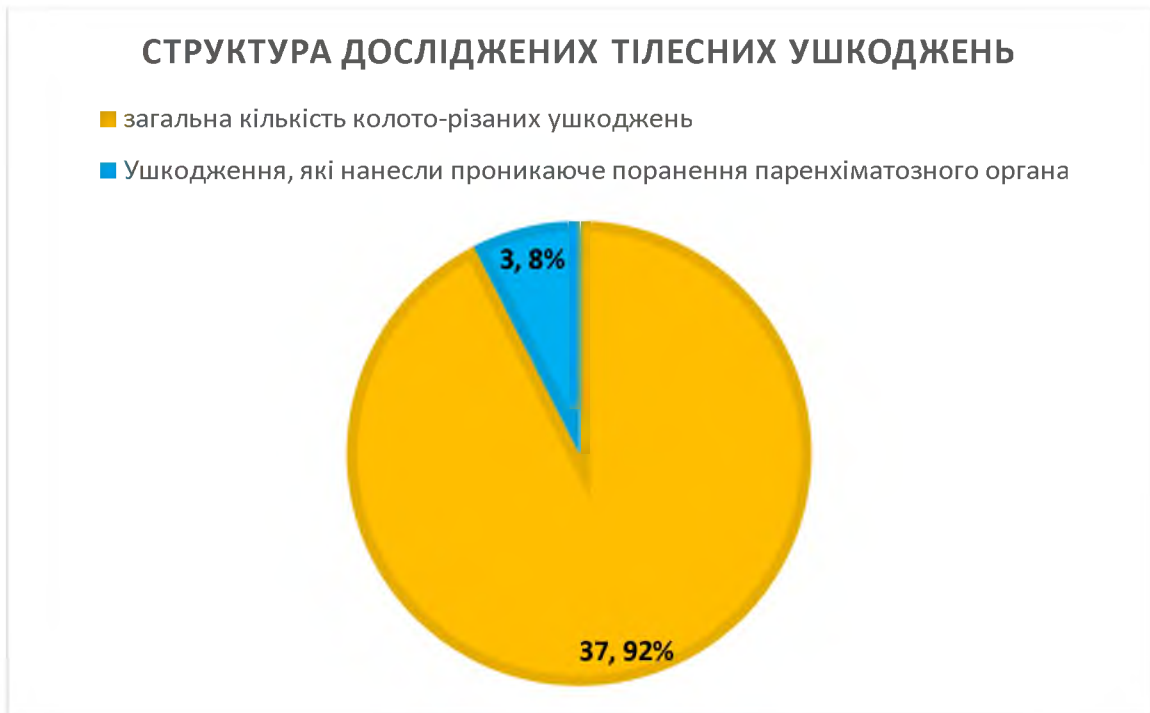

Рис. 5.9. Структура досліджених тілесних ушкоджень.

Із поміж 37 досліджених КРУ (див. рис. 5.9) не завжди вдається розкрити та використати для ретроспективної діагностики виду КРЗ всі описані в попередньому розділі можливості програмного забезпечення «3DsMax» через те, що більшість таких ушкоджень або не доходять до паренхіматозних органів (а саме вони найбільш точно відтворюють параметри зняття травми), або проходять поруч із паренхіматозним органом та завдають йому лише ковзного ушкодження.

Як видно із рис. 5.9 лише у 3-х випадках з усіх 37-ми досліджених нами КРУ були наявні проникаючі поранення в паренхіматозні органи (серце та нирку), що дозволяє за допомогою ТПР відтворити експериментальні пошкодження і визначити ймовірні ГТП, якими нанесені тілесні ушкодження.

5.3. Ретроспективна діагностика виду колючо-ріжучого засобу за даними експертних випадків з проникаючими ушкодженням паренхіматозних органів.

Висока поширеність ножових поранень при проникаючих травмах різної локалізації як в Україні [108], так і світі [112, 113] підкреслює необхідність

розробки та впровадження в судово-медичну практику ефективних методів ретроспективної діагностики виду ГТП, зокрема з використанням сучасних 3D технологій.

У випадках проникаючих КРУ паренхіматозних органів застосування описаної в розділі 3 методики дозволяє проводити 3D ретроспективну діагностику виду КРЗ, яким заподіяно травму, з високою точністю та візуалізацією, що відповідає сучасним світовим вимогам.

В якості ілюстрації ефективності наших методик, наводимо експертний випадок, згідно з яким за даними судово-гістологічної експертизи № 573 та медико-криміналістичної експертизи № 80 за 2020 р. проводили ретроспективну діагностику КРЗ, яким заподіяно травму із поміж кількох ножів (№ 1, № 2 і № 3), наданих слідчими органами, за 3D моделлю ранового каналу нирки.

Методика була використана при проведенні судово-криміналістичної експертизи на базі КМУ ЧОБСМЕ (м. Чернівці, Україна).

На дослідження, в установленому законодавством порядку, були направлені вилучена при наданні медичної допомоги права нирка з наявним КРУ (рис. 5.10) та ймовірні КРЗ травми (рис. 5.11) в кількості 3-х.

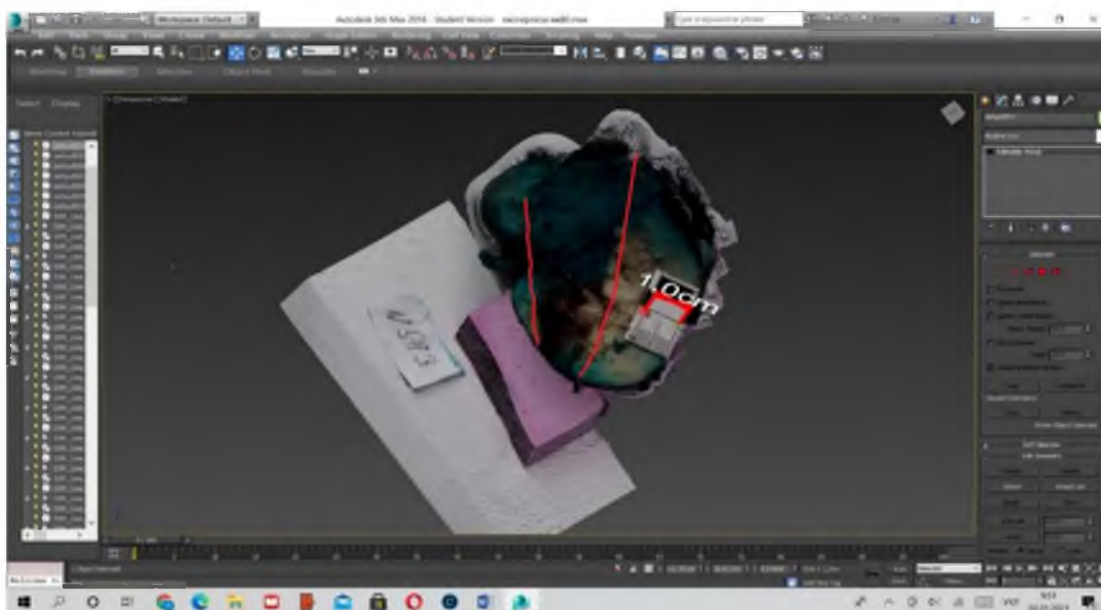


Рис. 5.10. 3D модель нирки, надісланої на судово-гістологічну експертизу згідно з висновком експерта № 573 від гр.-ки Д.

Після створення 3D моделей всіх наданих для проведення експертизи об'єктів та отримання лінійних розмірів було проведено їх зіставлення у просторі графічного редактора «3DsMax».

Окрім можливості отримувати лінійні розміри з високою точністю та досліджувати морфологічні характеристики ушкоджень в 3D форматі, ще однією перевагою розробленого нами методу ТІР КРЗ є можливість провести ретроспективну діагностику найбільш інформативної частини ранового каналу, а саме його брющка.

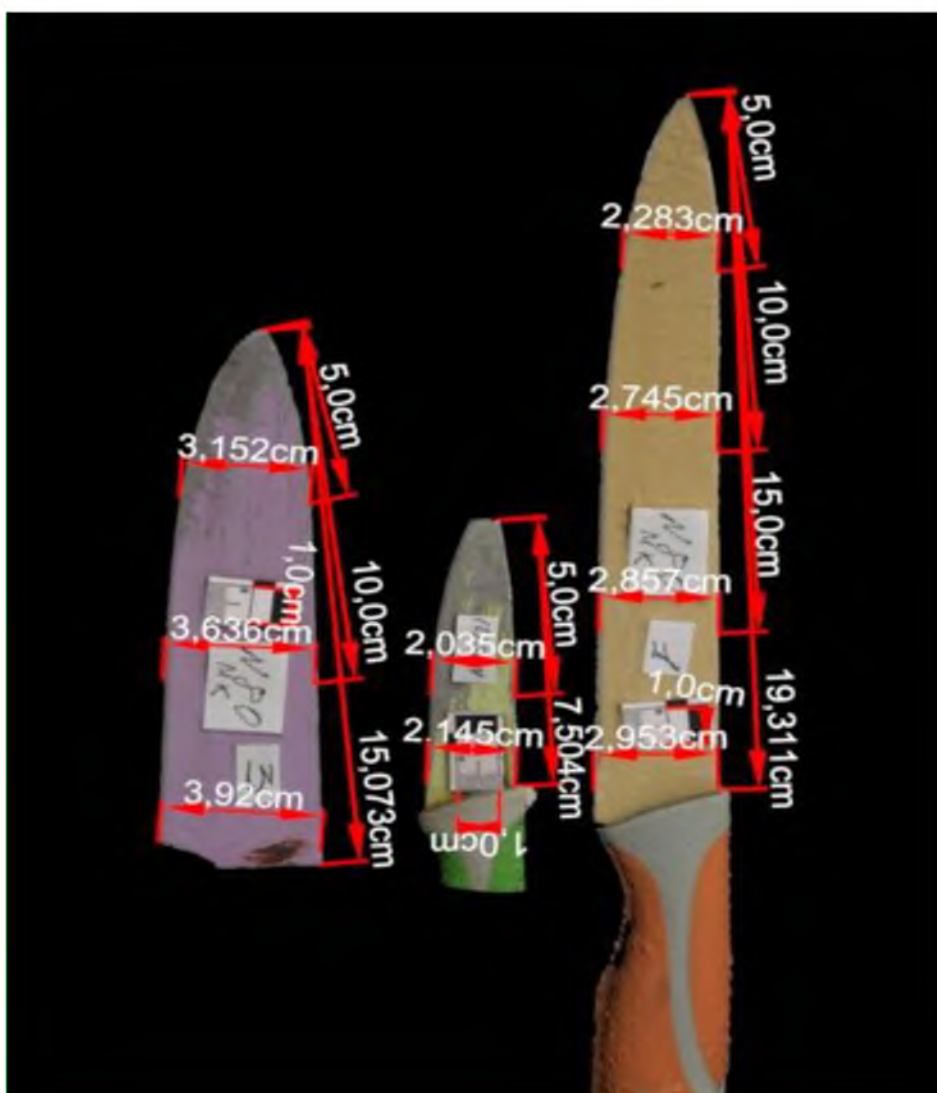


Рис 5.11. 3D моделі ножів, надісланих на судово-криміналістичну експертизу згідно з висновком експерта № 80; справа наліво: Ніж № 1 – оранжевого кольору; Ніж № 2 – зеленого кольору; Ніж № 3 – фіолетового кольору.

При поєднанні отриманих лінійних розмірів КРУ та ймовірних знарядь травми проведення ретроспективної діагностики найбільш специфічної частини ранового каналу, утвореної брюшком клинка, значно підвищується рівень точності та візуалізації проведеної СМЕ.

Після створення 3D моделей всіх наданих для проведення експертизи об'єктів та отримання лінійних розмірів було проведено їх зіставлення у просторі графічного редактора «3DsMax» (рис. 5.12-5.14).

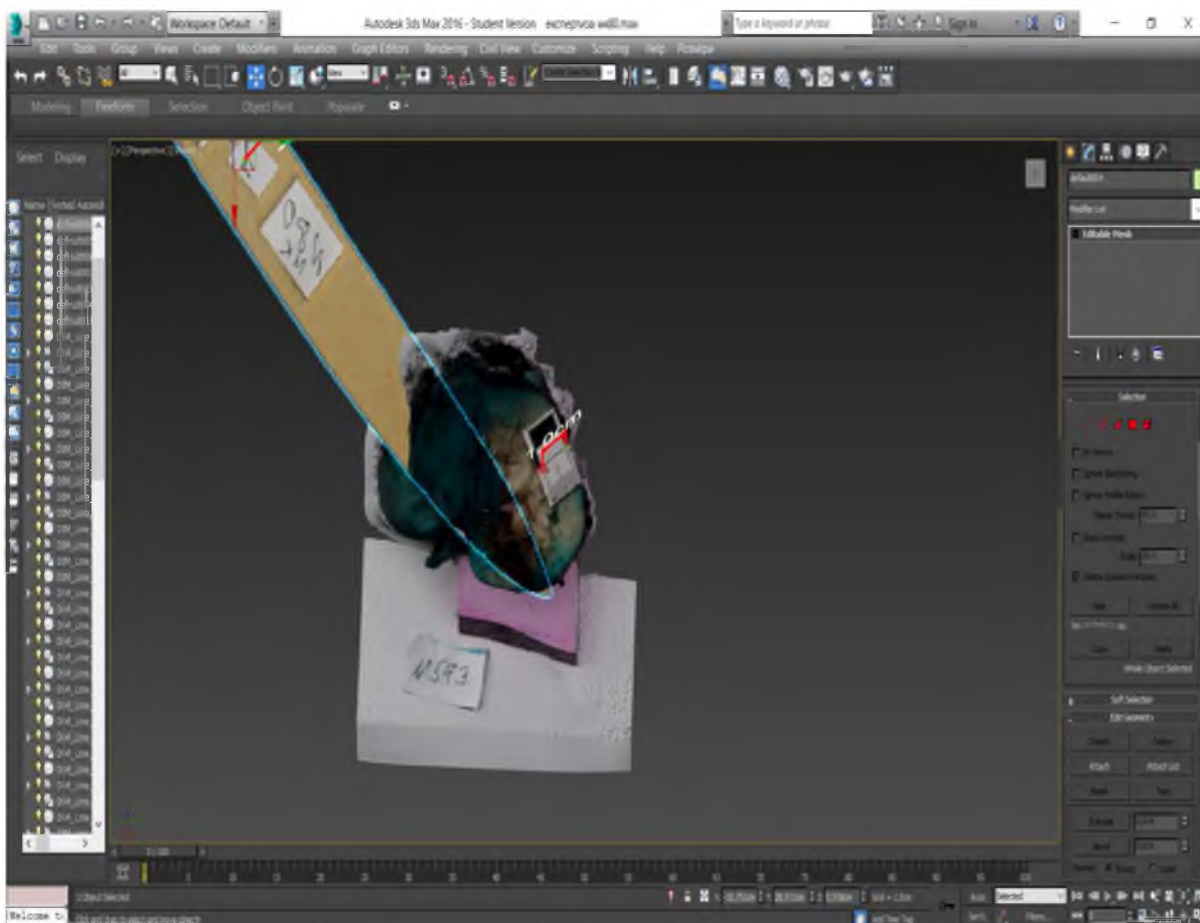


Рис. 5.12. Проведення ідентифікації 3D моделей нирки та Ножа № 1.

Як видно з представлених ілюстрацій, дослідження тієї частини ранового каналу, що утворена черевцем ножа та ймовірних знарядь травми, найбільш вірогідне зіставлення морфологічних особливостей ранового каналу відбулося із ножом № 1 (див. рис. 5.12). Зіставлення ранового каналу, утвореного черевцем ножа з ножами № 2 і № 3, як видно з рисунків 5.13 та 5.14, свідчить про не співпадіння розмірів цих ножів із нанесеним КРУ.

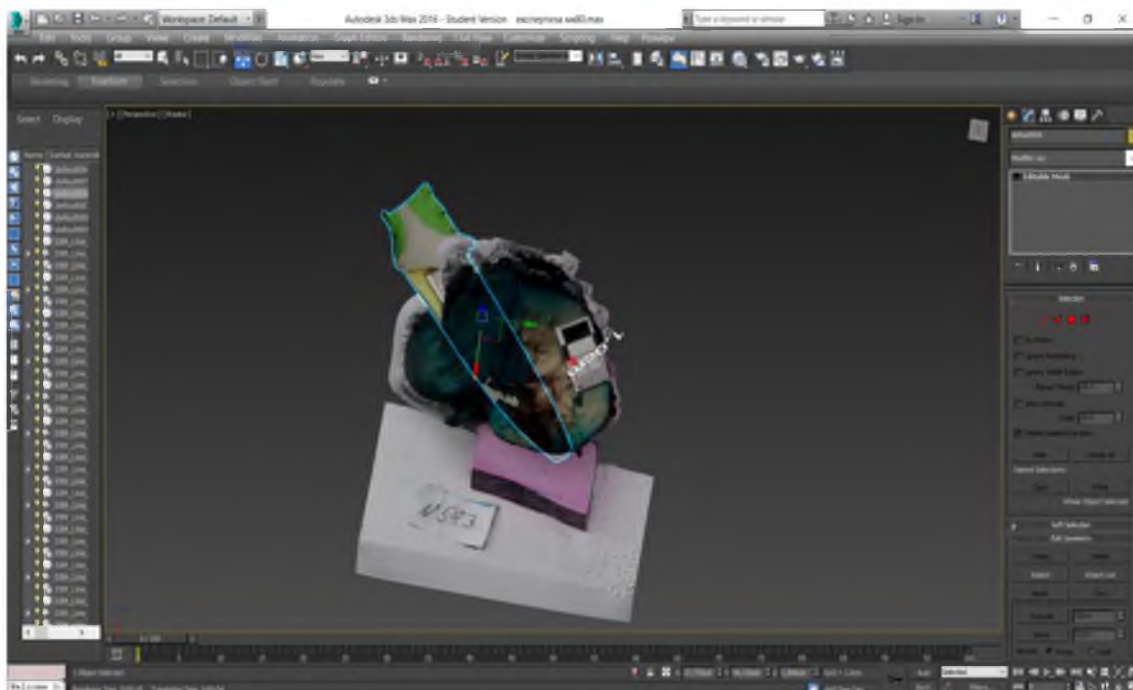


Рис. 5.13. Проведення ідентифікації 3D моделей нирки та Ножа № 2.

На рисунку 5.13 бачимо лише незначну приближену відповідність між ножем № 2 та рановим каналом, однак, враховуючи його довжину й анатомічне розташування нирки в черевній порожнині можна з упевненістю стверджувати, що дане тілесне ушкодження не могло бути спричинено даним КРЗ, тобто ножем № 2.

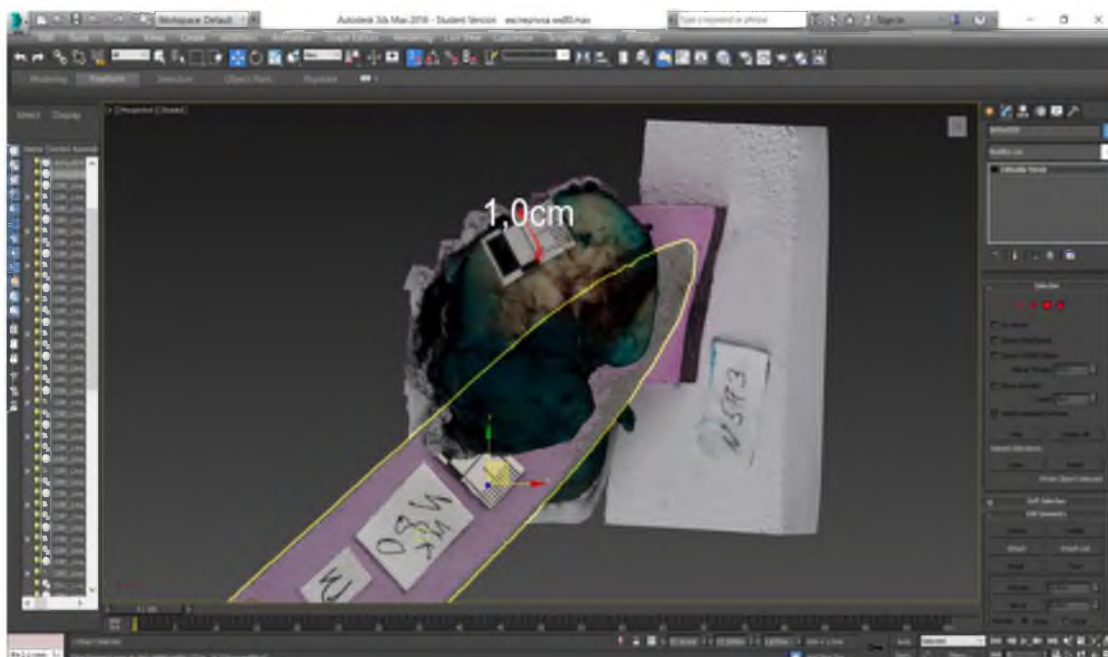


Рис. 5.14. Проведення ідентифікації 3D моделей нирки та Ножа № 3.

При пораненнях грудної клітки, спричинених ГТП, досить часто спостерігаються проникаючі травми серця. Найпоширенішою причиною травми серця є ножові поранення, які за даними Ahmadinejad M. та співавторів (2021) зустрічаються у 93,3 % випадків [111]. Тому в наступних серіях досліджень нами проведено 3D моделювання ГТП за морфологічними особливостями ушкоджень серцевого м'язу.

Наступний експертний випадок ілюструє, що згідно з даними СМЕ № 77 за 2020 р. проводили ретроспективну діагностику травмуючого КРЗ, наданого слідчими органами, за 3D моделлю ранового каналу, утвореного в передній та задній стінках лівого шлуночка серця.

З постанови було відомо, що «гр. В. після умисного вбивства своєї дружини гр. М. вчинив самогубство, а саме наніс собі один удар ножом у ділянку грудної клітки зліва, внаслідок чого помер на місці події». При проведенні СМЕ трупа гр. В. виявлено: «Рана на передній поверхні грудної клітки зліва, у проекції 5-го міжребір'я, по середньо-ключичній лінії, на 10,0 см вліво від передньої серединної лінії (по верхньому краю лівої пипки): неправильної лінійної форми, розміром 0,5×2,0 см, довжник рани орієнтований косо, на 2-8 год відносно умовного циферблату годинника; краї рани зіставимі, без дефекту м'яких тканин, незначно осаднені, шириною осаднення до 0,1 см, кінці рани загострені без збережених сполучно-тканинних перетинок, стінки рани прямовисні, переходять у глибину в рановий канал; кут рани, який розташований доверху та зорієнтований на 8 годин умовного циферблату годинника «П» подібної форми, протилежний – гострий. При проведенні реакції на присутність 3-и валентного заліза виявлено синє забарвлення, яке вказує на наявність слідів металу 3-и валентного заліза. При внутрішньому дослідженні в ділянці вищеописаної рани встановлено, що остання проникає у грудну порожнину, при цьому формуючи рановий канал та ушкоджуючи: підшкірно-жирову клітковину, фасції та м'язи в ділянці 5-го міжребір'я, парієтальний листок плеври, в якому має щілиноподібну форму та розміри, які відповідають нашкірній рані і становлять 0,5×2,0 см; товщина

грудної стінки в даному місці складає 2,0 см. За ходом ранового каналу в даній проекції наявне ушкодження серцевої сорочки (перикарду), на якому наявне аналогічне щілиноподібне проникаюче ушкодження розмірами 0,3×1,8 см; відстань між парієтальною плеврою та серцевою сумкою становить 3,5 см. На передній поверхні лівого шлуночка серця на відстані 5,0 см від верхівки серця наявне ушкодження міокарду з аналогічними характеристиками, розмірами 0,2×1,7 см, яке проникає в його порожнину та розмірами в ендокарді 0,2×1,7 см; товщина стінки лівого шлуночка в ділянці передньої поверхні складає 1,5 см. За ходом ранового каналу в порожнині серця наявне аналогічних характеристик ушкодження задньої стінки лівого шлуночка, розмірами в ендокарді та міокарді по задній поверхні серця 0,15×1,1 см; відстань між ендокардом передньої та задньої стінок лівого шлуночка серця становить 2,0 см, а товщина самої задньої стінки лівого шлуночка в даному місці становить 1,5 см; далі ушкодження проникає через усю товщину задньої стінки лівого шлуночка серця в серцеву сорочку, розмірами на перикарді 0,1×0,3 см.

Отже, всі вище перелічені тілесні ушкодження, починаючи з наскірної рани в ділянці 5-го міжребір'я і закінчуючи стінкою перикарду по задній поверхні лівого шлуночка серця, утворюють собою один рановий канал, напрямок якого спереду до заду майже в горизонтальній площині, незначно зліва направо, загальною довжиною ранового каналу 10,5 см».

З висновку судово-криміналістичної експертизи: «1. При експертизі клаптя шкіри з раною з лівої поверхні грудної клітки, вилученого при експертизі трупа гр-на В., виявлено колото-різане наскрізне, горизонтальне ушкодження лінійної форми, довжиною 1,6 см, що виникло внаслідок разової, колюче-ріжучої дії предмета типу «ножа» з вістрям, обушковим краєм (не менше 0,2 см) та наявною гострою ріжучою кромкою (беручи до уваги дані протокольної частини висновку експерта № 77, а також можливість зменшення розміру ушкодження за рахунок посмертної зміни еластичності шкіри) ширина леза розміром не менш 1,6 см, як і від інших предметів

аналогічної характеристики, із напрямком травмуючої дії спереду до заду, ззовні до середини. 2. При проведенні реакції на присутність 3-и валентного заліза на наданому клапті шкіри з ушкодженням виявлено синє забарвлення, яке вказує на наявність слідів металу 3-и валентного заліза у вигляді дрібних частинок різної форми».

Запропонована нами методика була використана при проведенні СМЕ у випадку КРУ серцевого м'язу. Застосовано метод фотограмметрії з наступним створенням 3D моделі ранового каналу серця у програмі «Agisoft Photoscan» та переміщення моделей у середовище «3DsMax» за розробленими нами методиками [57, 64, 96].

Вимірювання довжини вхідного отвору на 3D моделі представлено на рис. 5.15, а вимірювання його ширини – на рис. 5.16.

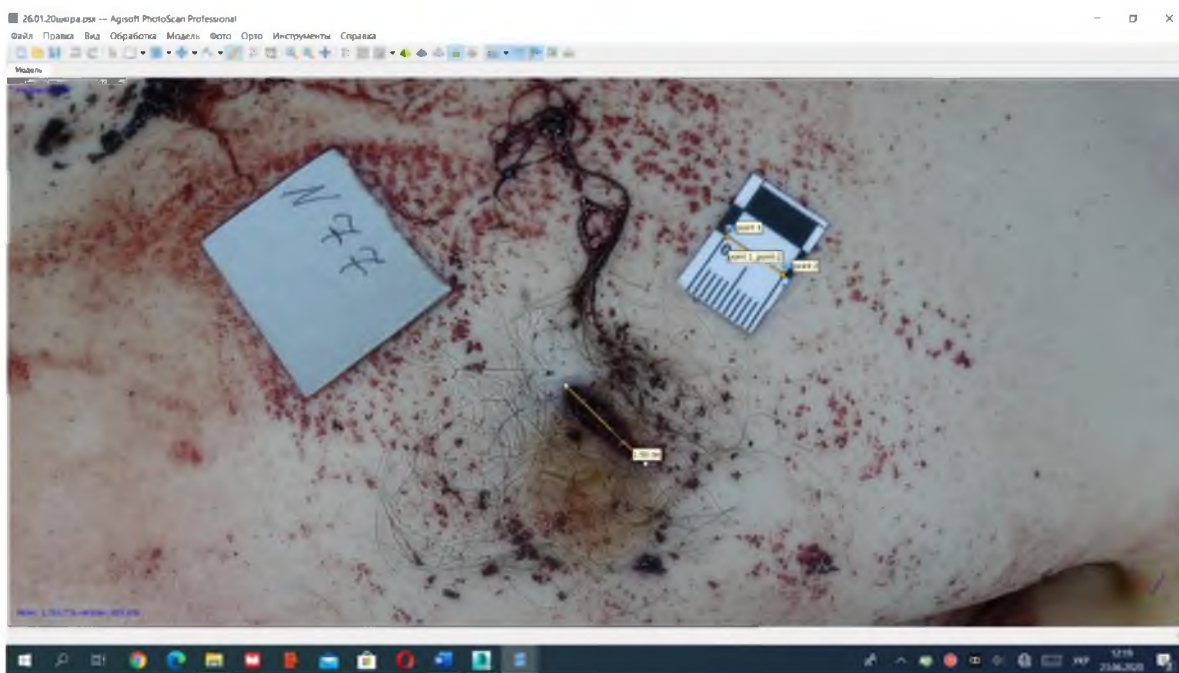


Рис. 5.15. Вимірювання довжини вхідного отвору на 3D моделі.

Застосовані технології дали нам змогу отримати такі результати: довжина вхідного отвору склала 1,59 см (див. рис. 5.15).

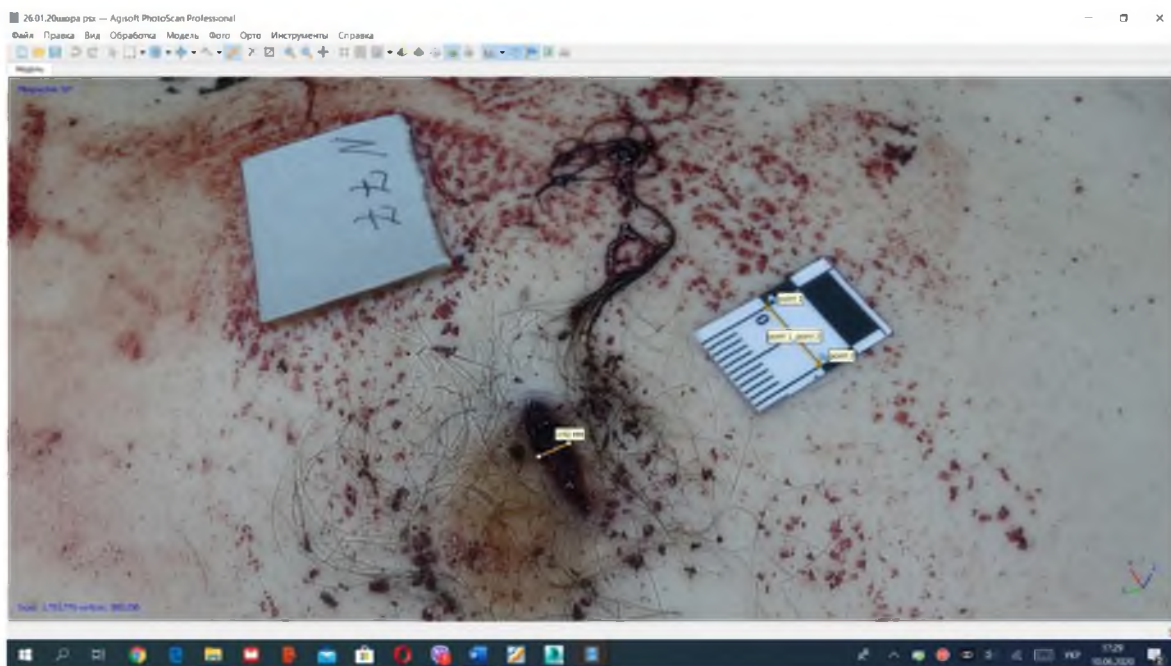

Рис. 5.16. Вимірювання ширини вхідного отвору на 3D моделі.

Ширина вхідного отвору, як видно з рисунка (див. рис. 5.16), становила 0,392 см. На рис. 5.17 представлені: зліва – два фрагмента ранового каналу, утвореного в товщині серцевого м'яза, справа – 3D модель серця.

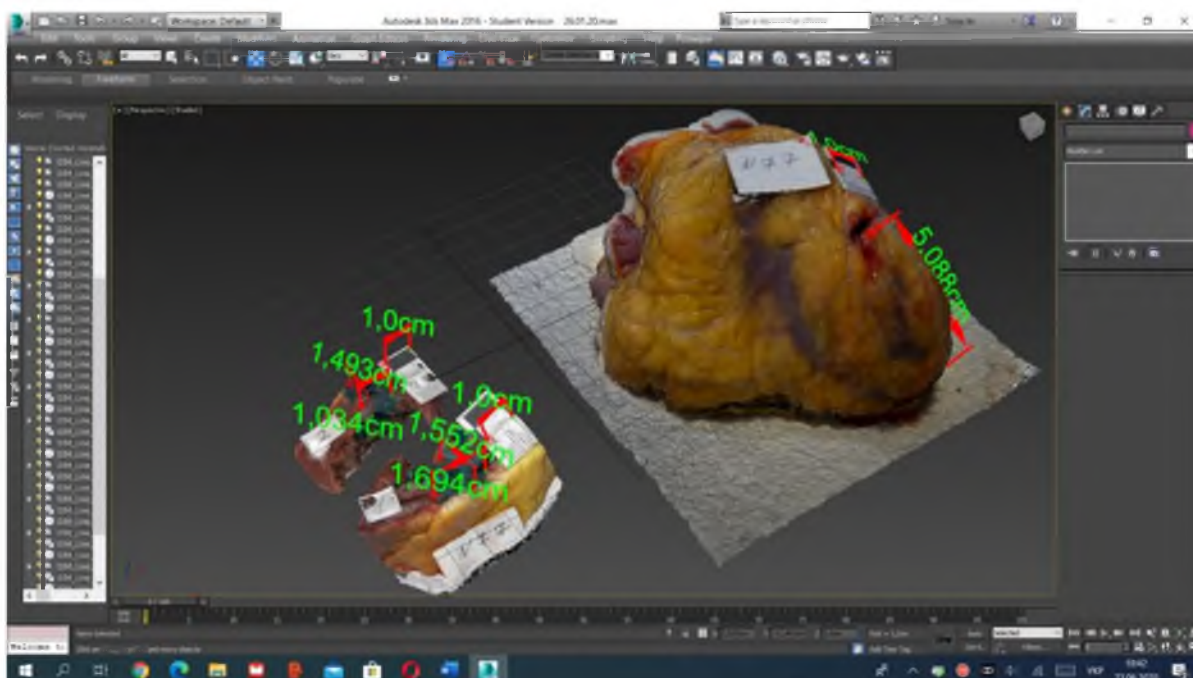


Рис. 5.17. 3D модель серця з колото-різаним ушкодженням.

На фрагменті № 1 (передня стінка лівого шлуночка) довжина ранового каналу склала 1,694 см; глибина в товщі міокарду 1,552 см; довжина ранового

каналу фрагмента № 2 (задня стінка лівого шлуночка) становить 1,034 см; глибина в товщині міокарду 1,493 см; на моделі серця справа, бачимо що рана на поверхні лівого шлуночка знаходиться на відстані 5,088 см від верхівки серця.

Аналізуючи результати вимірювання, отримані з 3D моделей фрагментів ранового каналу за допомогою програм «Agisoft Photoscan» і «3DsMax» бачимо, що вони порівняно з розмірами, які мають можливість отримати судово-медичні експерти під час дослідження трупа, є на порядок більш точними.

Наступним нашим кроком було створення 3D моделі КРЗ (рис. 5.18), наданого слідчими органами.

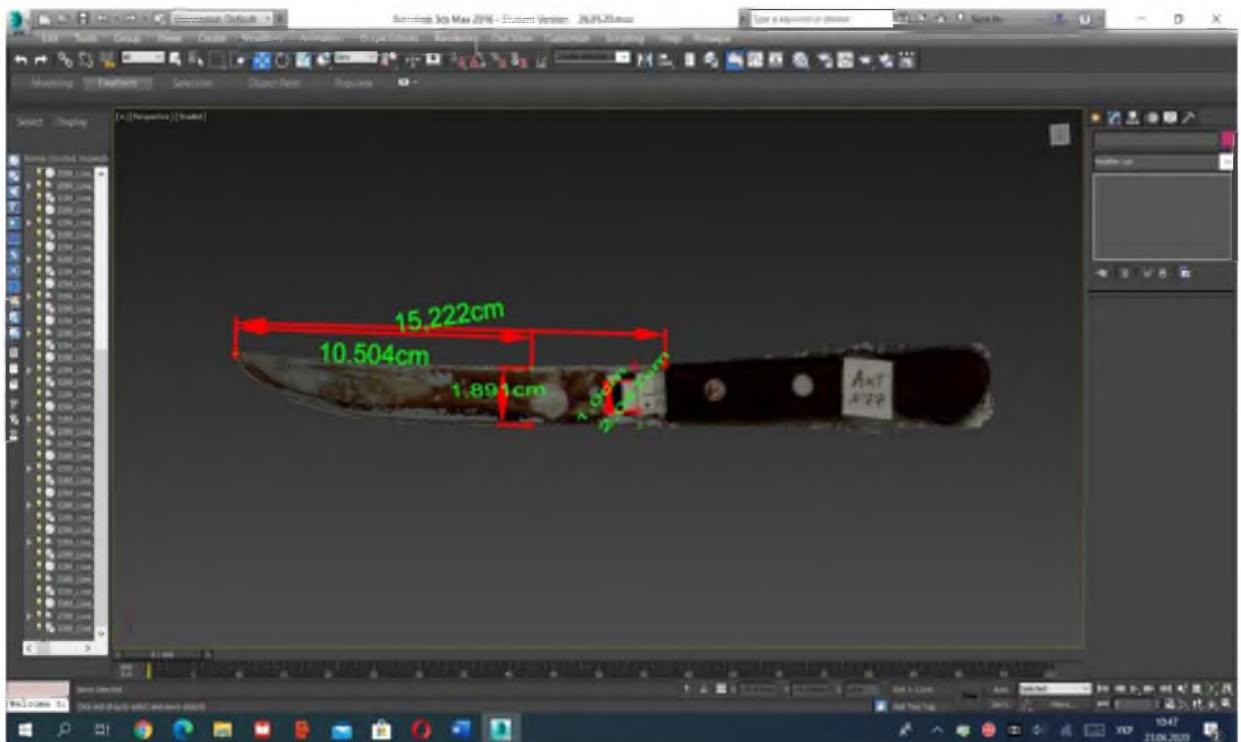


Рис. 5.18. 3D модель колючо-ріжучого засобу.

Таким чином, ми отримали лінійні розміри КРЗ: довжина клинка при цьому становила 15,222 см, а ширина в місці його найбільшого потовщення – 2,047 см; взявши до уваги вказану глибину ранового каналу, що складала 10,5 см, ми ідентифікували відповідну ділянку на 3D моделі ножа, що своєю чергою дозволило визначити ширину леза на глибині його занурення в тіло, а

саме 1,891 см. Порівнюючи ширину леза на глибині його занурення 1,891 см та довжину вхідного отвору на шкірі 1,59 см і керуючись даними класичної літератури стосовно гострої травми [84] знаємо, що довжина вхідного отвору на шкірі порівняно з шириною леза може бути меншою в межах 10-16 % від останньої. Тобто, знаючи ширину леза на глибині занурення, яка складає 1,891 см, отримуємо похибку розмірів для нашкірної рани в сантиметрах від 0,189 см до 0,302 см. Отже, на такій глибині занурення ножа, довжина вхідного отвору на шкірі повинна бути від 1,589 см до 1,702 см.

Враховуючи значення довжини вхідного отвору, отримані при дослідженні 3D моделі нашкірної рани, яка склала 1,59 см, а також дані медико-криміналістичної експертизи, де вказано, що довжина нашкірної рани складає 1,6 см можемо стверджувати, що розміри, отримані шляхом 3D моделювання, є точнішими порівняно не тільки з класичними методами вимірювання в секційній, але й у порівнянні з медико-криміналістичними методами.

Під час зіставлення 3D моделі КРЗ та 3D моделей фрагментів ранового каналу (рис. 5.19-5.21) встановлена їх повна відповідність.

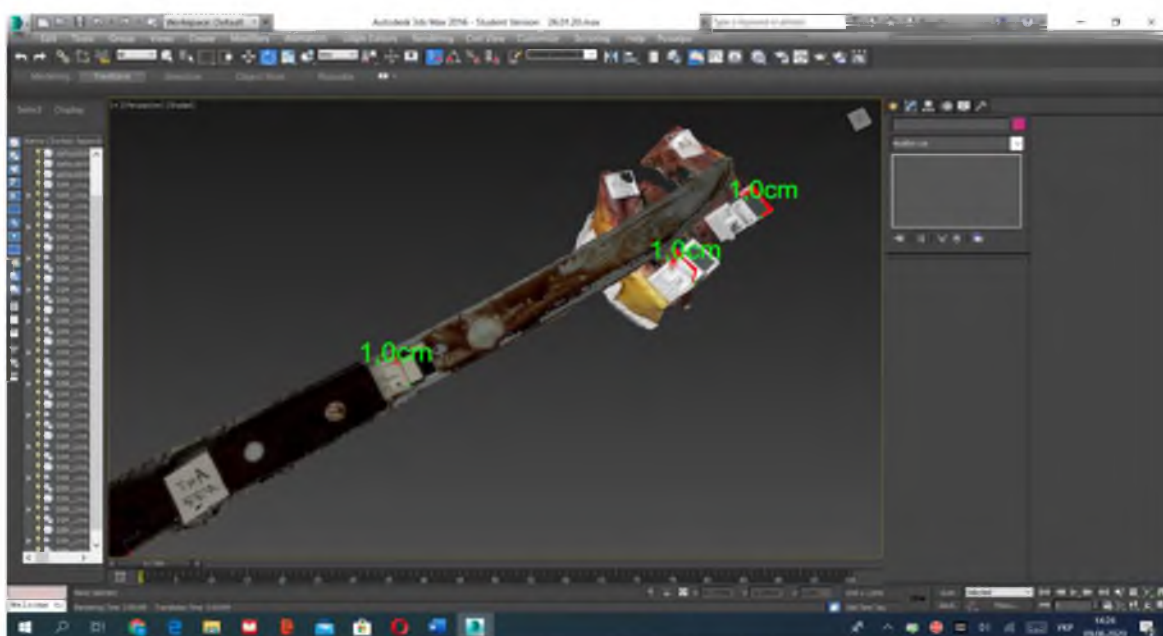


Рис. 5.19. Зіставлення 3D моделей колючо-ріжучого засобу з рановим каналом.

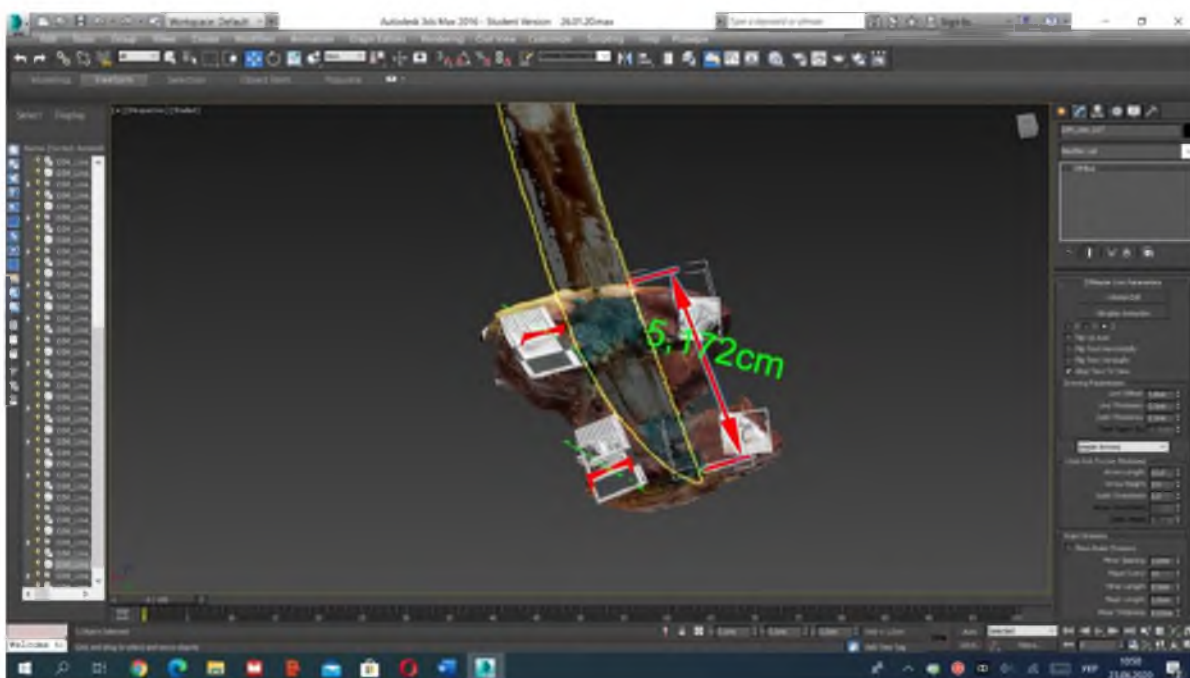


Рис. 5.20. Зіставлення 3D моделей колючо-ріжучого засобу з рановим каналом.

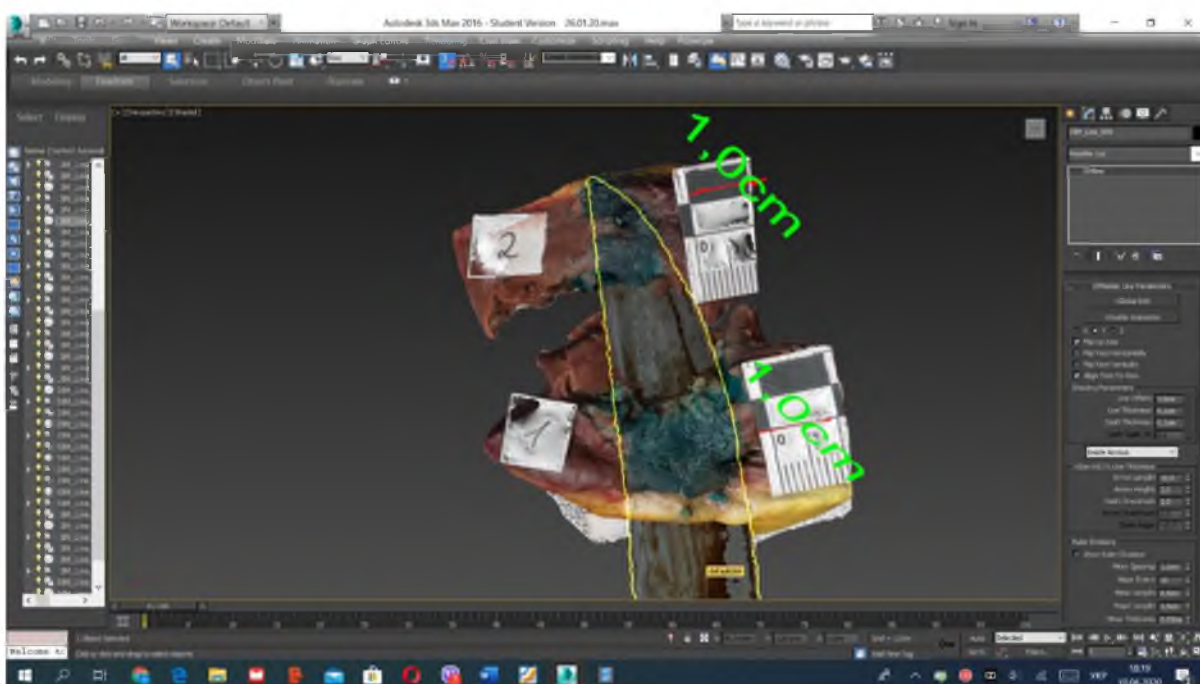


Рис. 5.21. Зіставлення 3D моделей колючо-ріжучого засобу з рановим каналом.

Отже, метод фотограмметрії з подальшим 3D моделюванням ранового каналу дозволяє провести зіставлення КРЗ, наданого слідчими органами з найбільш специфічною частиною клинка ножа, а саме, ділянкою скоса леза з

відповідною ділянкою ушкодження й отримати лінійний розмір будь-якої частини кожної конкретної моделі.

Надалі проводили дослідження чергового експертного випадку (теж ножове поранення серця): згідно з даними СМЕ № 862 від за 2020 р. здійснювали 3D моделювання фрагмента КРЗ, за морфологічними особливостями ушкодження серцевого м'язу.

Під час проведення СМЕ на базі КМУ ЧОБСМЕ (м. Чернівці, Україна) в ході дослідження трупа, в установленому законодавством порядку, було застосовано метод фотограмметрії з подальшим ТПМ елементів ранового каналу, утвореного КРЗ. Спершу було проведено 3D моделювання нашкірної рани (рис. 5.22).

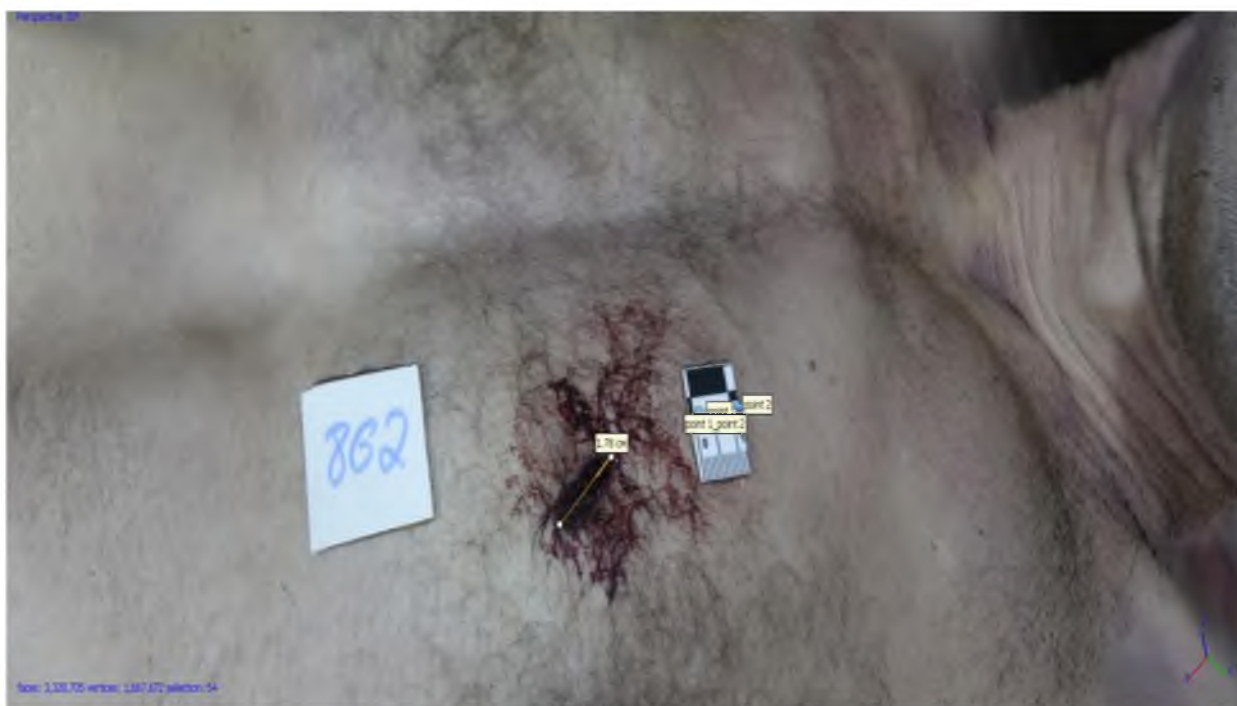

Рис. 5.22. Рана шкіри з наявним вхідним отвором, спричиненим колючо-ріжучим засобом, з якої утворена 3D модель (експертиза № 862 від гр-на П.).

Наступним етапом було створення об'ємних моделей фрагментів ранового каналу (рис. 5.23).

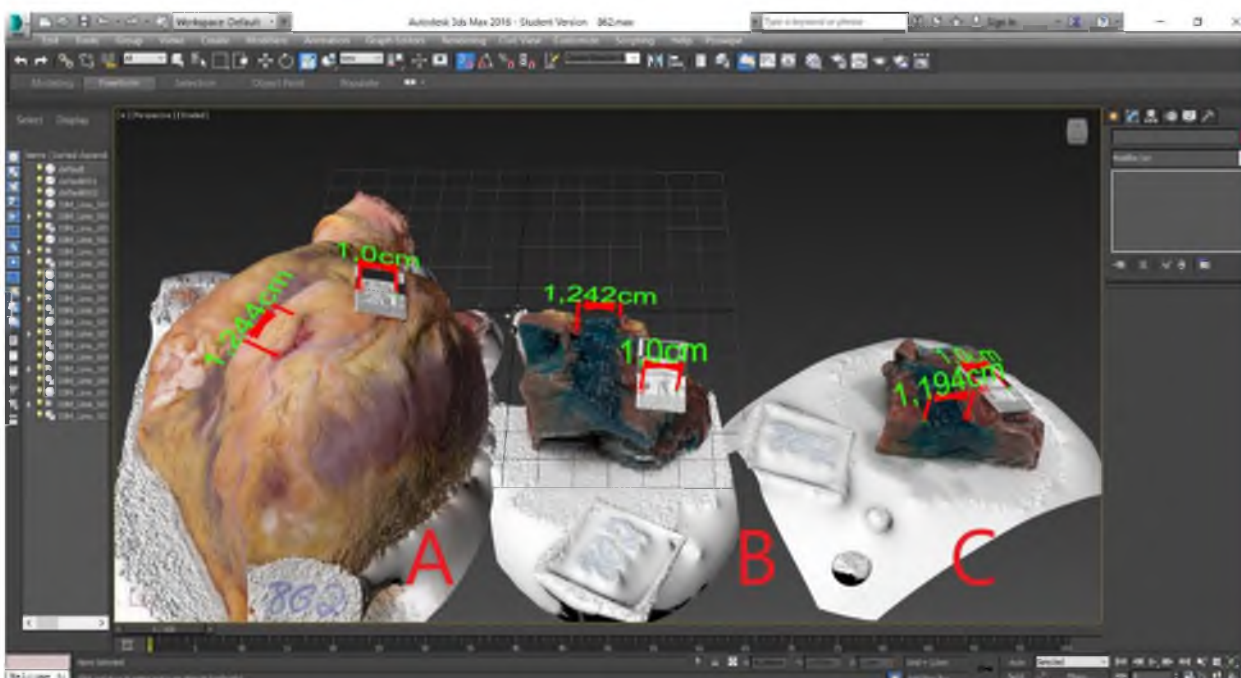


Рис. 5.23. 3D моделі фрагментів ранового каналу, СМЕ № 862, справа наліво: 3D модель серця, з наявним колото-різаним ушкодженням – А; передня стінка лівого шлуночка – В; задня стінка лівого шлуночка – С.

У зв'язку з тим, що знаряддя травми на місці скоєння злочину слідчими органами не було виявлено, нами проведено 3D моделювання фрагмента КРЗ за наявними морфологічними особливостями тілесних ушкоджень (рис. 5.24).

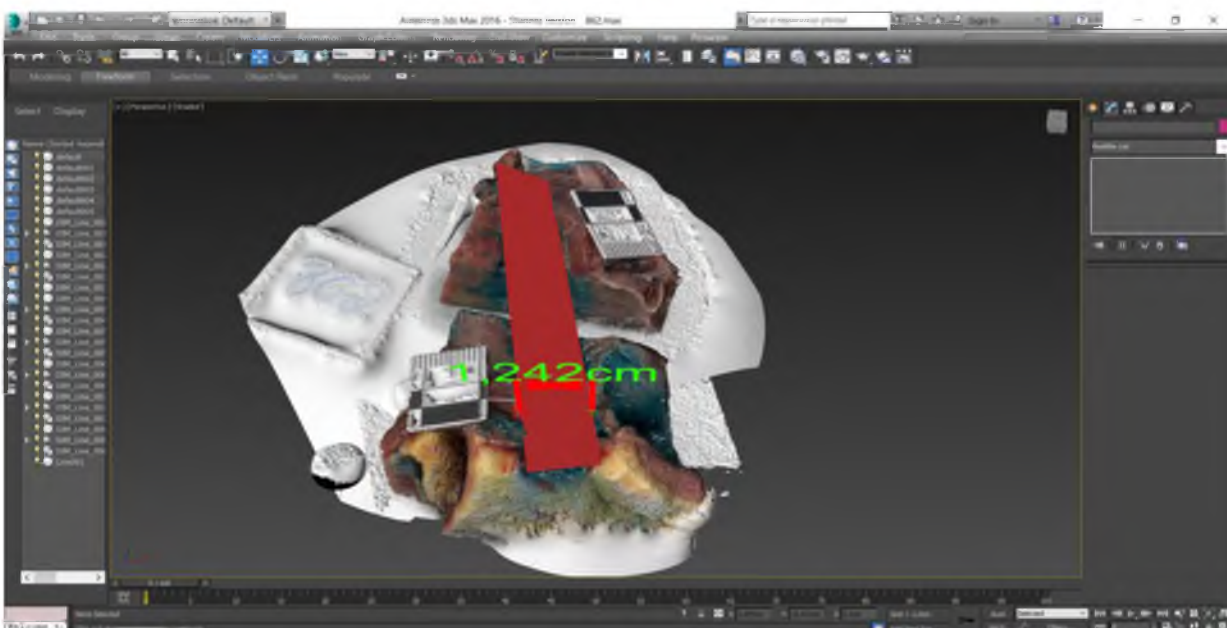


Рис. 5.24. Проведення 3D реконструкції фрагмента знаряддя травми за наявними ушкодженнями.

Отриманий об'ємний фрагмент знаряддя травми, створений у просторі графічного редактора «3DsMax», можливо надрукувати на 3D принтері та використовувати, як один з інструментів для проведення ідентифікації знаряддя травми (рис. 5.25).

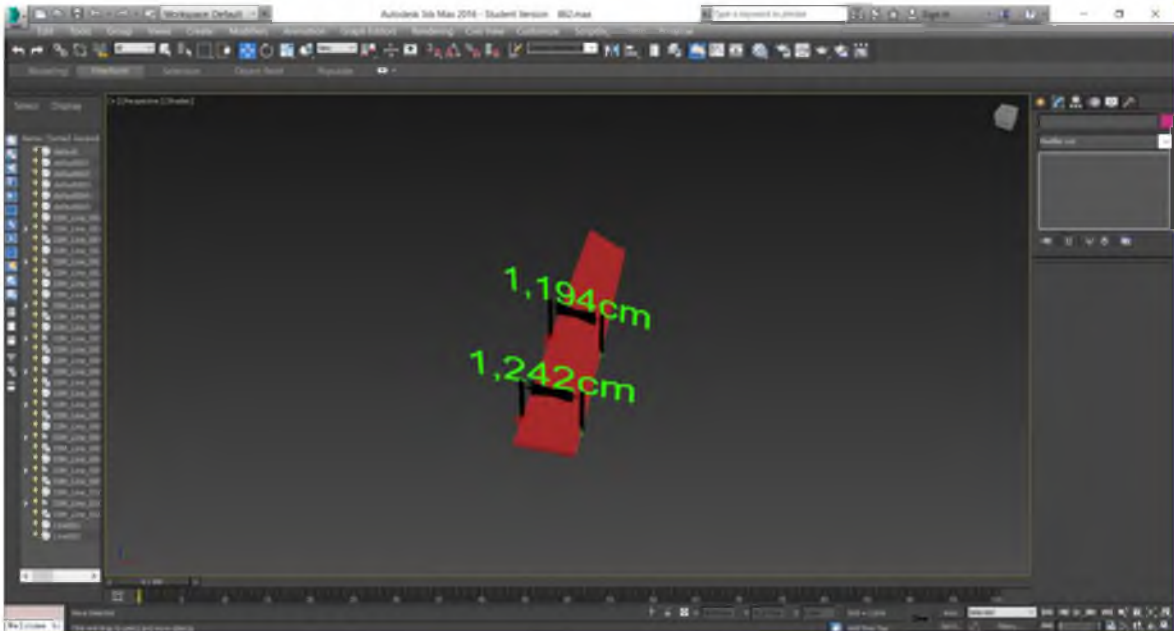


Рис. 5.25. 3D модель фрагмента колючо-ріжучого знаряддя.

Таким чином, завдяки проведеній трьохвимірній ідентифікації КРЗ, використання якого призвело до настання смерті потерпілого, були встановлені особливості його клинка. У підготовленому для слідчих органів висновку було зосереджено їх увагу, що застосований травмуючий КРЗ на рівні занурення володів наступними параметрами: товщина обушка не більше, як 0,2 см; довжиною клинка в місці проходження через зовнішню поверхню передньої стінки лівого шлуночка склала 1,242 см; довжина клинка в місці проходження через внутрішню поверхню задньої стінки лівого шлуночка дорівнює 1,194 см.

Отже, при проведенні досліджень експертних випадків із практики СМЕ висвітлено можливість використання графічного редактора «3DsMax» для моделювання фрагмента КРЗ за наявними морфологічними особливостями тілесного ушкодження та формулювання висновку про параметри КРЗ.

Висновки до розділу 5

1. Використання методу тривимірного просторового моделювання на основі фотограмметрії щодо фрагментів ранового каналу та ймовірних знарядь травми, дозволяє з високою точністю та наочністю встановити знаряддя травми з поміж інших, наданих слідчими органами на дослідження.

2. Проведення тривимірної просторової реконструкції колючо-ріжучого засобу, знайденого на місці пригоди, за фрагментами ранового каналу дозволяє більш об'єктивно робити висновки чи є цей засіб знаряддям травми.

3. У випадках, коли знаряддя травми на місці скоєння злочину слідчі органи не виявляють, використання методу тривимірного просторового моделювання дозволяє за наявними морфологічними особливостями тілесних ушкоджень змоделювати фрагмент колючо-ріжучого знаряддя, яким заподіяно травму, та надати слідчим органам високоточні висновки щодо його параметрів.

Основні результати даного розділу висвітлено в наступних публікаціях:

- [59] Кишкан ПЯ, Савка ІГ. Практичне використання у діяльності судово-медичних експертів методів 3D моделювання при проведенні експертизи гострої травми серця. Матеріали Всеукраїнської науково-практичної конференції «Актуальні питання криміналістики та судової експертизи» (Київ, 19 листопада 2020 року). Київ, 2020, с. 208–9. http://elar.naiu.kiev.ua/bitstream/123456789/17669/1/zbirnyk_19112020.pdf
- [65] Кишкан ПЯ, Савка ІГ, Марчук ВО. Використання методів 3D-моделювання при проведенні експертизи гострої травми серця. Судово-медична експертиза. 2020;1:75–84. <http://forensic.bsmu.edu.ua/article/view/2707-8728.1.2020.10>; doi: <https://doi.org/10.24061/2707-8728.1.2020.10>
- [186] Kyshkan PYa. Example of using 3D modeling during examination of acute heart injury. Матеріали підсумкової 102-ї науково-практичної

конференції з міжнародною участю професорсько-викладацького персоналу БДМУ (Чернівці, 8, 10, 15 лютого 2021 року). Чернівці, 2021, с. 9. <https://drive.google.com/file/d/14gH8jGWLVgqeooeZ2A5-xFOnPvsKKVsy/view>

- [187] Kyshkan PYa. Identification of piercing-cutting objects of injury with specific parameters by means of 3D reconstruction of the wound channel. В: Матеріали 103-ї підсумкової наук.-практ. конф. з міжнар. участю професорсько-викладацького персоналу Буковинського державного медичного університету; 2022 Лют 07, 09, 14; Чернівці. Чернівці; 2022, с. 11–12. <https://nauka.bsmu.edu.ua/wp-content/uploads/2022/08/103-tya-pidsumkova-naukova-konferencziya-profesorsko-vykladaczkiego-personalu-bdmu-2022-r..pdf>
- [188] Kyshkan P, Savka I. Practical value of 3D modeling method of experimental wound channel during forensic examination of stab wound. *Medical Science*. 2021;25(110):907–16. http://www.discoveryjournals.org/medicalsecience/current_issue/v25/n110/A19.pdf (*Web of Science*)
- [189] Kyshkan P, Savka I. Three-dimensional identification of knife with a thickened tenon edge in solving the issues of modern forensic practice. *Medical Science*. 2022;26(119):ms19e1944. http://discoveryjournals.org/medicalsecience/current_issue/v26/n119/ms19e1944.pdf?#zoom=125 doi: <https://doi.org/10.54905/disssi/v26i119/ms19e1944> (*Web of Science*)

РОЗДІЛ 6

АНАЛІЗ ТА УЗАГАЛЬНЕННЯ РЕЗУЛЬТАТІВ ДОСЛІДЖЕННЯ

Тілесні ушкодження, заподіяні ДТП, у структурі смертності населення України посідають друге місце з-поміж інших травматичних випадків. Більшість із них складають травми, спричинені КРЗ, зокрема ножами [108, 143]. Найбільш частою причиною смертельних випадків від КРР є злочинний напад чи вбивство.

Проведений аналіз структури смертності в Чернівецькій області в період 2018-2021 років за даними відділу СМЕ трупів КМУ ЧОБСМЕ засвідчив, що в структурі летальних випадків серед причин механічної травми за досліджуваний період ушкодження ДТП посіли 2-ге місце, що співпадає з даними карти смертності в Україні [54].

Співставлення з даними літератури визначених нами в Чернівецькій області випадків летальності від механічної травми за її структурою, гендерним та віковим розподілом показує, що вони перегукуються з аналогічними показниками в інших регіонах України [108]. Смертність від гострої травми переважає у чоловіків (77 %). У віковому аспекті випадки ушкоджень ДТП у структурі летальної механічної травми в Чернівецькій області найбільш часто спостерігалися в постраждалих віком від 18 до 60 років.

У кожному конкретному випадку перед судово-медичним експертом постає питання стосовно встановлення травмуючого предмета, яким було заподіяно тілесне ушкодження.

Судово-медичні дослідження при гострій травмі проводять, як правило, за допомогою загальноприйнятих класичних методик, похибка вимірювань при яких дещо вища, ніж виконаних за допомогою сучасних цифрових технологій та комп'ютерних програм. Окрім цього, класичні методики дають змогу отримати розміри ранового каналу лише в одній площині, без відтворення об'ємних елементів рани, досить важливих для ідентифікації

ГТП. Також існуючі загальноприйняті класичні методики не завжди можуть забезпечити повноцінне об'єктивне встановлення індивідуальних ідентифікуючих параметрів ГТП [84].

У наш час у судово-медичну та медико-криміналістичну практику все ширше запроваджують новітні інформаційно-телекомунікаційні технології з елементами ТПМ та ТПР. Це розширює можливості щодо пошуку нових і вдосконалення відомих методів візуалізації тілесних ушкоджень із метою ідентифікації знаряддя травми [196, 254].

Проаналізувавши дані літератури, ми дійшли висновку, що більшість наукових розробок у галузі судової медицини з використанням елементів ТПМ спрямовані на відтворення місця злочину й обставин пригоди [133], для оформлення судово-медичної 3D-документації пошкоджень при травмах [161, 196, 260], просторової реконструкції площини перелому трубчастих кісток [95], при дослідженні зовнішніх тілесних ушкоджень та створенні 3D документації при травмах [182, 260] тощо.

Питання щодо застосування 3D технологій для ідентифікації знаряддя травми за морфологічними особливостями ушкоджень м'яких тканин і ранового каналу, спричинених КРЗ залишаються нез'ясованими. У зв'язку з чим вивчення можливості використання фотограмметрії та сучасних цифрових технологій для розробки методу ТПМ ГТП при КРУ м'яких тканин і паренхіматозних органів є однією з ключових і на сьогодні не до кінця вирішених проблем судово-медичної практики.

Дослідження стосовно СМД виду ГТП шляхом ТПР тілесних ушкоджень сприятимуть покращанню точності, наочності й візуалізації проведення експертиз у сучасній судово-медичній та медико-криміналістичній практиці.

Варто зазначити, що робота судово-медичних експертів здебільшого спрямована на проведення експертиз у випадках насильницької смерті або при підозрі на таку. І частим завданням при цьому є диференціація насильницької смерті від ненасильницької. Робота судово-медичного експерта

розпочинається з етапу дослідження місця скоєння злочину чи виявлення тіла. Саме на цьому етапі необхідно задокументувати великий обсяг інформації: позу потерпілого, ложе трупа, взаєморозташування тіла з навколишніми об'єктами, наявні тілесні ушкодження, сліди біологічного та не біологічного походження тощо. І чим більшу кількість інформації потрібно задокументувати на місці пригоди чи скоєння злочину, тим більша ймовірність людської помилки. Іноді можуть бути упущення щодо опису дрібних деталей, важливих надалі для формулювання висновку судово-медичного експерта.

Саме тому методи ТПМ та ТПР за останнє десятиріччя все частіше знаходять своє застосування у моделюванні місць скоєння злочину чи виявлення тіла. Ці методи дозволяють відносно швидко на місці пригоди провести оцифрування всіх наявних деталей із високою точністю. Методи ТПМ дають можливість зберігати 3D моделі на необмежений термін, проводити їх повторні чи додаткові дослідження в ході здійснення експертизи у випадках, коли у слідчих органів виникають додаткові запитання, що зі свого боку сприяє формуванню більш об'єктивного експертного висновку [223, 243].

Беззаперечною перевагою використання методів ТПМ у практичній діяльності судово-медичних експертів є можливість значного підвищення наочності та підняття візуалізації здійснених експертиз на новий рівень. Тому 3D моделі знайшли широке застосування в презентації цифрової доказової бази під час судових засідань, що є найбільш доречним для суду присяжних, які виносять вирок. Тривимірні моделі речових доказів чи інших важливих деталей у кожному конкретному випадку можуть відігравати вирішальну роль під час винесення вироку [142, 156].

При виконанні дисертаційного дослідження нами розроблено метод ТПМ ГТП при КРУ м'яких тканин і паренхіматозних органів. За допомогою фотограмметрії та комп'ютерних програм для ТПМ досліджено експериментальні моделі ушкоджень, спричинених КРЗ та відтворено форму клинка експериментального ножа. Представлено алгоритм створення

тривимірної комп'ютерної моделі ГТП, показано переваги й перспективи подальшого використання 3D технологій у судово-медичній практиці [60]. Модель знаряддя травми, яку ми отримали при проведенні експериментів, можна досліджувати у трьох площинах під різними кутами, зберігати в електронному вигляді й друкувати на 3D принтері.

Оскільки, при колото-різаній травмі здебільшого використовують ножі з однією заточкою клинка [108, 258], нами проведено 3-ю серію експериментальних досліджень щодо ТПМ КРЗ саме з однією заточкою леза різних розмірів та обушком відповідно 0,1 см, 0,2 см і 0,4 см. 4-та серія проведена стосовно експериментального дослідження морфологічних особливостей ранового каналу, утвореного КРЗ – ножем із двома заточками леза.

Аналіз результатів вимірювань під час програмного дослідження 3D моделей експериментальних ранових каналів у всіх 4-х серіях дослідів засвідчив, що отримані нами лінійні розміри окремих морфологічних частин ранового каналу у кожній серії високоточні з точністю до 0,001 см. Внаслідок чого ми провели ідентифікацію знарядь травми з високим ступенем імовірності [55, 63].

Окрім можливості отримувати лінійні розміри з високою точністю та досліджувати морфологічні характеристики ушкоджень у 3D форматі, ще однією перевагою методу ТПР є можливість провести ретроспективну діагностику найбільш інформативної частини ранового каналу, яка утворена ділянкою підйому клинка, тобто черевцем. Саме черевце ножа є найбільш індивідуальною частиною клинка.

Тому, при поєднанні отриманих лінійних розмірів ушкодження та ймовірних знарядь травми з підвищеною точністю і можливістю проведення ретроспективної діагностики найбільш специфічної частини ранового каналу, утвореної черевцем клинка, рівень точності та візуалізації проведеної СМЕ, на наш погляд, значно підвищується.

Запропонований нами метод ТПМ ранового каналу дає можливість використовувати в якості матриці для моделювання елемента КРЗ у середовищі графічного редактора «3Ds Max» як рановий канал у цілому, так і окремі його елементи, на яких наявні пошкодження, насамперед утворені черевцем ножа. Змодельовані елементи КРЗ у подальшому можна надрукувати на 3D принтері та передати судово-слідчим органам для пошуку зняття травми і його співставлення з 3D друкованими реконструкційними моделями, що сприятиме підвищенню об'єктивності ідентифікації зняття травми.

Останніми роками звертає на себе увагу світовий досвід впровадження методів ТПМ у судово-медичну та медико-криміналістичну практику. Так, в Індії 3D технології використовують для створення фрагментованої копії відсутньої нижньої щелепи та реконструкції й ремоделювання фрагментованих та відсутніх елементів скелетованих останків [174]. У Китаї методики 3D моделювання застосовують для відтворення та більш детального вивчення місця злочину [224].

Поступового розвитку та впровадження у практику судової медицини методики ТПМ зазнають і в Україні. 3D технології використовують при проведенні ситуаційних експертиз щодо встановлення механізму нанесення тілесних ушкоджень, моделюванні умов перебування трупа у воді для визначення ознак розшарування кісток черепа, для просторової реконструкції площини перелому довгих трубчастих кісток нижніх кінцівок [27, 28, 39, 95] тощо.

При дослідженні зовнішніх тілесних ушкоджень методи 3D моделювання дозволяють не тільки точніше й об'єктивніше досліджувати морфологічні характеристики ушкоджень, а й проводити онлайн консультації чи давати відповіді на додаткові питання слідства, які виникають у ході розслідування і можуть бути значно відтерміновані в часі [133, 182, 260].

Зважаючи на вагомі переваги, які стають доступними при роботі з 3D моделями місць скоєння злочину, механізму нанесення тілесних ушкоджень та ін. виникає необхідність у впровадженні ТПМ безпосередньо в ході СМЕ

трупа. Враховуючи отримані нами вірогідні результати в експериментах щодо вивчення можливостей використання методів фотограмметрії з наступним 3D моделюванням ранового каналу та ГТП, дана методика була застосована в КМУ ЧОБСМЕ (м. Чернівці, Україна) під час проведення СМЕ КРУ внутрішніх органів (нирки та серця) потерпілих.

В якості матеріалів дослідження були використані КРЗ й окремі елементи ранового каналу, які були вивчені за допомогою методів фотограмметрії та подальшого 3D-моделювання щодо їхньої відповідності при проведенні СМЕ гострої травми серця та нирки.

Результати наших досліджень продемонстрували, що при зіставленні створених за допомогою методів фотограмметрії та ТПМ 3D моделей клинків ножів, наданих слідчими органами, із 3D моделями фрагментів ранових каналів КРР серця та нирки встановлена повна відповідність їхньої довжини, ширини в місці найбільшого потовщення та скоса леза ножів.

При вимірюванні створених за допомогою комп'ютерних програм «Agisoft Photoscan» і «3DsMax» 3D моделей фрагментів ранових каналів ми отримали результати на порядок точніші порівняно з вимірами, які забезпечують класичні методики.

Отже, метод фотограмметрії з подальшим ТПМ ранових каналів дозволяє проводити зіставлення КРЗ, наданих слідчими органами, з найбільш специфічною частиною клинка ножа, а саме ділянкою скосу леза, з відповідною ділянкою ушкодження й отримати лінійний розмір будь-якої частини кожної конкретної моделі.

За даними літератури, надруковані на 3D принтерах об'ємні 3D друковані реконструкційні моделі анатомічних структур є високоточними, дозволяють отримати втрачені кісткові фрагменти, робити висновки про кількість нападників та травмуючі предмети [119], а також проводити ідентифікацію знаряддя травми [139, 141, 173].

Проведений нами подальший друк на 3D принтері змодельованого у такий спосіб КРЗ підтверджує вищезазначену думку авторів і засвідчує

важливу практичну цінність описаних методик ТПМ та ТПР для судово-медичної і медико-криміналістичної експертизи при зіставленні надрукованих моделей ножів з імовірними знаряддями травми, виявленими у ході слідства. Надруковані пластикові копії 3D моделей КРЗ можна зберігати впродовж тривалого часу. Також можна детально досліджувати окремі фрагменти 3D друкованих пластикових реконструкційних об'ємних моделей ушкоджень чи знарядь травми багаторазово використовуючи їх для поглибленого судово-медичного аналізу.

Отримані нами результати показують важливе діагностичне значення використання вказаних методик для дослідження як окремих морфологічних характеристик ушкоджень, так і проведення ретроспективної ідентифікації фрагментів ранового каналу зі знаряддям травми. При цьому, судово-слідчі органи отримують сучасний об'єктивний інструмент відбору та ідентифікації використаного КРЗ із поміж вилучених інших. Впровадження 3D технологій у СМЕ дозволяє скоротити ймовірність похибки до мінімуму.

Наведені у дисертації приклади використання методу ТПМ засвідчують його вагомі переваги порівняно з класичними методиками, які традиційно застосовують у судово-медичній практиці під час виконання експертиз тілесних ушкоджень при проведенні судово-медичної ідентифікації КРЗ.

Враховуючи той факт, що за даними літератури при вбивствах КРЗ на місці смерті у жодному з випадків слідчими органами ніж не був виявлений [130], вирішальну роль у визначенні характерних параметрів ГТП відіграють методи ТПМ знаряддя травми за наявними морфологічними особливостями тілесних ушкоджень. Результати проведеного нами дисертаційного дослідження підтверджують можливість моделювання за особливостями ранового каналу фрагменту використаного КРЗ у разі його відсутності на місці скоєння злочину та сприяють формулювання високоточних висновків для слідчих органів стосовно параметрів знаряддя травми.

Окрім цього, використання сучасних методів ТПМ для проведення судово-медико-криміналістичних експертиз дозволяє покращити їх точність

та візуалізацію, що виводить проведення експертизи на новий сучасний і більш високий рівень. В умовах сьогодення для проведення якісних, наочних і обґрунтованих СМЕ на високому рівні методики ТПМ та ТПР є перспективними, своєчасними і необхідними.

Отже, отримані нами результати досліджень експертних випадків із судово-медичної практики висвітлюють можливість застосування графічного редактора «3DsMax» для моделювання фрагмента КРЗ за наявними морфологічними особливостями тілесних ушкоджень та формулювання висновку про параметри використаних нападниками КРЗ. Наведені в дисертації дослідження практичних випадків за розробленими нами методиками [57, 64, 96] дозволяють відтворювати реальні експертні випадки, підтверджуючи високу ефективність і перспективи подальшого використання 3D технологій у СМЕ.

ВИСНОВКИ

У дисертаційній роботі теоретично обґрунтовано й експериментально доведено доцільність використання методів тривимірного просторового моделювання тілесних ушкоджень, спричинених колючо-ріжучими засобами, для судово-медичної діагностики виду гострого травмуючого предмета. Вперше запропоновано новий підхід до вирішення актуальної наукової та практично значущої проблеми щодо ретроспективної діагностики виду гострого травмуючого знаряддя шляхом створення текстурованої моделі фрагмента ранового каналу та колючо-ріжучого знаряддя травми на основі фотограмметрії та сучасних комп'ютерних програм.

1. Тілесні ушкодження, заподіяні гострими предметами, займають друге місце з-поміж інших випадків механічної травми у структурі смертності населення України, з яких 85 % припадають на проникаючі колото-різані поранення, що підтверджується і даними Чернівецького обласного бюро судово-медичної експертизи, згідно з якими такі ушкодження зафіксовано у 27,1 % у період 2018-2021 років (2-ге місце після травми тупими твердими предметами).

2. Встановлено високу точність та інформативність методів тривимірного просторового моделювання ранового каналу при колото-різаних ушкодженнях та ретроспективної діагностики гострого травмуючого предмета. Розроблені методики фотограмметрії та сучасних технологій 3D моделювання при їх застосуванні у випадках колото-різаних ушкоджень у судово-медичній практиці володіють у 10 разів вищою ефективністю порівняно з класичними і дозволяють визначати лінійні розміри гострого травмуючого предмета із точністю до 0,001 см.

3. У випадках застосування колючо-ріжучого знаряддя з одnobічною заточкою леза і товщиною обушка 0,1 см доведена можливість ретроспективного відтворення його ідентифікуючих параметрів в діапазоні показників абсолютних відносних відхилень для довжини леза зі значенням

0,02 %, ширини леза – 0,28 %, товщини леза – 1,47 % та товщини обушка – 2,2 %.

Такі ж показники у випадку застосування ножа з однобічною заточкою леза і товщиною обушка 0,2 см, складають 0,49 %, 0,34 %, 0,56 % і 2,08 % відповідно.

Для ножа з однобічною заточкою леза і потовщеним обушком до 0,4 см вказані параметри складають 0,03 %, 0,23 %, 1,48 % та 0,52 %.

4. У випадках застосування колючо-ріжучого засобу з двобічною заточкою леза можливість ретроспективного відтворення його ідентифікуючих параметрів складає для довжини леза – 0,04 %, ширини леза – 0,08 % і товщини леза – 1,0 %.

5. При проведенні СМЕ у випадках тілесних ушкоджень, що спричинені гострими колючо-ріжучими засобами, доведена можливість встановлення конкретного знаряддя травми з поміж інших наданих слідчими органами на дослідження та відтворення параметрів клинка невідомого ножа з високою наочністю і точністю в межах 0,001 см.

6. Електронний архів 3D моделей дозволяє зберігати в первинному вигляді параметри тілесних ушкоджень та використовувати їх при проведенні додаткових, повторних чи комісійних судово-медичних експертиз, віртуального експертного експерименту, за потреби надсилати електронною поштою для дистанційного консультування, а також слідчим органам і суду присяжних для використання під час судових засідань.

7. 3D друківані реконструкції змодельованих за допомогою тривимірного просторового моделювання колючо-ріжучих засобів підтверджують практичну цінність запропонованих у дисертаційному дослідженні методик для судово-медичної та медико-криміналістичної практики при зіставленні надруківаних моделей ножів з імовірними знаряддями травми, виявленими у ході слідства.

ПРАКТИЧНІ РЕКОМЕНДАЦІЇ

1. Прикладне застосування методик тривимірного просторового моделювання у випадках тілесних ушкоджень із проникаючими колото-різаними ушкодженнями дозволяє отримувати 3D моделі окремих фрагментів ранових каналів та його цілісне зображення, моделювати фрагмент травмуючого колючо-ріжучого засобу та надавати слідчим органам високоточні висновки щодо його параметрів.

Для отримання 3D моделі окремого фрагменту ранового каналу у шкірі, стінці порожнини чи паренхіматозному органі судово-медичному експерту рекомендовано діяти за наступним алгоритмом:

1.1. Необхідною умовою є наявність цифрової камери або за її відсутності можливе використання сучасних смартфонів з достатнім розширенням камери.

1.2. Першопочатково потрібно здійснити серію знімків вхідного отвору ранового каналу: під кутом 30° та кроком зміщення в діапазоні $20-30^\circ$ у 15 позиціях, внаслідок чого отримати 15 фотографій. Наступним етапом є здійснення серії знімків під кутом 60° і кроком зміщення 40° , що дозволить отримати 9 фотографій відповідно. На кінцевому етапі фотографування виконати ще один знімок об'єкта дослідження під кутом 90° .

1.3. Якщо рановий канал проходить через паренхіматозні органи, провести контрастування фрагмента ранового каналу за допомогою розчину діамантового зеленого.

1.4. Розкрити фрагмент ранового каналу паралельного його повздовжній вісі.

1.5. Здійснити наступну серію знімків фрагмента (-ів) ранового каналу: під кутом 30° та кроком зміщення в діапазоні $20-30^\circ$ у 15 позиціях, в результаті чого отримати 15 фотографій. Наступним етапом: здійснити серію знімків під кутом 60° і кроком зміщення 40° , що дозволить отримати 9 фотографій

відповідно. На кінцевому етапі фотографування виконати заключний знімок об'єкта дослідження під кутом 90°.

1.6. Отримані фотографії у форматі JPEG завантажити в комп'ютерну програму «Agisoft Photoscan».

1.7. У середовищі програми «Agisoft Photoscan» створити 3D текстуровані моделі кожного фрагмента ранового каналу.

1.8. Отриману модель і текстуру експортувати у форматі «OBJ» (дану процедуру виконати з кожним отриманим фрагментом ушкодження).

1.9. Перемістити отримані 3D моделі фрагментів ранового каналу у графічний простір програми «3Ds Max».

1.10. Провести калібрування масштабу кожної з моделей, оскільки експортований «OBJ» файл із програми «Agisoft Photoscan» не відповідає масштабу реального об'єкта, однак чітко зберігає форму та пропорції оригіналу.

1.11. Після масштабування моделей у програмі «3Ds Max» стає можливим переміщення та обертання даних моделей стосовно любої вісі координат, що дозволяє уже у графічному редакторі скласти отримані фрагменти експериментального ранового каналу в єдине ціле та повністю відтворити форму клинка ножа, яким нанесено ушкодження.

1.12. Провести вимірювання ушкоджень в середовищі графічного редактора «3Ds Max».

2. При проведенні медико-криміналістичних експертиз існує можливість створення 3D моделей представлених слідчими органами колючо-ріжучих засобів за вищевказаним алгоритмом (п.1.5.-1.12.).

3. Показана можливість друку на 3D принтері моделей колючо-ріжучих засобів розширює експертні можливості, підвищує об'єктивність, наочність та аргументованість судово-медичних та медико-криміналістичних експертиз.

СПИСОК ВИКОРИСТАНИХ ДЖЕРЕЛ

1. Александренко ОВ, Женунтій ВІ. Інновації та цифрові технології в криміналістиці та судовій експертизі: сучасні можливості та проблеми застосування. В: Матеріали міжнар. «круглого столу» Інноваційні методи та цифрові технології в криміналістиці, судовій експертизі та юридичній практиці; 2019 Гру 12; Харків. Харків; 2019, с. 10–4 .
2. Андрощук ГО. Адитивні технології: перспективи і проблеми 3D-друку (I частина). Наука, технології, інновації. 2017;1:68–77.
3. Антонов АГ, Клименко МО, Татарко СВ, Герасименко ОІ, Сургай НМ, Шилан ВІ, та ін. Патогенетичне обґрунтування використання критеріїв визначення зажиттевості та давності заподіяння механічних ушкоджень. Судово-медична експертиза. 2021;2:3–18. doi: [10.24061/2707-8728.2.2021.1](https://doi.org/10.24061/2707-8728.2.2021.1)
4. Антонюк ОВ. Криміналістична характеристика способів учинення хуліганства із використанням вогнепальної або холодної зброї. В: Матеріали міжнар. наук.-практ. конф. Актуальні питання протидії злочинності в сучасних умовах: вітчизняний та зарубіжний досвід; 2017 Бер 17; Дніпро. Дніпро: Ліра ЛТД; 2017, с. 97–100.
5. Байда АО, Склезь ОА. Розмежування умисного вбивства від умисного нанесення тяжких тілесних ушкоджень, що спричинили смерть особи. Молодий вчений. 2019;11:1–6. doi: [10.32839/2304-5809/2019-11-75-1](https://doi.org/10.32839/2304-5809/2019-11-75-1)
6. Бабкіна ОП, Мтогнієв ЮО, Бенаїсса МВ. Судово-медична експертиза летальної мінно-вибухової травми в умовах надзвичайної ситуації в Україні. Актуальні проблеми сучасної медицини: Вісник Української медичної стоматологічної академії. 2016;16(3):37–41.
7. Бачинський ВТ, Ванчуляк ОЯ, Саркісова ЮВ, Колачова АЮ. Сучасний погляд на проблему встановлення давності настання смерті в практиці судово-медичної експертизи. Актуальні проблеми сучасної медицини: Вісник Української медичної стоматологічної академії. 2017;17(3):326–8.

8. Бачинський ВТ, Ванчуляк ОЯ, Сивокоровська АВС, Гараздюк МС, Паливода ОГ. Перспективи використання лазерних поляриметричних методів дослідження біотканин та середовищ організму людини. Актуальні проблеми сучасної медицини: Вісник Української медичної стоматологічної академії. 2015;15(3 Ч 2):193–8.

9. Бачинський ВТ, Ванчуляк ОЯ, Тимчук МР, Любеля ЮВ, Мироняк ОВ. Інформативність методу Мюллер-матричного аналізу для вивчення міозинових мереж міокарда. Буковинський медичний вісник. 2013;13(3 Ч 1):6–9.

10. Бачинський ВТ, Змієвська ЮГ, Савка ІГ. Тривимірна просторова реконструкція вогнепальних ушкоджень у практиці судової медицини. Сучасні медичні технології. 2019;4:43–6. doi: [10.34287/ММТ.4\(43\).2019.8](https://doi.org/10.34287/ММТ.4(43).2019.8)

11. Бачинський ВТ, Мішалов ВД, Іркін ІВ, Войченко ВВ. Сучасні методи встановлення давності настання смерті та зажиттєвості ушкоджень у вітчизняній практиці. Судово-медична експертиза. 2017;2:20–2. doi: [10.24061/2707-8728.2.2017.5](https://doi.org/10.24061/2707-8728.2.2017.5)

12. Бачинський ВТ, Нечипоренко ОА, Ванчуляк ОЯ. Судово-медична оцінка черепно-мозкової травми, що виникла від дії твердих тупих предметів. Судово-медична експертиза. 2018;2:21–4. doi: [10.24061/2707-8728.2.2018.5](https://doi.org/10.24061/2707-8728.2.2018.5)

13. Бачинський ВТ, Сивокоровська АВС. Судово-медичні можливості діагностики об'єму крововтрати методом цифрової стокс-поляриметрії гістологічних зрізів нирки. Судово-медична експертиза. 2019;1:21–5. doi: <https://doi.org/10.24061/2707-8728.1.2019.4>

14. Бачинський ВТ, Сивокоровська АВС. Сучасний стан судово-медичної діагностики гострих крововтрат. Судово-медична експертиза. 2018;1:87–9. doi: [10.24061/2707-8728.1.2018.22](https://doi.org/10.24061/2707-8728.1.2018.22)

15. Бачинський ВТ, Ушенко ОГ, Ванчуляк ОЯ, Саркісова ЮВ. Дослідження біологічних тканин і рідких середовищ організму людини лазерними поляриметричними методами. Судово-медична експертиза. 2017;1:58–61. doi: [10.24061/2707-8728.1.2017.13](https://doi.org/10.24061/2707-8728.1.2017.13)

16. Баулін ОВ. Цифрові дані як докази у кримінальному процесі: проблемні питання. В: Рувін ОГ, редактор. Матеріали міжнар. наук.-практ. конф. Актуальні питання стандартизації судово-експертного забезпечення правосуддя в Україні. Перспективи розвитку; 2018 Лип 4-5; Київ. Київ; 2018, с. 56–8.

17. Бідняк ГС, Форостян ОС. Окремі аспекти використання інноваційних технологій під час огляду місця події. В: Матеріали міжнар. наук.-практ. конф. Економічна та інформаційна безпека: проблеми та перспективи; 2018 Кві 27; Дніпро. Дніпро; 2018, с. 28–30.

18. Біляков АМ. Біохімічне дослідження міокарда та перикардіальної рідини як перспективний напрямок досліджень у судово-медичній практиці. Клінічна та експериментальна патологія. 2019;18(2):153–6. doi: [10.24061/1727-4338.XVIII.2.68.2019.29](https://doi.org/10.24061/1727-4338.XVIII.2.68.2019.29)

19. Біляков АМ. Вивчення реакції симпато-адреналової системи при смертельних механічних травмах шляхом визначення вмісту катехоламінів в перикардіальній рідині у осіб з різною тривалістю вмирання. Збірник наукових праць співробітників НМАПО ім. П.Л. Шупика. 2013;22(3):356–61.

20. Біляков АМ. Вміст холестерину в тканині наднирників людини при різній тривалості перебігу смертельної травми. Morphologia. 2013;7(3):23–6. doi: [10.26641/1997-9665.2013.3.23-26](https://doi.org/10.26641/1997-9665.2013.3.23-26)

21. Біляков АМ. Діагностика травматичного генезу смерті за вмістом гістаміну та меротоніну в лікворі в разі смертельної дії травматичного фактору. Вісник проблем біології і медицини. 2015;3(2):383–6.

22. Біляков АМ. Діагностичні критерії вмісту холестерину в тканині наднирників людини для визначення тривалості перебігу смертельної травми. Вісник морфології. 2013;19(1):141–4.

23. Біляков АМ. Значення кількісного вмісту катехоламінів в лікворі для діагностики тривалості перебігу смертельної механічної травми. Збірник наукових праць співробітників НМАПО ім. П.Л. Шупика. 2013;22(1):409–13.

24. Бойко ВВ, Замятін ПМ, Береснеєв СО, Замятін ДП, Бунін ЮВ, Прова ЛВ, та ін. Визначення лікувально-діагностичної тактики при проникаючих вогнепальних та колото-різаних пораненнях грудей за допомогою спіральної комп'ютерної томографії. Харківська хірургічна школа. 2020;4:47–54. doi: [10.37699/2308-7005.4.2020.09](https://doi.org/10.37699/2308-7005.4.2020.09)

25. Бойчук ТМ, Цигикало ОВ, Олійник ІЮ. Тривимірне комп'ютерне реконструювання мікроскопічних об'єктів у складі органокомплексів. В: Матеріали наук.-практ. конф. з міжнар. участю Актуальні проблеми морфології в теоретичній та практичній медицині; 2019 Жов 24-25; Чернівці. Чернівці: БДМУ; 2019, с. 5–6.

26. Використання 3D графіки в медицині [Інтернет]. Unknown; 2019[цитовано 2021 Гру 15]. Доступно: <http://modernmethods2567.blogspot.com/2019/02/3d.html>

27. Войченко ВВ, В'юн ВВ. Використання цифрових технологій при проведенні ситуаційних експертиз. Судово-медична експертиза. 2011;4:3–5.

28. Войченко ВВ, В'юн ВВ, Мішалов ВД. Рідкісний випадок утворення перелому кісток черепа з ознаками розшарування. Буковинський медичний вісник. 2013;17(3):35–8. doi: <https://doi.org/10.24061/2413-0737.XVII.3.67.2013.121>

29. Воронов ВТ. Питання діагностики структурної моделі причинності в процесі заподіяння травми. Світ медицини та біології. 2016;3:19–24.

30. Воронов ВТ. Судово-медична оцінка причинно-наслідкових зв'язків між утворенням травми та несприятливими наслідками [автореферат]. Харків; 2019. 42 с.

31. Гараздюк МС. Визначення давності утворення крововиливів травматичного та нетравматичного генезів у речовину головного мозку людини методом реконструкції розподілів величини флуктуацій лінійного дихроїзму. Судово-медична експертиза. 2021;1:25–35. doi: [10.24061/2707-8728.1.2021.4](https://doi.org/10.24061/2707-8728.1.2021.4)

32. Гараздюк МС. Сучасні можливості діагностики та диференціації крововиливів у головному мозку травматичного та нетравматичного генезів (огляд літератури). Судово-медична експертиза. 2020;2:8–15. doi: [10.24061/2707-8728.2.2020.2](https://doi.org/10.24061/2707-8728.2.2020.2)

33. Гараздюк МС, Дуболазов ОВ. Судово-медична оцінка крововиливів у головний мозок травматичного та нетравматичного генезу методом Мюллер-матричної мікроскопії циркулярного дихроїзму. Буковинський медичний вісник. 2021;25(2):29–34. doi: [10.24061/2413-0737.XXV.2.98.2021.5](https://doi.org/10.24061/2413-0737.XXV.2.98.2021.5)

34. Гараздюк МС, Дуболазов ОВ, Тюленева ВО. Судово-медична диференційна діагностика інфарктів мозку та крововиливів травматичного генезу методом 3D-Мюллер-матричної мікроскопії. Буковинський медичний вісник. 2021;25(1):24–30. doi: [10.24061/2413-0737.XXV.1.97.2021.4](https://doi.org/10.24061/2413-0737.XXV.1.97.2021.4)

35. Герасименко ОІ. Новітні методи визначення зажиттевості ушкоджень в судово-медичній практиці. Актуальні проблеми сучасної медицини: Вісник Української медичної стоматологічної академії. 2017;17(3):326–8.

36. Голубович ЛЛ, Бачинський ВТ, Зубко МД, Голубович ПЛ, Голубович АЛ, Куртєв АВ. Визначення видової належності кісток, що піддалися дії високої температури при судово-медичній ідентифікації загиблих осіб. Клінічна та експериментальна патологія. 2019;2(18):105–9. doi: [10.24061/1727-4338.XVIII.2.68.2019.246](https://doi.org/10.24061/1727-4338.XVIII.2.68.2019.246)

37. Голубович ЛЛ, Зубко МД, Голубович АЛ, Голубович ПЛ, Голубович ЛЛ, Зубко МД. Сучасні стан, можливості та перспективи ідентифікації особи за спаленими кістковими останками. Судово-медична експертиза. 2020;1:3–11. doi: [10.24061/2707-8728.1.2020.1](https://doi.org/10.24061/2707-8728.1.2020.1)

38. Голубович ЛЛ, Ольховський ВО, Зубко МД, Хижняк ВВ, Голубович АЛ, Мухін ОВ, та ін. Роль судово-медичного експерта у визначенні механізму смертельних і несмертельних ушкоджень. Медицина сьогодні і завтра. 2016;2-3:76–9.

39. Голубович ЛЛ, Федорчук-Незнакомцева ЄП, Краснов ВВ. Впровадження передових технологій у процес судово-медичних експертиз довгих трубчастих кісток. Клінічна анатомія та оперативна хірургія. 2014;13(3):9–10. doi: [10.24061/1727-0847.13.3.2014.2](https://doi.org/10.24061/1727-0847.13.3.2014.2)

40. Губін МВ. Проблемні питання судово-медичної експертизи травм органів дихальної системи у живих осіб. Буковинський медичний вісник. 2013;13(3 Ч 1):49–51.

41. Гула Л, Черепушак В. Особливості проведення судово-медичної експертизи з визначення ступеня тяжкості тілесних ушкоджень. Вісник Національного університету «Львівська політехніка». Серія: Юридичні науки. 2018;906:149–54.

42. Гур'єв СО, Шуригін ОЮ, Загрійчук МС. Аналіз безпосередніх причин смерті постраждалих з відкритим пошкодженням печінки на догоспітальному етапі. Клінічна хірургія. 2014;8:26–8.

43. Данилюк МВ, Зозуля ВМ, Сіукаєв ВО, Жалюк ММ. Смертельне ушкодження при пострілі холостим патроном. Судово-медична експертиза. 2018;2:122–5.

44. Дурягіна ЗА, Плешаков ЕІ, Тепла ТЛ, Богун ЛІ, Кулик ВВ, Ізонін ІВ, та ін. Співпраця наукових осередків країн Євросоюзу та України в галузі впровадження адитивних технологій біомедичних виробів. Вісник Харківського національного автомобільно-дорожнього університету. 2020;1(88):30–4. doi: [10.30977/BUL.2219-5548.2020.88.1.30](https://doi.org/10.30977/BUL.2219-5548.2020.88.1.30)

45. Ергард НМ. Діагностичне значення мозкового натрійуретичного пептиду (BNP) для оцінки тривалості антемортального періоду при травмі у судово-медичній практиці. Український журнал медицини, біології та спорту. 2018;3(4):25–7. doi: [10.26693/jmbs03.04.025](https://doi.org/10.26693/jmbs03.04.025)

46. Заболотна НІ. Багатопараметричні поляризаційно-фазові методи і засоби відтворення та аналізу структури полікристалічних біологічних шарів при оцінюванні патологічних станів [автореферат]. Харків; 2018. 40 с.

47. Заболотна НІ, Шолота ВВ, Колівошко АІ. Аналіз методів та систем лазерної поляриметрії для відтворення анізотропних параметрів біологічних шарів. Оптико-електронні інформаційно-енергетичні технології. 2018;36(2):60–71. doi: [10.31649/1681-7893-2018-36-2-60-71](https://doi.org/10.31649/1681-7893-2018-36-2-60-71)

48. Заболотна НІ, Шолота ВВ, Окарський ГГ. Зображальна система поляризаційного відтворення та аналізу орієнтаційно-фазових параметрів двошарових біологічних тканин. Оптико-електронні інформаційно-енергетичні технології. 2019;37(1):39–49.

49. Зазірний ІМ, Барабаш КІ. Сучасні тенденції ендопротезування кульшового та колінного суглобів. Ортопедия, травматология и протезирование. 2021;4:70–8. doi: [10.15674/0030-59872021470-78](https://doi.org/10.15674/0030-59872021470-78)

50. Змієвська ЮГ, Савка ІГ. Розвиток та сучасні можливості судово-медичної діагностики виду основного травмуючого фактора при вогнепальних ушкодженнях. Клінічна та експериментальна патологія. 2020;19(1):152–9. doi: [10.24061/1727-4338.XIX.1.71.2020.23](https://doi.org/10.24061/1727-4338.XIX.1.71.2020.23)

51. Зосіменко ВВ, Зольнікова АЮ. Гіпотетико-індуктивний метод як основа інформаційно-навчальної експертної системи у випадках смерті від поранень гострими предметами. Судово-медична експертиза. 2016;1:16–21. doi: [10.24061/2707-8728.1.2016.3](https://doi.org/10.24061/2707-8728.1.2016.3)

52. Зосіменко ВВ. Особливості ушкоджень, які заподіяні гострими предметами, як основа для реконструкції ситуації та ототожнення особи, що скоїла злочин [автореферат]. Київ; 2016. 19 с.

53. Калашніков ДВ, Король ДМ, Тончева КД, Кіндій ДД, Зубченко СГ. Переваги та недоліки 3-D моделювання в стоматології. Вісник проблем біології і медицини. 2019;3(152):257–60. doi: [10.29254/2077-4214-2019-3-152-257-260](https://doi.org/10.29254/2077-4214-2019-3-152-257-260)

54. Карта смертності: від чого найбільше помирають українці [Інтернет]. Візіком; 2018 [цитовано 2022 Січ 16]. Доступно: <https://api.visicom.ua/uk/posts/ukrdeathmap>

55. Кишкан ПЯ. 3D моделювання експериментального ранового каналу, спричиненого колюче-ріжучим засобом з однією заточкою леза. Клінічна та експериментальна патологія. 2021;20(2):10–8. doi: [10.24061/1727-4338.XX.2.76.2021.15](https://doi.org/10.24061/1727-4338.XX.2.76.2021.15)

56. Кишкан ПЯ, Савка ІГ. Використання сучасних 3D-технологій у медицині та судово-медичній практиці (огляд літератури). Судово-медична експертиза. 2020;2:21–8. doi: [10.24061/2707-8728.2.2020.4](https://doi.org/10.24061/2707-8728.2.2020.4)

57. Кишкан ПЯ, Савка ІГ, винахідники; Вищий державний навчальний заклад України «Буковинський державний медичний університет», патентовласник. Спосіб встановлення відповідності ранового каналу, утвореного колюче-ріжучим предметом, знаряддю травми з використанням методів 3D-моделювання. Патент України № 145646. 2020 Гру 28.

58. Кишкан ПЯ, Савка ІГ. Морфологічні особливості тривимірних моделей колото-різаних ушкоджень та їх прикладне значення в судовій медицині. В: Матеріали наук.-практ. конф. з міжнар. участю Актуальні проблеми морфології в теоретичній та практичній медицині; 2019 Жов 24-29; Чернівці. Чернівці: БДМУ; 2019, с. 10-1.

59. Кишкан ПЯ, Савка ІГ. Практичне використання у діяльності судово-медичних експертів методів 3D моделювання при проведенні експертизи гострої травми серця. В: Матеріали Всеукр. наук.-практ. конф. Актуальні питання криміналістики та судової експертизи; 2020 Лис 19; Київ. Київ; 2020, с. 208–9.

60. Кишкан ПЯ, Савка ІГ. Реконструкція колюче-ріжучого предмета шляхом тривимірного просторового моделювання. В: Матеріали наук.-практ. інтернет-конференції Розвиток природничих наук як основа новітніх досягнень у медицині; 2019 Лис 27; Чернівці. Чернівці; 2019, с. 203–5.

61. Кишкан ПЯ, Савка ІГ. Судово-медична діагностика виду гострого травмуючого предмета в експертній практиці. Судово-медична експертиза. 2019;1:28-34. doi: [10.24061/2707-8728.1.2019.5](https://doi.org/10.24061/2707-8728.1.2019.5)

62. Кишкан ПЯ, Савка ІГ. Тривимірне просторове моделювання гострого травмуючого предмета в судовій медицині. Буковинський медичний вісник. 2019;23(2):88–93. doi: [10.24061/2413-0737.XXIII.2.90.2019.40](https://doi.org/10.24061/2413-0737.XXIII.2.90.2019.40)

63. Кишкан ПЯ, Савка ІГ. 3D моделювання експериментального ранового каналу, спричиненого колюче-ріжучим засобом з двобічною заточкою леза. Судово-медична експертиза. 2021;2:74–83. doi: [10.24061/2707-8728.2.2021.9](https://doi.org/10.24061/2707-8728.2.2021.9)

64. Кишкан ПЯ, Савка ІГ, Кишкан ІГ, винахідники; Вищий державний навчальний заклад України «Буковинський державний медичний університет», патентовласник. Спосіб 3D-реконструкції ранового каналу, утвореного колюче-ріжучим знаряддям травми. Патент України № 145645. 2020 Гру 28.

65. Кишкан ПЯ, Савка ІГ, Марчук ВО. Використання методів 3D моделювання при проведенні експертизи гострої травми серця. Судово-медична експертиза. 2020;1:75–84. doi: [10.24061/2707-8728.1.2020.10](https://doi.org/10.24061/2707-8728.1.2020.10)

66. Кісь АВ. Дослідження посмертної динаміки активності клітин-продуцентів інтерлейкіну (1L-1 β) як маркерів використання гістохімічних експрес-методів при судово-медичній експертизі трупів. Morphologia. 2013;7(1):39–43. doi: [10.26641/1997-9665.2013.1.39-43](https://doi.org/10.26641/1997-9665.2013.1.39-43)

67. Кісь АВ. Застосування індикаторного методу в якості судово-медичної експес-діагностики ішемічних прижиттєвих і постмортальних уражень м'язів. Судово-медична експертиза. 2013;1:18–22.

68. Кобилянський ОЛ, Кофанов АВ, Ергард НМ. Підстави призначення та проведення судових експертиз: дискусійні аспекти. Dictum factum. 2020;1:121–6.

69. Козлов СВ, Войченко ВВ, Мішалов ВД, Петрошак ОЮ, Хижняк ВВ, В'юн ВВ, та ін. Виявлення тілесних ушкоджень, характерних для катувань, та шляхи їх документальної фіксації у форматі «Стамбульського протоколу». Київ; 2021. 80 с.

70. Коновал НС. Обґрунтування критеріальної значимості структурно-біохімічних змін м'язової тканини міокарду в судово-медичній діагностиці давності настання смерті. Вісник проблем біології і медицини. 2019;2(1):385–9. doi: [10.29254/2077-4214-2019-1-2-149-385-389](https://doi.org/10.29254/2077-4214-2019-1-2-149-385-389)

71. Костюк ВЮ, Дедков АГ, Лазарев ІА, Максименко БВ, Бойчук СІ. Результати хірургічного лікування у хворих з пухлинами тазової кістки за використання передопераційного 3D-моделювання. Проблеми радіаційної медицини та радіобіології. 2019;24:552–60. doi: [10.33145/2304-8336-2019-24-552-560](https://doi.org/10.33145/2304-8336-2019-24-552-560)

72. Коцюбинська ЮЗ. Перспективи використання 3D-моделювання зовнішньо-розпізнавальних параметрів невідомої особи. Судово-медична експертиза. 2019;1:48–52. doi: [10.24061/2707-8728.1.2019.8](https://doi.org/10.24061/2707-8728.1.2019.8)

73. Леонтьєв ПО, Каплуновський ПА. Судово-медичні критерії встановлення давності утворення суб- та епідуральних крововиливів у живих осіб за даними сучасних променевих методів дослідження. Буковинський медичний вісник. 2013;17(3 Ч 1):99–101. doi: [10.24061/2413-0737.XVII.3.67.2013.150](https://doi.org/10.24061/2413-0737.XVII.3.67.2013.150)

74. Литвиненко ОЮ, Ванчуляк ОЯ, Солтис ІВ, Михайлова ОБ, Мотрич АВ. Диференційна діагностика давності утворення ушкоджень методом цифрового поляризаційного картографування мікроскопічних зображень гістологічних зрізів органі людини. Судово-медична експертиза. 2021;1:70–8. doi: [10.24061/2707-8728.1.2021.9](https://doi.org/10.24061/2707-8728.1.2021.9)

75. Литвиненко ОЮ, Ванчуляк ОЯ, Ушенко ЮО, Мотрич АВ. Судово-медичне визначення давності утворення ушкоджень внутрішніх органів людини методом реконструкції оптичної активності гістологічних зрізів. Судово-медична експертиза. 2021;2:84–95. doi: [10.24061/2707-8728.2.2021.10](https://doi.org/10.24061/2707-8728.2.2021.10)

76. Лосєва ОФ. Визначення давності настання смерті методом інфрачервоної термометрії [дисертація]. Київ; 2013. 180 с.

77. Малик ЮЮ. Застосування методу тривимірної реконструкції при морфологічному дослідженні сухожилкових струн лівого шлуночка серця

людини. Буковинський медичний вісник. 2018;22(3):36–41. doi: [10.24061/2413-0737.XXII.3.87.2018.61](https://doi.org/10.24061/2413-0737.XXII.3.87.2018.61)

78. Мельник ЮА. Визначення структури та мікротопографії характеристичних поверхонь матеріалів методом 3D реконструкції [автореферат]. Луцьк; 2013. 20 с.

79. Митрофанов П. Окремі зауваження щодо тяжких тілесних ушкоджень. Науковий вісник Ужгородського національного університету. Серія: Право. 2022;69:356–61. doi: [10.24144/2307-3322.2021.69.60](https://doi.org/10.24144/2307-3322.2021.69.60)

80. Михайличенко БВ, Бабкіна ОП, Ергард НМ. Судово-медична експертиза ушкоджень гострими предметами. Київ; 2017. 16 с.

81. Михайличенко БВ, Ергард НМ. Судово-медичне визначення ступеня тяжкості тілесних ушкоджень потерпілих, звинувачених та інших осіб. Київ; 2016. 24 с.

82. Мішалов ВД, Войченко ВВ, Петрошак ОЮ, Дунаєв ОВ, Сулоєв КН, Костенко ЄЯ, та ін. Судово-медична оцінка особливостей біологічних тканин людини стосовно визначення давності настання смерті і заподіяння механічних ушкоджень. Судово-медична експертиза. 2019;1:54–6. doi: [10.24061/2707-8728.1.2019.10](https://doi.org/10.24061/2707-8728.1.2019.10)

83. Мішалов ВД, Воронов ВТ, Костенко ЄЯ, Войченко ВВ, Чихман ЯВ. Системна конструкція причинно-наслідкових зв'язків – методологічна передумова об'єктивізації судово-медичної експертної діяльності і кримінальної характеристики злочину. Судово-медична експертиза. 2016;1:62–7. doi: [10.24061/2707-8728.1.2016.12](https://doi.org/10.24061/2707-8728.1.2016.12)

84. Мішалов ВД, редактор. Судова медицина. Київ; 2018. 575 с.

85. Мішалов ДВ, Тагаєв ММ, Хижняк ВВ, Дунаєв ОВ, Моргун АО, Моргун ОО. Судово-медичний опис тілесних ушкоджень, термінів давності їх утворення і загоєння. Київ; 2018. 151 с.

86. Мішалов ВД, Хохолєва ТВ, Петрошак ОЮ, Гуріна ОО, Бачинський ВТ, Кривда ГФ, та ін. Особливості вогнестрільних ушкоджень,

заподіяних сучасними набоями до короткоствольної зброї. Здобутки і перспективи досліджень. Судово-медична експертиза. 2018;1:53–7.

87. Москаленко ВФ. Судова медицина. Київ: Медицина; 2011. 447 с.

88. Ольховський ВО, Голубович ЛЛ, Бачинський ВТ, редактори. Визначення давності настання смерті. Харків; 2019. 229 с.

89. Ольховський ВО, Голубович ЛЛ, Хижняк ВВ, Коновал НС, Дмитренко ЮО. Визначення тривалості посмертного періоду в судово-медичній експертній практиці: сучасний стан і перспективи. Експериментальна і клінічна медицина. 2016;73(4):27–33.

90. Ольховський ВО, Григорян ЕК, Мирошніченко МС. Підходи до визначення давності настання смерті. Теорія та практика судової експертизи і криміналістики. 2020;22:272–9. doi: [10.32353/khrife.2.2020.21](https://doi.org/10.32353/khrife.2.2020.21)

91. Ольховський ВО, Каплуновський ПА, Хижняк ВВ, Губін МВ, Бондаренко ВВ, Сокол ВК, та ін. Комплексна судово-медична діагностика давності утворення механічних ушкоджень шкіри та м'язів при одночасному їх травмуванні. Судово-медична експертиза. 2013;1:15–8.

92. Павлик АВ, Біда ОВ. Використання адитивних технологій в стоматології. Актуальні проблеми сучасної медицини: Вісник Української медичної стоматологічної академії. 2017;17(1):321–5.

93. Поляк ЮП. Застосування технічних засобів під час проведення слідчого експерименту. Науковий вісник Ужгородського національного університету. Серія Право. 2022;70:430–4. doi: [10.24144/2307-3322.2022.70.69](https://doi.org/10.24144/2307-3322.2022.70.69)

94. Романенко КК, Прозоровський ДВ, Долуда ЯА. 3D-друк під час планування хірургічних втручань із приводу позасуглобових деформацій нижніх кінцівок. Ортопедия, травматология и протезирование. 2021;2:45–50. doi: [10.15674/0030-59872021245-50](https://doi.org/10.15674/0030-59872021245-50)

95. Савка ІГ. Судово-медичне обґрунтування механогенезу та морфологічних ознак переломів довгих трубчастих кісток нижньої кінцівки з урахуванням їх структурно-функціональних особливостей [автореферат]. Київ: НМАПО; 2015. 36 с.

96. Савка ІГ, Кишкан ПЯ, Кишкан ІГ, винахідники; Вищий державний навчальний заклад України «Буковинський державний медичний університет», патентовласник. Спосіб 3D реконструкції колюче-ріжучого знаряддя травми за рановим каналом. Патент України № 145647. 2020 Гру 28. 14.

97. Савка ІГ, Малишев МВВ, Савка СД. Новий погляд на біомеханіку переломів довгих трубчастих кісток нижньої кінцівки. Судово-медична експертиза. 2017;1:61–5. doi: [10.24061/2707-8728.1.2017.14](https://doi.org/10.24061/2707-8728.1.2017.14)

98. Сивокоровська АВС, Бачинський ВТ, Литвиненко ОЮ. Гістологічна картина деяких внутрішніх органів людини при гострій крововтраті. Судово-медична експертиза. 2020;1:70–4. doi: [10.24061/2707-8728](https://doi.org/10.24061/2707-8728)

99. Струтинська ОВ. Сучасний стан і перспективи розвитку технологій тривимірного моделювання та друкування. Науковий часопис НПУ імені МП Драгоманова. Серія 2. Комп'ютерно-орієнтовані системи навчання. 2018;20(27):88–94.

100. Уманський ДО. Судово-медична ідентифікація особи за допомогою дослідження геномної ДНК у цитологічних препаратах, приготовлених з мікрослідів крові. Український медичний альманах. 2012;15(4):101–4.

101. Уманський ДО. Судово-медична ідентифікація особи із застосуванням молекулярно-генетичних методів дослідження геномної ДНК ядровмісних клітин у цитологічних препаратах [дисертація]. Київ; 2013. 200 с.

102. Федорчук-Незнакомцева ЄП, Голубович ЛЛ, Герасименко ОІ. Сучасні аспекти дослідження довгих трубчастих кісток нижньої кінцівки в судовій медицині. Буковинський медичний вісник. 2014;18(3):227–8. doi: [10.24061/2413-0737.XVIII.3.71.2014.173](https://doi.org/10.24061/2413-0737.XVIII.3.71.2014.173)

103. Халатурник ІБ. Ультразвукова діагностика травматичних ушкоджень органів грудної клітки [автореферат]. Київ; 2017. 19 с.

104. Хмара ТВ, Ризничук МО, Комшук ТС. Використання методу 3D реконструювання для вивчення пренатального морфогенезу шлуночкової системи головного мозку. Український журнал медицини, біології та спорту. 2017;2(4):40–5. doi: [10.26693/imbs02.04.040](https://doi.org/10.26693/imbs02.04.040)

105. Шавшин ОС. 3D моделювання в хірургії та трансплантології. Міжнародний науковий журнал «Інтернаука». 2017;1(3):55–60.

106. Шевчук ВА, Бабкіна ОП, Хоменко ВІ. Судово-медична оцінка смертельних і тяжких тілесних ушкоджень, що закінчилися смертю. В: Матеріали круглого столу Судово-експертна діяльність: сучасний стан та перспективи розвитку; 2015 Кві 23; Київ; 2015, с. 402–3.

107. Шевчук ММ, Бартошик НВ, Антоненко ДС, Буда ІБ. Ідентифікація рельєфу та специфічних особливостей травмуючого предмету за малюнком крововиливів на тілі. Судово-медична експертиза. 2018;1:122–4. doi: [10.24061/2707-8728.1.2018.32](https://doi.org/10.24061/2707-8728.1.2018.32)

108. Шевчук ММ. Судово-медична оцінка розповсюдження ушкоджень від дії гострих предметів серед населення Львівської обл. Morphologia. 2013;7(1):89–91. doi: [10.26641/1997-9665.2013.1.89-91](https://doi.org/10.26641/1997-9665.2013.1.89-91)

109. Шуригін ОЮ. Причина виникнення летального результату та розвиток реакції у постраждалих з відкритою травмою печінки. Проблеми військової охорони здоров'я. 2017;48:421–6.

110. Abbey СК, Lago МА, Eckstein МР. Comparative observer effects in 2D and 3D localization tasks. J Med Imaging [Internet]. 2021[cited 2022 Jan 17];8(4):041206. Available from: <https://www.ncbi.nlm.nih.gov/pmc/articles/PMC7970410/pdf/JMI-008-041206.pdf>

111. Ahmadinejad M, Ahmadinejad I, Maghsoudi LH, Soltanian A, Safari M. Complications in Patients with Cardiac Penetrating Trauma. Cardiovasc Hematol Disord Drug Targets. 2021;21(4):212–6. doi: [10.2174/1871529X21666211214155349](https://doi.org/10.2174/1871529X21666211214155349)

112. Alenazi AK, Almutairi NA, Alhuzaimi YK, Altamimi SS, Alayed YS, Alanazi ZG. The nature and severity of stab wounds at tertiary care hospitals in Kingdom of Saudi Arabia. Pan Afr Med J [Internet]. 2019[cited 2021 Dec 20];34:212. Available from: <https://www.ncbi.nlm.nih.gov/pmc/articles/PMC7060908/pdf/PAMJ-34-212.pdf>
doi: [10.11604/pamj.2019.34.212.20533](https://doi.org/10.11604/pamj.2019.34.212.20533)

113. Anshika S, Singh SK, Vinod N, Ashwini K, Nirmal K. Comparative Analysis of Techniques for the Recognition of Stabbed Wound and Accidental Wound Patterns. *Indian J.* 2020;20(1):159–61. doi: [10.5958/0974-083X.2020.00079.5](https://doi.org/10.5958/0974-083X.2020.00079.5)
114. Aquila I, Sacco M, Aquila G, Raffaele R, Manca A, Capoccia G, et al. The Reconstruction of the Dynamic of a Murder Using 3D Motion Capture and 3D Model Buildings: The Investigation of a Dubious Forensic Case. 2019;64(3):1540–3. doi: [10.1111/1556-4029.14041](https://doi.org/10.1111/1556-4029.14041)
115. Augustin P, Guivarch E, Tran-Dinh A, Pellenc Q, Tanaka S, Montravers P. Usefulness of CT-scan in the management of chest stab trauma: a prospective observational study. *Eur J Trauma Emerg Surg.* 2020;46(6):1385–91. doi: [10.1007/s00068-019-01203-4](https://doi.org/10.1007/s00068-019-01203-4)
116. Bachinskyi V, Boychuk T, Ushenko A. Laser polarimetry of biological tissues and fluids. Chapter 4. Methods of spatial-frequency, singular and correlation analysis of biological layers object fields. LAP Lambert Academic Publishing; 2018. 192 p.
117. Badam RK, Sownetha T, Babu D, Waghray S, Reddy L, Garlapati K, et al. Virtopsy: Touch-free autopsy. *J Forensic Dent Sci [Internet].* 2017[cited 2021 Dec 22];9(1):42. Available from: <https://www.ncbi.nlm.nih.gov/pmc/articles/PMC5450483/pdf/JFDS-9-42a.pdf> doi: [10.4103/jfo.ifds.716](https://doi.org/10.4103/jfo.ifds.716)
118. Baier W, Norman DG, Donnelly MJ, Williams MA. Forensic 3D printing from micro-CT for court useprocess validation. *Forensic Science International [Internet].* 2021[cited 2021 Nov 12];318:110560. Available from: <https://www.sciencedirect.com/science/article/abs/pii/S0379073820304229>; doi: [10.1016/j.forsciint.2020.110560](https://doi.org/10.1016/j.forsciint.2020.110560)
119. Baier W, Warnett JM, Payne M, Williams MA. Introducing 3D printed models as demonstrative evidence at criminal trials. *J Forensic Sci.* 2018;63(4):1298–302. doi: [10.1080/00450618.2018.1457717](https://doi.org/10.1080/00450618.2018.1457717)

120. Baiker-Sørensen M, Herlaar K. Variability and specificity of bone cutting mark properties in cases involving stabbing with knives. *Int J Legal Med.* 2022;136(2):603-21. doi: [10.1007/s00414-021-02752-3](https://doi.org/10.1007/s00414-021-02752-3)
121. Baltov M, Bivolarski I, Sapunarova K. Virtual autopsy (E-autopsy) in the training of forensic students. *Клінічна та експериментальна патологія.* 2019;18(2):96–9. doi: [10.24061/1727-4338.XVIII.2.68.2019.17](https://doi.org/10.24061/1727-4338.XVIII.2.68.2019.17)
122. Barmate NS, Singh RK, Ninad N. A study of patterned of injury among the homicidal victims. *J Forensic Med Tox.* 2019;36(1):113–6. doi: [10.5958/0974-4568.2019.00027.9](https://doi.org/10.5958/0974-4568.2019.00027.9)
123. Batistela GC, da Costa Moraes CA, Miamoto P. Comparison between five 3D photogrammetry scanning systems applied to forensic anthropology and legal dentistry. *Revista Brasileira de Odontologia Legal.* 2017;4(3):24–33. doi: [10.21117/rbol.v4i3.122](https://doi.org/10.21117/rbol.v4i3.122)
124. Berezowski V, Mallett X, Moffat I. Geomatic techniques in forensic science: A review. *Sci Justice.* 2020;60(2):99–107. doi: [10.1016/i.scijus.2019.10.006](https://doi.org/10.1016/i.scijus.2019.10.006)
125. Bezhenar VF, Ivanova LA, Belitchenko NV. Comparative evaluation of ultrasonic virtopsia and classical autopsy for antenatal fetal death. *Arkh Patol.* 2020;82(3):51–4. doi: [10.17116/patol20208203151](https://doi.org/10.17116/patol20208203151)
126. Biggs MJP, Morgan B, Rutty GN. Using freely-available 3D software to reconstruct traumatic bone injuries detected with post mortem computed tomography. *Forensic Sci Med Pathol.* 2020;16(1):113–8. doi: [10.1007/s12024-019-00205-3](https://doi.org/10.1007/s12024-019-00205-3)
127. Blatz MB, Chiche G, Bahat O, Roblee R, Coachman C, Heymann HO. Evolution of Aesthetic Dentistry. *J Dent Res.* 2019;98(12):1294–304. doi: [10.1177/0022034519875450](https://doi.org/10.1177/0022034519875450)
128. Blau S, Phillips E, O'Donnell C, Markowsky G. Evaluating the impact of different formats in the presentation of trauma evidence in court: a pilot study. *Australian Journal of Forensic Sciences.* 2019;51(6):695–704. doi: [10.1080/00450618.2018.1457717](https://doi.org/10.1080/00450618.2018.1457717)

129. Bolliger SA, Wallace E, Dobay A, Froehlich Knaute D, Thali MJ, Barrera V. The cutting edge-an investigation into the pressure necessary for cutting skin with different knife blade types. *Int J Legal Med.* 2020 May;134(3):1133-40. doi: [10.1007/s00414-020-02270-8](https://doi.org/10.1007/s00414-020-02270-8)

130. Bornik A, Urschler M, Schmalstieg D, Bischof H, Krauskopf A, Schwark T, et al. Integrated computer-aided forensic case analysis, presentation, and documentation based on multimodal 3D data. *Forensic Sci Int.* 2018;287:12–24. doi: [10.1016/j.forsciint.2018.03.031](https://doi.org/10.1016/j.forsciint.2018.03.031)

131. Böven J, Boos J, Steuwe A, Morawitz J, Sawicki LM, Caspers J, et al. Diagnostic value and forensic relevance of a novel photorealistic 3D reconstruction technique in post-mortem CT. *Br J Radiol [Internet].* 2020[cited 2022 Feb 12];93(1112):20200204. Available from: doi: [10.1259/bjr.20200204](https://doi.org/10.1259/bjr.20200204); <https://www.birpublications.org/doi/full/10.1259/bjr.20200204>

132. Breanne S. The Recreation of Wound Patterns Using Various Tissue Simulants for Crime Scene Reconstruction. *Forensic Science Master's Projects [Internet].* 2020 [cited 2022 Jan 9];2. Available from: https://digitalcommons.buffalostate.edu/forensic_science_projects/2

133. Buck U, Bube K, Campana L, Shyma C. Validation and evaluation of measuring methods for the 3D documentation of external injuries in the field of forensic medicine. *Int J Legal Med.* 2018;2(132):551–61. doi: [10.1007/s00414-017-1756-6](https://doi.org/10.1007/s00414-017-1756-6)

134. Buck U, Buße K, Campana L, Gummela F, Shyma C, Jackowskia C. What happened before the run over? Morphometric 3D reconstruction. *Forensic Science International [Internet].* 2020[cited 2022 Jan 19];306:110059. Available from: <https://www.sciencedirect.com/science/article/abs/pii/S0379073819304712> doi: [10.1016/j.forsciint.2019.110059](https://doi.org/10.1016/j.forsciint.2019.110059)

135. Burke MP, Baber Y, Cheung Z, Fitzgerald M. Single stab injuries. *Forensic Sci Med Pathol.* 2018 Sep;14(3):295–300. doi: [10.1007/s12024-018-9982-x](https://doi.org/10.1007/s12024-018-9982-x)

136. By Harris HA, Lee HC. Introduction to Forensic Science and Criminalistics. CRC Press; 2019. 446p. doi: [10.4324/9781315119175](https://doi.org/10.4324/9781315119175)
137. Cafarelli FP, Grilli G, Zizzo G, Bertozzi G, Giuliani N, Mahakkanukrauh P, et al. Postmortem Imaging: An Update. *Semin Ultrasound CT MR*. 2019;40(1):86–93. doi: [10.1053/j.sult.2018.10.012](https://doi.org/10.1053/j.sult.2018.10.012)
138. Carballeira Álvarez A, Mancini J, Tuchtan-Torrents L, Gach P, Bartoli C, Desfeux J, et al. Diagnostic value of unenhanced postmortem computed tomography in the detection of traumatic abdominal injuries. *Diagn Interv Imaging*. 2018;99(6):397–402. doi: [10.1016/j.diii.2017.12.015](https://doi.org/10.1016/j.diii.2017.12.015)
139. Carew RM, Errickson D. An Overview of 3D Printing in Forensic Science: The Tangible Third-Dimension. *J Forensic Sci*. 2020;65(5):1752–60. doi: [10.1111/1556-4029.14442](https://doi.org/10.1111/1556-4029.14442)
140. Carew RM, French J, Morgan RM. 3D forensic science: A new field integrating 3D imaging and 3D printing in crime reconstruction. *Forensic Sci Int Synerg*. 2021;3:100205. doi: [10.1016/j.fsisvn.2021.100205](https://doi.org/10.1016/j.fsisvn.2021.100205)
141. Carew RM, Morgan RM, Rando C. Experimental assessment of the surface quality of 3D printed bones. *Aust J Forensic Sci* 2020;53(5):592–609. doi: [10.1080/00450618.2020.1759684](https://doi.org/10.1080/00450618.2020.1759684)
142. Carew RM, Morgan RM, Rando C. A Preliminary Investigation into the Accuracy of 3D Modeling and 3D Printing in Forensic Anthropology Evidence Reconstruction. *J Forensic Sci*. 2019;64(2):342–52. doi: [10.1111/1556-4029.13917](https://doi.org/10.1111/1556-4029.13917)
143. Carr DJ, Godhania K, Mahoney PF. Edged weapons awareness. *Int J Legal Med*. 2019;133(4):1217–24. doi: [10.1007/s00414-018-1966-6](https://doi.org/10.1007/s00414-018-1966-6)
144. Chandy PE, Murray N, Khasanova E, Nasir MU, Nicolaou S, Macri F. Postmortem CT in Trauma: An Overview. *Can Assoc Radiol J*. 2020;71(3):403–14. doi: [10.1177/0846537120909503](https://doi.org/10.1177/0846537120909503)
145. Chen XS, Chu J, Yang LJ, Wang T, Tao LY. Application of Immunohistochemistry and Special Staining Technique in Forensic Traumatic Pathology Identification. *Fa Yi Xue Za Zhi*. 2021;37(5):666–72. doi: [10.12116/j.issn.1004-5619.2020.400817](https://doi.org/10.12116/j.issn.1004-5619.2020.400817)

146. Chowdury MUH, Rubel AMSA, Uddin MS, Deb K, Jahan CR. Injury Pattern in Fatal Cases of Stab Wound. *Medicine Today*. 2019;31(2):76–9. doi: [10.3329/medtoday.v31i2.41955](https://doi.org/10.3329/medtoday.v31i2.41955)
147. Cramer J, Quigley E, Hutchins T, Shah L. Educational Material for 3D Visualization of Spine Procedures: Methods for Creation and Dissemination. *J Digit Imaging*. 2017;30(3):296–300. doi: [10.1007/s10278-017-9950-0](https://doi.org/10.1007/s10278-017-9950-0)
148. Cui M, Pan H, Su Y, Fang D, Qiao S, Ding P, et al. Opportunities and challenges of three-dimensional printing technology in pharmaceutical formulation development. *Acta Pharm Sin B*. 2021;11(8):2488–504. doi: [10.1016/j.apsb.2021.03.015](https://doi.org/10.1016/j.apsb.2021.03.015)
149. Deng K, Chen H, Wang Y, Zhou Y, Sun Y. Evaluation of functional suitable digital complete denture system based on 3D printing technology. *J Adv Prosthodont*. 2021;13(6):361–72. doi: [10.4047/jap.2021.13.6.361](https://doi.org/10.4047/jap.2021.13.6.361)
150. Dettmeyer RB. *Forensic Histopathology: Fundamentals and Perspectives*. Springer; 2018. 570 p.
151. Duval I, Doberentz E, Madea B. Lethal hypothermia due to impalement. *Forensic Sci Int [Internet]*. 2020[cited 2021 Dec 17];314:110397. Available from: <https://www.sciencedirect.com/science/article/abs/pii/S0379073820302590> doi: [10.1016/j.forsciint.2020.110397](https://doi.org/10.1016/j.forsciint.2020.110397)
152. Ebert LC, Franckenberg S, Sieberth T, Schweitzer W, Thali M, Ford J, et al. A review of visualization techniques of post-mortem computed tomography data for forensic death investigations. *Int J Legal Med*. 2021;135(5):1855–67. doi: [10.1007/s00414-021-02581-4](https://doi.org/10.1007/s00414-021-02581-4)
153. Eckstein MP, Lago MA, Abbey CK. The role of extra-foveal processing in 3D imaging. *Proc SPIE Int Soc Opt Eng [Internet]*. 2017[cited 2021 Nov 29];10136:101360E. Available from: doi: [10.1117/12.2255879](https://doi.org/10.1117/12.2255879) <https://www.ncbi.nlm.nih.gov/pmc/articles/PMC5699451/pdf/nihms872641.pdf>
154. Edwards J, Rogers T. The accuracy and applicability of 3D modeling and printing blunt force cranial injuries. *J Forensic Sci*. 2018;63(3):683–91. doi: [10.1111/1556-4029.13627](https://doi.org/10.1111/1556-4029.13627)

155. Emmi A, Porzionato A, Contran M, De Rose E, Macchi V, De Caro R. 3D Reconstruction of the Morpho-Functional Topography of the Human Vagal Trigone. *Front Neuroanat* [Internet]. 2021[cited 2021 Nov 24];15:663399. Available from: <https://www.ncbi.nlm.nih.gov/pmc/articles/PMC8085322/pdf/fnana-15-663399.pdf> doi: [10.3389/fnana.2021.663399](https://doi.org/10.3389/fnana.2021.663399)
156. Errickson D, Fawcett H, Thompson TJU, Campbell A. The effect of different imaging techniques for the visualisation of evidence in court on jury comprehension. *International Journal of Legal Medicine*. 2020;134(4):1451–5. doi: [10.1007/s00414-019-02221-y](https://doi.org/10.1007/s00414-019-02221-y)
157. Eun SJa, Sang HL. Significance of Knife Tip Injuries as Hesitation Marks. *Korean Journal of Legal Medicine*. 2019;43(1):7–15. doi: <https://doi.org/10.7580/kjlm.2019.43.1.7>
158. Farzan N, Foroghi Ghomi SY, Mohammadi AR. A retrospective study on evaluating GAP, MGAP, RTS and ISS trauma scoring system for the prediction of mortality among multiple trauma patients. *Ann Med Surg* [Internet]. 2022[cited 2022 Mar 29];76:103536. Available from: <https://www.sciencedirect.com/science/article/pii/S2049080122002965?via%3Dihub>
159. Feola A, Di Mizio G, La Sala F, Giordano K, Della Pietro B. Crime scene investigation and dynamic reconstruction: importance of synergic collaboration between forensic pathology and digital reconstruction for work-related fatalities. *Cesk Patol*. 2021;57(1):2–5.
160. Filograna L, Pugliese L, Muto M, Tatulli D, Guglielmi G, Thali MJ, et al. A Practical Guide to Virtual Autopsy: Why, When and How. *Semin Ultrasound CT MR*. 2019;40(1):56–66. doi: [10.1053/j.sult.2018.10.011](https://doi.org/10.1053/j.sult.2018.10.011)
161. Flies MJ, Larsen PK, Lynnerup N, Villa C. Forensic 3D documentation of skin injuries using photogrammetry: photographs vs video and manual vs automatic measurements. *Int J Legal Med*. 2019;133(3):963–71. doi: [10.1007/s00414-018-1982-6](https://doi.org/10.1007/s00414-018-1982-6)
162. Fukumoto W, Kitera N, Mitani H, Sueoka T, Kondo S, Kawashita I, et al. Global illumination rendering versus volume rendering for the forensic

evaluation of stab wounds using computed tomography. *Sci Rep* [Internet]. 2022[cited 2022 Feb 24];12(1):2452. Available from: <https://www.nature.com/articles/s41598-022-06541-9> doi: [10.1038/s41598-022-06541-9](https://doi.org/10.1038/s41598-022-06541-9)

163. Garcia-Robelto AN, Betin-Isaza A, Gil-Villa AM. Virtopsia. Su pertinencia como herramienta de apoyo judicial en Colombia. *Memorias Forenses*. 2019;3(3):45–58. doi: [10.53995/25390147.675](https://doi.org/10.53995/25390147.675)

164. Giles SB, Errickson D, Márquez-Grant N. A retrospective comparative study to evaluate the reliability of post-mortem interval sources in UK and US medico-legal death investigations. *Sci Justice*. 2022;62(2):246–61. doi: [10.1016/j.scijus.2022.02.003](https://doi.org/10.1016/j.scijus.2022.02.003)

165. Gitto L, Serinelli S, Werner FW, Ordway NR, Stoppacher R. Determination Force Required to Produce Stab Wounds in Cadaveric Chest Tissues. *Am J Forensic Med Pathol*. 2021;42(4):318–23. doi: [10.1097/PAF.0000000000000680](https://doi.org/10.1097/PAF.0000000000000680)

166. Hosoya T, Harada K, Kanetake J. An autopsy case: Unusual characteristics of stab wounds inflicted by a survival knife. *Leg Med (Tokyo)* [Internet]. 2020[cited 2021 Dec 08];47:101762. Available from: <https://www.sciencedirect.com/science/article/pii/S1344622320300961?via%3Dihub> doi: [10.1016/j.legalmed.2020.101762](https://doi.org/10.1016/j.legalmed.2020.101762)

167. Hueck U, Muggenthaler H, Hubig M, Heinrich A, Güttler F, Wagner R, et al. Forensic postmortem computed tomography in suspected unnatural adult deaths. *Eur J Radiol* [Internet]. 2020[cited 2022 Jan 17];132:109297. Available from: <https://www.sciencedirect.com/science/article/abs/pii/S0720048X20304861> doi: [10.1016/j.ejrad.2020.109297](https://doi.org/10.1016/j.ejrad.2020.109297)

168. İncesu E. Virtopsi hakkında neler biliyoruz? *Sağlık Akademisyenleri Dergisi*. 2018;5(3):234-7.

169. Inokuchi G, Yoshida M, Makino Y, Iwase H. Utility of contrast-enhanced computed tomography in forensic examination of a stab wound in living

individuals. *Forensic Sci Med Pathol*. 2019;15(3):463–9. doi: [10.1007/s12024-019-00133-2](https://doi.org/10.1007/s12024-019-00133-2)

170. Jacob S, Nair AB, Patel V, Shah J. 3D Printing Technologies: Recent Development and Emerging Applications in Various Drug Delivery Systems. *AAPS Pharm Sci Tech*. 2020;21(6):220–2. doi: [10.1208/s12249-020-01771-4](https://doi.org/10.1208/s12249-020-01771-4)

171. Jafri Z, Ahmad N, Sawai M, Sultan N, Bhardwaj A. Digital Smile Design-An innovative tool in aesthetic dentistry. *J Oral Biol Craniofac Res*. 2020;10(2):194-8. doi: [10.1016/j.jobcr.2020.04.010](https://doi.org/10.1016/j.jobcr.2020.04.010)

172. Jang ES, Lee SH. Significance of Knife Tip Injuries as Hesitation Marks. *Korean Journal of Legal Medicine*. 2019;43(1):7–15. doi: [10.7580/kjlm.2019.43.1.7](https://doi.org/10.7580/kjlm.2019.43.1.7)

173. Jani G, Johnson A, Marques J, Franco A. Three-dimensional (3D) printing in forensic science - An emerging technology in India. *Annals of 3D Printed Medicine [Internet]*. 2021[cited 2021 Dec 23];1:100006. Available from: <https://www.sciencedirect.com/science/article/pii/S2666964121000011> doi: [10.1016/i.stlm.2021.100006](https://doi.org/10.1016/i.stlm.2021.100006)

174. Jani G, Johnson A, Parekh U, Thompson T, Pandey A. Effective approaches to three-dimensional digital reconstruction of fragmented human skeletal remains using laser surface scanning. *Forensic Sci Int Synerg*. 2020;2:215–23. doi: [10.1016/j.fsisyn.2020.07.002](https://doi.org/10.1016/j.fsisyn.2020.07.002)

175. Javaid M, Haleem A. Additive manufacturing applications in orthopaedics: A review. *J Clin Orthop Trauma*. 2018;9(3):202–6. doi: [10.1016/j.icot.2018.04.008](https://doi.org/10.1016/j.icot.2018.04.008)

176. Jayasekara PB, Sivaneasharajah L, Perera MA, Perera JS, Karunaratne DD, Sandaruwan KD, et al. Facial Index Based 2D Facial Composite Process for Forensic Investigation in Sri Lanka. *Forensic medicine and anatomical research*. 2016;4(1):7–16. doi: [10.4236/FMAR.2016.41002](https://doi.org/10.4236/FMAR.2016.41002)

177. Johnson A, Jani G, Pandey A, Patel N. Digital tooth reconstruction: an innovative approach in forensic odontology. *J Forensic Odontostomatol*. 2019;37(3):12–20.

178. Joseph TI, Girish KL, Sathyan P, Kiran MS, Vidya S. Virtopsy: An integration of forensic science and imageology. *J Forensic Dent Sci.* 2017;9(3):111–4. doi: [10.4103/jfo.ifds_52_16](https://doi.org/10.4103/jfo.ifds_52_16)
179. Juźwik E, Moskała A, Woźniak K, Kopacz P. Evaluation of usefulness of post-mortem computed tomography in the diagnosis of abdominal parenchymal organ injuries compared to medicolegal autopsy findings. *Arch Med Sadowej Kryminol.* 2019;69(1-2):40–55. doi: [10.5114/amsik.2019.89235](https://doi.org/10.5114/amsik.2019.89235)
180. Ilhan M, Gök AFK, Bademler S, Cücük ÖC, Soytaş Y, Yanar HT. Comparison of single incision and multi incision diagnostic laparoscopy on evaluation of diaphragmatic status after left thoracoabdominal penetrating stab wounds. *J Minim Access Surg.* 2017;13(1):13–7. doi: [10.4103/0972-9941.194975](https://doi.org/10.4103/0972-9941.194975)
181. Kilian D, Sembdner P, Bretschneider H. 3D printing of patient-specific implants for osteochondral defects: workflow for an MRI-guided zonal design. *Bio-Des Manuf.* 2021;4:818–32. doi: [10.1007/s42242-021-00153-4](https://doi.org/10.1007/s42242-021-00153-4)
182. Koller S, Ebert LK, Martinez RM, Sibert T. Using virtual reality for forensic examinations of injuries. *International Forensic Science.* 2019;295:30–5. doi: [10.1016/j.forsciint.2018.11.006](https://doi.org/10.1016/j.forsciint.2018.11.006)
183. Kottner S, Schaerli S, Fürst M, Ptacek W, Thali M, Gascho D. VirtoScan-on-Rails - an automated 3D imaging system for fast post-mortem whole-body surface documentation at autopsy tables. *Forensic Sci Med Pathol.* 2019;15(2):198–212. doi: [10.1007/s12024-019-00095-5](https://doi.org/10.1007/s12024-019-00095-5)
184. Kottner S, Schulz MM, Berger F, Thali M, Gascho D. Beyond the visible spectrum - applying 3D multispectral full-body imaging to the VirtoScan system. *Forensic Sci Med Pathol.* 2021;17(4):565–76. doi: [10.1007/s12024-021-00420-x](https://doi.org/10.1007/s12024-021-00420-x)
185. Kozan NM, Kotsiubynska YuZ. Use of dermatoglyphic parameters of the medium and proximal phalanges of fingers for integrated legal-medical identification of a person. *Медичні перспективи.* 2020;25(4):47–58. doi: [10.26641/2307-0404.2020.4.221228](https://doi.org/10.26641/2307-0404.2020.4.221228)
186. Kyshkan PYa. Example of using 3D modeling during examination of acute heart injury. В: Матеріали підсумкової 102-ї наук.-практ. конф. з міжнар.

участю професорсько-викладацького персоналу Буковинського державного медичного університету; 2021 Лют 08, 10, 15; Чернівці. Чернівці: Медуніверситет; 2021, с. 9.

187. Kyshkan PYa. Identification of piercing-cutting objects of injury with specific parameters by means of 3D reconstruction of the wound channel. В: Матеріали 103-ї підсумкової наук.-практ. конф. з міжнар. участю професорсько-викладацького персоналу Буковинського державного медичного університету; 2022 Лют 07, 09, 14; Чернівці. Чернівці; 2022, с. 11–2.

188. Kyshkan P, Savka I. Practical value of 3D modeling method of experimental wound channel during forensic examination of stab wound. *Medical Science*. 2021;25(110):907–16.

189. Kyshkan P, Savka I. Three-dimensional identification of knife with a thickened tenon edge in solving the issues of modern forensic practice. *Medical Science*. 2022;26(119):ms19e1944. doi: [10.54905/disssi/v26i119/ms19e1944](https://doi.org/10.54905/disssi/v26i119/ms19e1944)

190. Lago MA, Abbey CK, Barufaldi B, Bakic PR, Weinstein SP, Maidment AD, et al. Interactions of lesion detectability and size across single-slice DBT and 3D DBT. *Proc SPIE Int Soc Opt Eng* [Internet]. 2018[cited 2021 Dec 27];10577:105770X. Available from: <https://www.ncbi.nlm.nih.gov/pmc/articles/PMC7237825/pdf/nihms-1588195.pdf> doi: [10.1117/12.2293873](https://doi.org/10.1117/12.2293873)

191. Lago MA, Abbey CK, Eckstein MP. Medical image quality metrics for foveated model observers. *J Med Imaging (Bellingham)* [Internet]. 2021[cited 2022 Feb 2];8(4):041209. Available from: <https://www.ncbi.nlm.nih.gov/pmc/articles/PMC8366790/pdf/JMI-008-041209.pdf> doi: [10.1117/1.jmi.8.4.041209](https://doi.org/10.1117/1.jmi.8.4.041209)

192. Lago MA, Jonnalagadda A, Abbey CK, Barufaldi BB, Bakic PR, Maidment ADA, et al. Under-exploration of Three-Dimensional Images Leads to Search Errors for Small Salient Targets. *Curr Biol*. 2021;31(5):1099–106. doi: [10.1016/j.cub.2020.12.029](https://doi.org/10.1016/j.cub.2020.12.029)

193. Lal H, Patralekh MK. 3D printing and its applications in orthopaedic trauma: A technological marvel. *J Clin Orthop Trauma*. 2018;9(3):260–8. doi: [10.1016/j.icot.2018.07.022](https://doi.org/10.1016/j.icot.2018.07.022)
194. Langlois NEI, Perumal SR, Sebben R. Pneumatoceles as a marker of chest trauma in post-mortem CT scans. *Pathology RCPA* [Internet]. 2019[cited 2022 Feb 7];51(1):116. Available from: [https://www.pathologyjournal.rcpa.edu.au/article/S0031-3025\(18\)30994-2/fulltext](https://www.pathologyjournal.rcpa.edu.au/article/S0031-3025(18)30994-2/fulltext) doi: [10.1016/j.pathol.2018.12.329](https://doi.org/10.1016/j.pathol.2018.12.329)
195. Lee H, Lee S, Cha JG, Baek T, Yang KM. Postmortem Computed Tomography and Computed Tomography Angiography: Cardiothoracic Imaging Applications in Forensic Medicine. *J Thorac Imaging*. 2019;34(5):286–98. doi: [10.1097/RTI.0000000000000398](https://doi.org/10.1097/RTI.0000000000000398)
196. Leipner A, Baumeister, R Thali MJ, Braun M, Dobler E, Ebert LC. Multi-camera system for 3D forensic documentation. *Forensic Sci Int*. 2016;261:123–8. doi: [10.1016/j.forsciint.2016.02.003](https://doi.org/10.1016/j.forsciint.2016.02.003)
197. Love JC. Sharp force trauma analysis in bone and cartilage: A literature review. *Forensic Sci Int*. 2019;299:119–27. doi: [10.1016/j.forsciint.2019.03.035](https://doi.org/10.1016/j.forsciint.2019.03.035)
198. Ma M, Zheng H, Lallie H. Virtual Reality and 3D Animation in Forensic Visualization. *J Forensic Sci*. 2010;55(5):1227–31. doi: [10.1111/j.1556-4029.2010.01453.x](https://doi.org/10.1111/j.1556-4029.2010.01453.x)
199. Maiese A, Manetti AC, Ciallella C, Fineschi V. The Introduction of a New Diagnostic Tool in Forensic Pathology: LiDAR Sensor for 3D Autopsy Documentation. *Biosensors (Basel)* [Internet]. 2022[cited 2022 Jan 11];12(2):132. Available from: <https://www.ncbi.nlm.nih.gov/pmc/articles/PMC8870429/pdf/biosensors-12-00132.pdf> doi: [10.3390/bios12020132](https://doi.org/10.3390/bios12020132)
200. Massini F, Ebert L, Ampanozi G, Frankenberg S, Benz L, Siebert T. Comparison of superficial wound documentation using 2D forensic photography, 3D photogrammetry, Botscan© and VR with real-life examination. *Forensics, Medicine and Pathology*. 2021;17(3):422–30. doi: [10.1007/s12024-021-00393-x](https://doi.org/10.1007/s12024-021-00393-x)

201. Maurice KK, Elfiky MA, Mashhour SN, Mansour DA, Aiad G, Milad NM. CT tractography in anterior abdominal stab wounds: a proposed algorithm. *Eur J Trauma Emerg Surg.* 2021;47(5):1553–9. doi: [10.1007/s00068-020-01325-0](https://doi.org/10.1007/s00068-020-01325-0)

202. Michienzi R, Meier S, Ebert LC, Martinez RM, Sieberth T. Comparison of forensic photo-documentation to a photogrammetric solution using the multi-camera system «Botscan». *Forensic Sci Int.* 2018;288:46–52. doi: [10.1016/j.forsciint.2018.04.012](https://doi.org/10.1016/j.forsciint.2018.04.012)

203. Minoiu AC, Genet P, Mirea I, Covaliu B, Minoiu E, Popa BV, et al. Augmenting autopsy through MPMCTA in cases involving stabbing wounds. *Rom J Leg Med.* 2019;27(1):22–7. doi: [10.4323/rilm.2019.22](https://doi.org/10.4323/rilm.2019.22)

204. Moldovan F, Gligor A, Bataga T. Integration of Three-dimensional Technologies in Orthopedics: A Tool for Preoperative Planning of Tibial Plateau Fractures. *Acta Inform Med.* 2020;28(4):278–82. doi: [10.5455/aim.2020.28.278-282](https://doi.org/10.5455/aim.2020.28.278-282)

205. Montenegro Muñoz JH, Dussan O, Ruiz F, Rubiano AM, Puyana JC. Penetrating cardiac trauma in stab wounds: A study of diagnostic accuracy of the cardiac area. *Ulus Travma Acil Cerrahi Derg.* 2020;26(5):693–8. doi: [10.14744/tites.2020.70503](https://doi.org/10.14744/tites.2020.70503)

206. Morillasa AV, Nurgaliyevab Z, Goocha J, Frascione N. A review on the evolution and characteristics of post-mortem imaging techniques. *Forensic Imaging [Internet].* 2020[cited 2021 Dec 18];23:200420. Available from: <https://www.sciencedirect.com/science/article/abs/pii/S2666225620300695>

207. Norberti N, Tonelli P, Giaconi C, Nardi C, Focardi M, Nesi G, et al. State of the art in post-mortem computed tomography: a review of current literature. *Virchows Arch.* 2019;475(2):139–50. doi: [10.1007/s00428-019-02562-4](https://doi.org/10.1007/s00428-019-02562-4)

208. Norman DG, Watson DG, Burnett B, Fenne PM, Williams MA. The cutting edge - Micro-CT for quantitative toolmark analysis of sharp force trauma to bone. *Forensic Sci Int.* 2018;283:156–72. doi: [10.1016/j.forsciint.2017.12.039](https://doi.org/10.1016/j.forsciint.2017.12.039)

209. Obertová Z, Leipner A, Messina C, Vanzulli A, Fliss B, Cattaneo C, et al. Postmortem imaging of perimortem skeletal trauma. *Forensic Sci Int* [Internet]. 2019[cited 2021 Dec 16];302:109921. Available from: <https://www.sciencedirect.com/science/article/abs/pii/S0379073819303330>
210. Palazzo E, Amadasi A, Boracchi M, Gentile G, Maciocco F, Marchesi M, et al. The detection of metallic residues in skin stab wounds by means of SEM-EDS: A pilot study. *Sci Justice*. 2018;58(3):232–6. doi: [10.1016/j.scijus.2017.12.007](https://doi.org/10.1016/j.scijus.2017.12.007)
211. Papi L, Gori F, Spinetti I. Homicide by stabbing committed with a «Fantasy Knife». *Forensic science international: reports*, 2. 2020:100068. doi: [10.1016/j.fsir.2020.100068](https://doi.org/10.1016/j.fsir.2020.100068)
212. Parlindungan V, Rahayu P, Solichin S. Medico-legal Neck Stab Wound on Deadly Masseur: A Case Report. *Malaysian Journal of Medicine and Health Sciences*. 2021;17:180–2.
213. Parra-Romero G, Contreras-Cantero G, Orozco-Guinaldo D, Domínguez-Estrada A, Campo JJMD, Bravo-Cuéllar L. Abdominal trauma: experience of 4961 cases in Western Mexico. *Cir Cir*. 2019;87(2):183–9. doi: [10.24875/CIRU.18000509](https://doi.org/10.24875/CIRU.18000509)
214. Péporté ARJ, Gascho D, Stamou S, Bensler S, Thali MJ, Leschka S, et al. Evaluation of an acetated Ringer-based contrast material mixture for postmortem computed tomography angiography. *Diagn Interv Imaging*. 2020;101(7–8):489–97. doi: [10.1016/j.diii.2020.01.009](https://doi.org/10.1016/j.diii.2020.01.009)
215. Pérez-Pérez V, Burgos-Suárez N. Imminent danger to life from heart injury. *Mediciego*. 2019;25(4):482–9.
216. Pomara C, Fineschi V. *Forensic and Clinical Forensic Autopsy. An Atlas and Handbook*. Boca Raton. 2021. 226 p. doi: [10.4324/9781003048114](https://doi.org/10.4324/9781003048114)
217. Pomara C, Salerno M, Sessa F, Esposito M, Barchitta M, Ledda C, et al. Safe Management Strategies in Clinical Forensic Autopsies of Confirmed COVID-19 Cases. *Diagnostics*. 2021;11(3):457 p. <https://doi.org/10.3390/diagnostics11030457>

218. Porzionato A, Guidolin D, Emmi A, Boscolo-Berto R, Sarasin G, Rambaldo A, et al. High-quality Digital 3D Reconstruction of Microscopic Findings in Forensic Pathology: The Terminal Pathway of a Heart Stab Wound. *J Forensic Sci.* 2020;65(6):2155–9. doi: [10.1111/1556-4029.14497](https://doi.org/10.1111/1556-4029.14497)

219. Qi G, Haibin X. Application status and intelligent trend of digital forensic pathology in identification practice. *Forensic Sci Sem.* 2018;8(1):1–4.

220. Quatrehomme G, Alunni V. The link between traumatic injury in soft and hard tissue. *Forensic Sci Int.* 2019;301:118–28. doi: [10.1016/j.forsciint.2019.04.033](https://doi.org/10.1016/j.forsciint.2019.04.033)

221. Rachael M, Carew MSk, Errickson D. An Overview of 3D Printing in Forensic Science: The Tangible Third-Dimension. *J Forensic Sci.* 2020;65(5):1652–60. doi: [10.1111/1556-4029.14442](https://doi.org/10.1111/1556-4029.14442)

222. Rachmiel A, Shilo D, Aizenbud D, Pen M, Rachmiel D, Emodi O. Three-dimensional reconstruction of post-traumatic deficient anterior maxilla. *J Oral Maxillofac Surg.* 2017;75(12):2689–700. doi: [10.1016/j.joms.2017.05.006](https://doi.org/10.1016/j.joms.2017.05.006)

223. Raneri D. Enhancing forensic investigation through the use of modern three-dimensional (3D) imaging technologies for crime scene reconstruction. *Aust J Forensic Sci.* 2018;50(6):697–707. doi: [10.1080/00450618.2018.1424245](https://doi.org/10.1080/00450618.2018.1424245)

224. Ren P, Shui W, Liu J, Yachun F, Zhao W, Zhou M. A Sketch-based Rapid Modeling Method for 3D Crime Scene Presentation. *Journal of Digital Forensics, Security and Law.* 2018;13(1):43–58. doi: [10.15394/jdfsl.2018.1484](https://doi.org/10.15394/jdfsl.2018.1484)

225. Ro A, Chiba S, Sagi M, Kageyama N, Hayashida M, Ikawa T, et al. Abdominal Stab Wounds with Tension Pneumopericardium Confirmed by Autopsy and Postmortem Computed Tomography. *J Forensic Sci.* 2019;64(5):1544–7. doi: [10.1111/1556-4029.14028](https://doi.org/10.1111/1556-4029.14028)

226. Robles M, Carew RM, Morgan RM, Rando C. A step-by-step method for producing 3D crania models from CT data. *Forensic Imaging [Internet].* 2020[cited 2022 Jan 27];23(2):200404. Available from: <https://www.sciencedirect.com/science/article/abs/pii/S2666225620300531> doi: [10.1016/j.fri.2020.200404](https://doi.org/10.1016/j.fri.2020.200404)

227. Rosato E, Bonelli M, Locatelli M, de Grazia U, Tartaglia A, Savini F, et al. Forensic Biochemical Markers to Evaluate the Agonal Period: A Literature Review. *Molecules* [Internet]. 2021[cited 2022 Feb 9];26(11):3259. Available from: <https://www.mdpi.com/1420-3049/26/11/3259>; doi: [10.3390/molecules26113259](https://doi.org/10.3390/molecules26113259)
228. Rozenfeld M, Peleg K, Givon A, Kessel B. The Differences in Stabbing-Related Injury Profiles of Men and Women. *Isr Med Assoc J*. 2019;21(3):198-202.
229. Rozenfeld M, Peleg K, Givon A, Kessel B; Israeli Trauma Group. The correlation between stabbing-related upper extremity wounds and survival of stabbing victims with abdominal and thoracic injuries. *Injury*. 2017;48(7):1522–6. doi: [10.1016/j.injury.2017.04.059](https://doi.org/10.1016/j.injury.2017.04.059)
230. Rutty GN. *Essentials of Autopsy Practice: Reviews, Updates and Advances*. Springer Nature; 2020. 157 p.
231. Sabour S. Does computed tomography scan add any diagnostic value to the evaluation of stab wounds of the anterior abdominal wall? Methodological issues on diagnostic value. *J Trauma Acute Care Surg* [Internet]. 2020[cited 2021 Dec 19];89(2):e22. Available from: https://journals.lww.com/jtrauma/Citation/2020/08000/Does_computed_tomography_scan_add_any_diagnostic.36.aspx
232. Sano R, Takahashi Y, Hayakawa A, Murayama M, Kubo R, Hirasawa S, et al. Use of postmortem computed tomography to retrieve small metal fragments derived from a weapon in the bodies of victims in two homicide cases. *Leg Med*. 2018;32:87–9. doi: [10.1016/j.legalmed.2018.03.006](https://doi.org/10.1016/j.legalmed.2018.03.006)
233. Sansoni G, Trebeschi M, Docchio F. State-of-the-art and applications of 3D imaging sensors in industry, cultural heritage, medicine, and criminal investigation. *Sensors*. 2009;9(1):568–601. doi: [10.3390/s90100568](https://doi.org/10.3390/s90100568)
234. Santos AE. As principais linhas da biologia forense e como auxiliam na resolução de crimes. *Revista Brasileira de Criminalística*. 2018;7(3):12–20. doi: [10.15260/rbc.v7i3.190](https://doi.org/10.15260/rbc.v7i3.190)
235. Sarigoz T, Sevim Y, Sarici IS, Topuz O, Ertan T. Role of computed tomography tractography in evaluation of back/flank stab wounds. *Ulus Travma Acil Cerrahi Derg*. 2019;25(2):137–41. doi: [10.5505/tjtes.2018.88107](https://doi.org/10.5505/tjtes.2018.88107)

236. Savakar DG, Kannur A. Hidden Markov Model for Identification of Different Marks on Human Body in Forensic Perspective. *I.J. Modern Education and Computer Science*. 2019;3:38–45. doi: [10.5815/ijmecs.2019.03.06](https://doi.org/10.5815/ijmecs.2019.03.06)

237. Schweitzer W, Thali M, Aldomar E, Ebert L. Overview of the use of 3D printing in forensic medicine. *Rechtsmedizin [Internet]*. 2020[cited 2022 Jan 23];30:292–9. Available from: <https://link.springer.com/content/pdf/10.1007/s00194-020-00412-1.pdf>; doi: [10.1007/s00194-020-00412-1](https://doi.org/10.1007/s00194-020-00412-1)

238. Shamata A, Thompson T. Documentation and analysis of traumatic injuries in clinical forensic medicine involving structured light three-dimensional surface scanning versus photography. *J Forensic Leg Med*. 2018;58:93–100. doi: [10.1016/j.iflm.2018.05.004](https://doi.org/10.1016/j.iflm.2018.05.004)

239. Shamata A, Thompson T. Determining the Effectiveness of Noncontact Three-Dimensional Surface Scanning for the Assessment of Open Injuries. *J Forensic Sci*. 2020;65(2):627–35. doi: [10.1111/1556-4029.14205](https://doi.org/10.1111/1556-4029.14205)

240. Shamata A, Thompson T. Using structured light three-dimensional surface scanning on living individuals: Key considerations and best practice for forensic medicine. *J Forensic Leg Med*. 2018;55(1):58–64. doi: [10.1016/j.iflm.2018.02.017](https://doi.org/10.1016/j.iflm.2018.02.017)

241. Sharifi A, Kasraianfard A, Khamneh AC, Kanani S, Aldarraji M, Seif-Rabiei MA, et al. Value of Ultrasonography in Detection of Diaphragmatic Injuries Following Thoracoabdominal Penetrating Trauma; a Diagnostic Accuracy Study. *Arch Acad Emerg Med [Internet]*. 2019 [cited 2022 Jan 22];7(1):e45. Available from: <https://www.ncbi.nlm.nih.gov/pmc/articles/PMC6785213/pdf/aaem-7-e45.pdf>

242. Sieberth T, Dobay A, Affolter R, Ebert LC. Applying virtual reality in forensics – a virtual scene walkthrough. *Forensic Sci Med Pathol*. 2019;15(1):41-7. doi: [10.1007/s12024-018-0058-8](https://doi.org/10.1007/s12024-018-0058-8)

243. Sieberth T, Ebert LC, Gentile S, Fliss B. Clinical forensic height measurements on injured people using a multi camera device for 3D documentation. *Forensic Sci Med Pathol*. 2020;16:586–94. doi: [10.1007/s12024-020-00282-9](https://doi.org/10.1007/s12024-020-00282-9)

244. Siegl JA, Mirakovits K. *Forensic Pathology*. CRC Press; 2021. 22 p.
245. Simonit F, Marcuzzi G, Desinan L. A bizarre case of fatal main renal artery partial laceration without primary kidney injury due to a single stab wound in the chest. *Leg Med [Internet]*. 2021[cited 2022 Feb 14];51:101892. Available from: <https://www.sciencedirect.com/science/article/abs/pii/S1344622321000560>
246. Stanley SA, Hainsworth SV, Ruddy GN. How taphonomic alteration affects the detection and imaging of striations in stab wounds. *Int J Legal Med*. 2018;132(2):463–75. doi: [10.1007/s00414-017-1715-2](https://doi.org/10.1007/s00414-017-1715-2)
247. Stark M, editors. *Clinical Forensic Medicine*. Springer; 2020. Payne-James JJ, Stark MM, Nittis M, Sheasby DR. Injury Assessment, Documentation, and Interpretation. doi: [10.1007/978-3-030-29462-5_4](https://doi.org/10.1007/978-3-030-29462-5_4)
248. Subramanyam S, Janardhanan J. Correlation of Attributes of Homicide Cases with its Severity based on Homicide Injury Scale. *Indian Journal of Forensic Medicine & Toxicology*. 2019;13(1):10–8.
249. Sun YC, Sun R, Deng KH, Wang Y, Zhou YS. Research and development of digital design and fabrication of complete denture. *Zhonghua Kou Qiang Yi Xue Za Zhi*. 2018;9;53(1):60–5. doi: [10.3760/cma.j.issn.1002-0098.2018.01.013](https://doi.org/10.3760/cma.j.issn.1002-0098.2018.01.013)
250. Takahashi Y, Sano R, Hayakawa A, Fukuda H, Kubo R, Okawa T, et al. Superimposed CT imaging using fusion function to visualize the relationship between the knife and the wound path in a stabbing victim. *J Forensic Sci*. 2021;66(3):1148–53. doi: [10.1111/1556-4029.14653](https://doi.org/10.1111/1556-4029.14653)
251. Tino R, Moore R, Antoline S, Ravi P, Wake N, Ionita CN, et al. COVID-19 and the role of 3D printing in medicine. *3D Print Med [Internet]*. 2020[cited 2022 Jan 24];6(11):11. Available from: https://www.ncbi.nlm.nih.gov/pmc/articles/PMC7183817/pdf/41205_2020_Article_64.pdf; doi: [10.1186/s41205-020-00064-7](https://doi.org/10.1186/s41205-020-00064-7)
252. Tokkari N, Verdaasdonk RM, Liberton N, Wolff J, Den Heijer M, Van Der Veen A, et al. Comparison and use of 3D scanners to improve the quantification of medical images (surface structures and volumes) during follow up of clinical (surgical) procedures. In: *Advanced Biomedical and Clinical Diagnostic and*

Surgical Guidance Systems XV; 2017 Jan 29–31; San Francisco California United States. San Francisco; 2017, p. 100540Z. doi: [10.1117/12.2253241](https://doi.org/10.1117/12.2253241)

253. Urbanová P, Hejna P, Jurda M. Testing photogrammetry-based techniques for three-dimensional surface documentation in forensic pathology. *Forensic Sci Int.* 2015;250:77–86. doi: [10.1016/j.forsciint.2015.03.005](https://doi.org/10.1016/j.forsciint.2015.03.005)

254. Urbanová P, Vojtišek T, Frišhons J, Šandor O, Jurda M, Krajsa J. Applying 3D prints to reconstructing postmortem craniofacial features damaged by devastating head injuries. *Leg Med.* 2018;33:48–52. doi: [10.1016/j.legalmed.2018.05.005](https://doi.org/10.1016/j.legalmed.2018.05.005)

255. Vachirawongsakorn V, Painter J, Márquez-Grant N. Knife cut marks inflicted by different blade types and the changes induced by heat: a dimensional and morphological study. *Int J Legal Med.* 2022;136(1):329–42. doi: [10.1007/s00414-021-02726-5](https://doi.org/10.1007/s00414-021-02726-5)

256. Van Fleet AX, Humeda YS, Schuetz CR. Role of hydrogen peroxide injection for penetrating abdominal injury in creating CT Tractogram. *Am J Emerg Med.* 2021;41:264. doi: [10.1016/j.ajem.2020.08.047](https://doi.org/10.1016/j.ajem.2020.08.047)

257. Vargas BFS, Coutinho MA, Coutinho FS. 3D printing in forensic medicine and crime solving: integrative literature review. *Rev Med (Sao Paulo).* 2021;100(1):62–9. doi: [10.11606/issn.1679-9836.v100i1p62-69](https://doi.org/10.11606/issn.1679-9836.v100i1p62-69)

258. Vignali G, Franceschetti L, Merzagora I. A retrospective study on femicides assessed at the Institute of Legal Medicine of Milan. Are older women at risk? *International forensic examination.* 2021;325:110890. doi: [10.1016/j.forsciint.2021.110890](https://doi.org/10.1016/j.forsciint.2021.110890)

259. Villa C, Flies MJ, Jacobsen C. Forensic 3D documentation of bodies: Simple and fast procedure for combining CT scanning with external photogrammetry data. *Journal of Forensic Radiology and Imaging* [Internet]. 2018[cited 2022 Feb 10];12:e2–7. Available from: <https://www.sciencedirect.com/science/article/pii/S2212478017300916>; doi: [10.1016/j.jofri.2017.11.003](https://doi.org/10.1016/j.jofri.2017.11.003)

260. Villa C. Forensic 3D documentation of skin injuries. *Int J Legal Med.* 2017;131(3):751–9. doi: [10.1007/s00414-016-1499-9](https://doi.org/10.1007/s00414-016-1499-9)

261. Villa C, Olsen KB, Hansen SH. Virtual animation of victim-specific 3D models obtained from CT scans for forensic reconstructions: Living and dead subjects. *Forensic Sci Int* [Internet]. 2017[cited 2021 Dec 20];278:e27–e33. Available from: <https://www.sciencedirect.com/science/article/abs/pii/S0379073817302402?via%3Dihub>; doi: 10.1016/j.forsciint.2017.06.033

262. Yücel M, Özpek A, Tolan HK, Başak F, Baş G, Ünal E, et al. Importance of diagnostic laparoscopy in the assessment of the diaphragm after left thoracoabdominal stab wound: A prospective cohort study. *Ulus Travma Acil Cerrahi Derg.* 2017;23(2):107–11. doi: [10.5505/tjtes.2016.91043](https://doi.org/10.5505/tjtes.2016.91043)

263. Wilk LS, Edelman GJ, Roos M, Clerkx M, Dijkman I, Melgar JV, et al. Individualised and non-contact post-mortem interval determination of human bodies using visible and thermal 3D imaging. *Nat Commun* [Internet]. 2021[cited 2022 Jan 14];12(1):5997. Available from: <https://www.nature.com/articles/s41467-021-26318-4> doi: [10.1038/s41467-021-26318-4](https://doi.org/10.1038/s41467-021-26318-4)

264. Willaume T, Farrugia A, Kieffer EM, Charton J, Geraut A, Berthelon L, et al. The benefits and pitfalls of post-mortem computed tomography in forensic external examination: A retrospective study of 145 cases. *Forensic Sci Int.* 2018;286:70–80. doi: [10.1016/j.forsciint.2018.02.030](https://doi.org/10.1016/j.forsciint.2018.02.030)

265. Worasuwanarak W, Kaewl R. Comparison of postmortem CT and conventional autopsy in five trauma fatalities. *Forensic Imaging* [Internet]. 2020[cited 2022 Jan 18];22:200389. Available from: <https://www.sciencedirect.com/science/article/abs/pii/S2666225620300385>

266. Yucel M, Bas G, Kulalı F, Unal E, Ozpek A, Basak F, et al. Evaluation of diaphragm in penetrating left thoracoabdominal stab injuries: The role of multislice computed tomography. *Injury.* 2015;46(9):1734–7. doi: [10.1016/j.injury.2015.06.022](https://doi.org/10.1016/j.injury.2015.06.022)

267. Yucel M, Yildiz A. Leukocytes are not Reliable in Predicting Possible Diaphragmatic Injury in Patients with Penetrating Left Thoracoabdominal Stab Wounds. *World J Surg.* 2021;45(10):3027–30. doi: [10.1007/s00268-021-06212-2](https://doi.org/10.1007/s00268-021-06212-2)

268. Yucel M, Yildiz A, Basak F. The role of leukocytes in predicting whether laparotomy is required in patients with penetrating abdominal stab wound. *Surgery*. 2022;171(2):549–54. doi: [10.1016/j.surg.2021.07.025](https://doi.org/10.1016/j.surg.2021.07.025)

ДОДАТОК А

СПИСОК ПУБЛІКАЦІЙ ЗДОБУВАЧА ЗА ТЕМОЮ ДИСЕРТАЦІЇ

Наукові праці, в яких опубліковані основні результати дисертації:

1. Kyshkan P, Savka I. Practical value of 3D modeling method of experimental wound channel during forensic examination of stab wound. *Medical Science*. 2021;25(110):907–16.
2. Kyshkan P, Savka I. Three-dimensional identification of knife with a thickened tenon edge in solving the issues of modern forensic practice. *Medical Science*. 2022;26(119):ms19e1944. doi: [10.54905/disssi/v26i119/ms19e1944](https://doi.org/10.54905/disssi/v26i119/ms19e1944)
3. Кишкан ПЯ, Савка ІГ. Судово-медична діагностика виду гострого травмуючого предмета в експертній практиці. Судово-медична експертиза. 2019;1:28–34. doi: [10.24061/2707-8728.1.2019.5](https://doi.org/10.24061/2707-8728.1.2019.5)
4. Кишкан ПЯ, Савка ІГ. Використання сучасних 3D-технологій у медицині та судово-медичній практиці (огляд літератури). Судово-медична експертиза. 2020;2:21–8. doi: [10.24061/2707-8728.2.2020.4](https://doi.org/10.24061/2707-8728.2.2020.4)
5. Кишкан ПЯ, Савка ІГ. Тривимірне просторове моделювання гострого травмуючого предмета в судовій медицині. Буковинський медичний вісник. 2019;23(2):88-93. doi: [10.24061/2413-0737.XXIII.2.90.2019.40](https://doi.org/10.24061/2413-0737.XXIII.2.90.2019.40)
6. Кишкан ПЯ, Савка ІГ, Марчук ВО. Використання методів 3D-моделювання при проведенні експертизи гострої травми серця. Судово-медична експертиза. 2020;1:75–84. doi: [10.24061/2707-8728.1.2020.10](https://doi.org/10.24061/2707-8728.1.2020.10)
7. Кишкан ПЯ. 3D моделювання експериментального ранового каналу, спричиненого колоче-ріжучим засобом з однобічною заточкою леза. Клінічна та експериментальна патологія. 2021;20(2):10–8. doi: [10.24061/1727-4338.XX.2.76.2021.15](https://doi.org/10.24061/1727-4338.XX.2.76.2021.15)

8. Кишкан ПЯ, Савка ІГ. 3D-моделювання експериментального ранового каналу, спричиненого колюче-ріжучим засобом з двобічною заточкою леза. Судово-медична експертиза. 2021;2:74–83. doi: [10.24061/2707-8728.2.2021.9](https://doi.org/10.24061/2707-8728.2.2021.9)

Наукові праці, які засвідчують апробацію матеріалів дисертації:

9. Кишкан ПЯ, Савка ІГ. Морфологічні особливості тривимірних моделей колото-різаних ушкоджень та їх прикладне значення в судовій медицині. В: Матеріали наук.-практ. конф. з міжнар. участю Актуальні проблеми морфології в теоретичній та практичній медицині; 2019 Жов 24–25; Чернівці. Чернівці; БДМУ; 2019, с. 10–1.

10. Кишкан ПЯ, Савка ІГ. Реконструкція колюче-ріжучого предмета шляхом тривимірного просторового моделювання. В: Матеріали наук.-практ. інтернет-конференції Розвиток природничих наук як основа новітніх досягнень у медицині; 2019 Лис 27; Чернівці. Чернівці; 2019, с. 203–5.

11. Кишкан ПЯ, Савка ІГ. Практичне використання у діяльності судово-медичних експертів методів 3D моделювання при проведенні експертизи гострої травми серця. В: Матеріали Всеукр. наук.-практ. конф. Актуальні питання криміналістики та судової експертизи; 2020 Лис 19; Київ. Київ; 2020, с. 208–9.

12. Kyshkan PYa. Example of using 3D modeling during examination of acute heart injury. В: Матеріали підсумкової 102-ї наук.-практ. конф. з міжнар. участю професорсько-викладацького персоналу Буковинського державного медичного університету; 2021 Лют 08, 10, 15; Чернівці. Чернівці: Медуніверситет; 2021, с. 9.

13. Kyshkan PYa. Identification of piercing-cutting objects of injury with specific parameters by means of 3D reconstruction of the wound channel. В: Матеріали 103-ї підсумкової наук.-практ. конф. з міжнар. участю професорсько-викладацького персоналу Буковинського державного медичного університету; 2022 Лют 07, 09, 14; Чернівці. Чернівці; 2022, с. 11–2.

Наукові праці, які додатково відображають наукові результати дисертації:

14. Кишкан ПЯ, Савка ІГ, Кишкан ІГ, винахідники; Вищий державний навчальний заклад України «Буковинський державний медичний університет», патентовласник. Спосіб 3D-реконструкції ранового каналу, утвореного колюче-ріжучим знаряддям травми. Патент України № 145645. 2020 Гру 28.

15. Савка ІГ, Кишкан ПЯ, Кишкан ІГ, винахідники; Вищий державний навчальний заклад України «Буковинський державний медичний університет», патентовласник. Спосіб 3D реконструкції колюче-ріжучого знаряддя травми за рановим каналом. Патент України № 145647. 2020 Гру 28.

16. Кишкан ПЯ, Савка ІГ, винахідники; Вищий державний навчальний заклад України «Буковинський державний медичний університет», патентовласник. Спосіб встановлення відповідності ранового каналу, утвореного колючо-ріжучим предметом, знаряддю травми з використанням методів 3D-модельовання. Патент України № 145646. 2020 Гру 28.

ДОДАТОК Б

Відомості про апробацію результатів дисертації:

1. Міжнародний судово-медичний конгрес (Чернівці, 04-05 липня 2019 р.) – публікація статті, усна доповідь.
2. Науково-практична конференція з міжнародною участю «Актуальні проблеми морфології в теоретичній та практичній медицині» (Чернівці, 24-25 жовтня 2019 р.) – публікація тез, усна доповідь.
3. Науково-практична інтернет-конференція «Розвиток природничих наук як основа новітніх досягнень у медицині» (Чернівці, 27 листопада 2019 р.) – публікація тез.
4. Всеукраїнська науково-практична конференція «Актуальні питання криміналістики та судової експертизи» (Київ, 19 листопада 2020 р.) – публікація тез.
5. 102-а науково-практична конференція з міжнародною участю професорсько-викладацького персоналу Буковинського державного медичного університету (Чернівці, 08, 10, 15 лютого 2021 р.) – публікація тез, усна доповідь.
6. 103-я науково-практична конференція з міжнародною участю професорсько-викладацького персоналу Буковинського державного медичного університету (Чернівці, 07, 09, 14 лютого 2022 р.) – публікація тез, усна доповідь.

ДОДАТОК В

«ЗАТВЕРДЖУЮ»
 Проректор закладу вищої освіти
 з науково-педагогічної роботи
 Буковинського державного
 медичного університету
 доп. Ігор ГІБРУШ
 « 02 » _____ 2022 р.


АКТ ВПРОВАДЖЕННЯ

матеріалів дисертаційної роботи Кишкана Павла Ярославовича
 в науково-педагогічний процес

1. **Найменування пропозиції для впровадження:** «Спосіб 3D-реконструкції ранового каналу, утвореного колючо-ріжучим знаряддям травми».
2. **Ким запропоновано:** Буковинський державний медичний університет, кафедра судової медицини та медичного правознавства, 58000, м. Чернівці, Театральна площа, 2, Кишкан П.Я., Савка І.Г.
3. **Джерело інформації:**
 1. Кишкан П.Я., Савка І.Г. Тривимірне просторове моделювання гострого травмуючого предмета в судовій медицині. Буковинський медичний вісник. 2019;23(2):88-93.
 2. Кишкан П.Я., Савка І.Г., Кишкан І.Г., винахідники; Вищий державний навчальний заклад України «Буковинський державний медичний університет», патентовласник. Спосіб 3D-реконструкції ранового каналу, утвореного колючо-ріжучим знаряддям травми. Патент України № 145645. 2020 Гру 28. 13.
 3. Kyshkan P, Savka I. Practical value of 3D modeling method of experimental wound channel during forensic examination of stab wound. Medical Science. 2021;25(110):907-916. (*Web of Science*)
4. **Де впроваджено:** на кафедрі судової медицини та медичного правознавства Буковинського державного медичного університету.
5. **Термін впровадження:** листопад-грудень 2021 року.
6. **Форма впровадження:** у науково-дослідному та навчальному процесі в лекційному курсі та при проведенні практичних занять за темою: «Судово-медична експертиза ушкоджень гострими предметами».
7. **Результати впровадження:** використання результатів наукових досліджень Кишкана П.Я. в науковому та педагогічному процесі дає змогу розширити уявлення про роль методів тривимірного просторового моделювання для ретроспективної діагностики гострого травмуючого предмета в судовій медицині.
8. **Зауваження та пропозиції:** не вносилися.

Відповідальний за впровадження:

Завідувач кафедри судової медицини
 та медичного правознавства
 закладу вищої освіти
 д.мед.н., професор



Віктор БАЧИНСЬКИЙ



«ЗАТВЕРДЖУЮ»

Проректор закладу вищої освіти
науково-педагогічної роботи
Тернопільського національного
медичного університету

імені І. Я. Горбачевського
проф. Аркадій ШУЛЬГАЙ
« 09 » 02 2022 р.

АКТ ВПРОВАДЖЕННЯ

матеріалів дисертаційної роботи Кишкана Павла Ярославовича
в науково-педагогічний процес

1. **Найменування пропозиції для впровадження:** «Спосіб 3D-реконструкції ранового каналу, утвореного колюче-ріжучим зняряддям травми».
2. **Ким запропоновано:** Буковинський державний медичний університет, кафедра судової медицини та медичного правознавства, 58000, м. Чернівці, Театральна площа, 2, Кишкан П.Я., Савка І.Г.
3. **Джерело інформації:**
 1. Кишкан ПЯ, Савка ІГ. Тривимірне просторове моделювання гострого травмуючого предмета в судовій медицині. Буковинський медичний вісник. 2019;23(2):88-93.
 2. Кишкан ПЯ, Савка ІГ, Кишкан ІГ, винахідники; Вищий державний навчальний заклад України «Буковинський державний медичний університет», патентовласник. Спосіб 3D-реконструкції ранового каналу, утвореного колюче-ріжучим зняряддям травми. Патент України № 145645. 2020 Гру 28. 13.
 3. Kyshkan P, Savka I. Practical value of 3D modeling method of experimental wound channel during forensic examination of stab wound. Medical Science. 2021;25(110):907-916. (*Web of Science*)
4. **Де впроваджено:** на кафедрі патологічної анатомії з секційним курсом та судовою медициною Тернопільського національного медичного університету імені І. Я. Горбачевського.
5. **Термін впровадження:** листопад-грудень 2021 року.
6. **Форма впровадження:** у науково-дослідному та навчальному процесі в лекційному курсі та при проведенні практичних занять за темою: «Судово-медична експертиза ушкоджень гострими предметами».
7. **Результати впровадження:** використання результатів наукових досліджень Кишкана П.Я. в науковому та педагогічному процесі дає змогу розширити уявлення про роль методів тривимірного просторового моделювання для ретроспективної діагностики гострого травмуючого предмета в судовій медицині.
8. **Зауваження та пропозиції:** не вносилися.

Відповідальний за впровадження:

Завідувач кафедри патологічної анатомії з секційним курсом та судовою медициною Тернопільського національного медичного університету імені І. Я. Горбачевського
д-р мед. наук, професор

Ярослав Боднар

“ЗАТВЕРДЖУЮ”

В. о. начальника Івано-Франківського
обласного бюро судово-медичної
експертизи

Ігор ГОРИЧОК

12.3. 2022 р.

АКТ ВПРОВАДЖЕННЯ

матеріалів дисертаційної роботи Кишкана Павла Ярославовича
в судово-медичну практику

- 1. Найменування пропозиції для впровадження:** «Спосіб встановлення відповідності ранового каналу, утвореного колоче-ріжучим предметом, знаряддю травми з використанням методів 3D-моделювання».
- 2. Ким запропоновано:** Буковинський державний медичний університет, кафедра судової медицини та медичного правознавства, 58000, м. Чернівці, Театральна площа, 2, Кишкан П.Я., Савка І.Г.
- 3. Джерело інформації:**
 1. Кишкан ПЯ, Савка ІГ. Судово-медична діагностика виду гострого травмуючого предмета в експертній практиці. Судово-медична експертиза. 2019;1:28-34.
 2. Кишкан ПЯ, Савка ІГ, винахідники; Вищий державний навчальний заклад України «Буковинський державний медичний університет», патентовласник. Спосіб встановлення відповідності ранового каналу, утвореного колоче-ріжучим предметом, знаряддю травми з використанням методів 3D-моделювання. Патент України № 145646. 2020 Гру 28. 13.
 3. Kyshkan P, Savka I. Practical value of 3D modeling method of experimental wound channel during forensic examination of stab wound. Medical Science. 2021;25(110):907-916. (*Web of Science*)
 4. **Де впроваджено:** у відділенні судово-медичної експертизи трупів Івано-Франківського обласного бюро судово-медичної експертизи.
- 5. Термін впровадження:** січень-лютий 2022 року.
- 6. Форма впровадження:** у судово-медичній та медико-криміналістичній практиці при проведенні експертиз стосовно колото-різаної травми у трупів.
- 7. Результати впровадження:** використання результатів наукових досліджень Кишкана П.Я. щодо застосування методів 3D-моделювання в судово-медичній практиці дає змогу ефективно встановлювати відповідність ранового каналу, утвореного колоче-ріжучим предметом, знаряддю травми, наданому слідчими органами, і робити аргументовані висновки стосовно відповідності тілесних ушкоджень м'яких тканин чи паренхіматозних органів у трупа колоче-ріжучим знаряддям, виявленим у ході слідства.
- 8. Зауваження та пропозиції:** не вносилися.

Відповідальний за впровадження:

Завідувач відділення судово-медичної експертизи трупів
Івано-Франківського обласного бюро
судово-медичної експертизи

Марта КОГУТ

«ЗАТВЕРДЖУЮ»
 Начальник КМУ «Чернівецьке обласне
 бюро судово-медичної експертизи»
 проф. Віктор БАЧИНСЬКИЙ
 «23» _____ 2022 р.

АКТ ВПРОВАДЖЕННЯ

матеріалів дисертаційної роботи Кишкана Павла Ярославовича
 в судово-медичну практику

- 1. Найменування пропозиції для впровадження:** «Спосіб встановлення відповідності ранового каналу, утвореного колюче-ріжучим предметом, знаряддю травми з використанням методів 3D-моделювання».
- 2. Ким запропоновано:** Буковинський державний медичний університет, кафедра судової медицини та медичного правознавства, 58000, м. Чернівці, Театральна площа, 2, Кишкан П.Я., Савка І.Г.
- 3. Джерело інформації:**
 1. Кишкан ПЯ, Савка ІГ. Судово-медична діагностика виду гострого травмуючого предмета в експертній практиці. Судово-медична експертиза. 2019;1:28-34.
 2. Кишкан ПЯ, Савка ІГ, винахідники; Вищий державний навчальний заклад України «Буковинський державний медичний університет», патентовласник. Спосіб встановлення відповідності ранового каналу, утвореного колюче-ріжучим предметом, знаряддю травми з використанням методів 3D-моделювання. Патент України № 145646. 2020 Гру 28. 13.
 3. Kyshkan P, Savka I. Practical value of 3D modeling method of experimental wound channel during forensic examination of stab wound. Medical Science. 2021;25(110):907-916. (*Web of Science*)
 4. **Де впроваджено:** у відділенні судово-медичної експертизи трупів Чернівецького обласного бюро судово-медичної експертизи.
 5. **Термін впровадження:** січень-лютий 2022 року.
 6. **Форма впровадження:** у судово-медичній та медико-криміналістичній практиці при проведенні експертиз стосовно колото-різаної травми у трупів.
 7. **Результати впровадження:** використання результатів наукових досліджень Кишкана П.Я. щодо застосування методів 3D-моделювання в судово-медичній практиці дає змогу ефективно встановлювати відповідність ранового каналу, утвореного колюче-ріжучим предметом, знаряддю травми, наданому слідчими органами, і робити аргументовані висновки стосовно відповідності тілесних ушкоджень м'яких тканин чи паренхіматозних органів у трупа колюче-ріжучим знаряддям, виявленим у ході слідства.
 8. **Зауваження та пропозиції:** не вносилися.

Відповідальний за впровадження:

Завідувач відділу судово-медичної експертизи трупів
 КМУ «Чернівецьке обласне бюро судово-медичної експертизи»
 к.мед.н., доцент

Ілля БЕЖЕНАР