БУКОВИНСЬКИЙ ДЕРЖАВНИЙ МЕДИЧНИЙ УНІВЕРСИТЕТ
МІНІСТЕРСТВО ОХОРОНИ ЗДОРОВ'Я УКРАЇНИ

БУКОВИНСЬКИЙ ДЕРЖАВНИЙ МЕДИЧНИЙ УНІВЕРСИТЕТ
МІНІСТЕРСТВО ОХОРОНИ ЗДОРОВ'Я УКРАЇНИ

Кваліфікаційна наукова
праця на правах рукопису

Ткачук Ніна Петрівна

УДК 616.441-006.5-07-089.168.1-06-084

ДИСЕРТАЦІЯ

ПРОФІЛАКТИКА ПІСЛЯОПЕРАЦІЙНИХ РЕЦИДИВІВ У ХВОРИХ НА ВУЗЛОВІ ФОРМИ ЗОБА

14.01.03 – хірургія

22 – охорона здоров'я

Подається на здобуття наукового ступеня доктора філософії

Дисертація містить результати власних досліджень. Використання ідей, результатів і текстів інших авторів мають посилання на відповідне джерело
_____ Н.П. Ткачук

Науковий керівник: Білоокий В'ячеслав Васильович, доктор медичних наук, професор

Чернівці – 2020

АНОТАЦІЯ

Ткачук Н. П. Профілактика післяопераційних рецидивів у хворих на вузлові форми зоба. – Кваліфікаційна наукова праця на правах рукопису.

Дисертація на здобуття наукового ступеня доктора філософії за спеціальністю 222 – Медицина, 14.01.03 Хірургія (22 – Охорона здоров'я). Буковинський державний медичний університет. Чернівці 2020.

Буковинський державний медичний університет. Чернівці 2021.

У дисертаційній роботі наведено результати комплексного клінічного і лабораторного дослідження хворих на вузловий евтиреоїдний зоб, їх особливостей у прооперованих хворих без рецидиву і з рецидивом зоба, що дозволило створити новий алгоритм лікувальної тактики, заснований на використанні напрацьованої прогностичної шкали, який передбачає обґрунтований вибір обсягу лікування хворих і профілактики рецидиву зоба.

Клінічний матеріал утворили 96 пацієнтів, які проходили обстеження і лікування на базі хірургічного відділення Чернівецької обласної клінічної лікарні. Для вирішення поставлених завдань дослідження їх було розділено на три основні групи: першу групу сформували 30 пацієнток з післяопераційним рецидивом вузлового (багатовузлового) евтиреоїдного зоба, до другої ввійшли 30 пацієнток із вузловим (багатовузловим) евтиреоїдним зобом, у яких за даними УЗД було зафіксовано швидкий темп росту вузлів (зростання понад 50% об’єму вузла за методом Brunn протягом 1 року), до третьої групи ввійшли 36 пацієнток із вузловим (багатовузловим) зобом, у яких з допомогою УЗД діагностовано повільний темп росту вузлів щитоподібної залози: збільшення об’єму вузла за методом Brunn на менш ніж 50% протягом 1 року. Групу порівняння для дослідження гормональної функції щитоподібної залози утворили 20 жінок без патології щитоподібної залози. Для етапу морфологічних досліджень до порівняльної групи було включено аутопсійний матеріал, отриманий від 20 померлих жінок, які не мали захворювань щитоподібної залози.

За допомогою ретроспективного аналізу клінічно-лабораторних показників нами було встановлено, що у пацієнтів з рецидивним зобом відбувалася активація

гіпоталамо-гіпофізарної системи, що ймовірно спричинило запуск механізмів вузлоутворення у резидуальній тиреоїдній тканині. Про це свідчать статистично істотні вищі показники сироваткового тиреотропного гормону. Серед іншого, на даний процес могло вплинути порушення периферичної конверсії тиреоїдних гормонів, що проявлялось у даних пацієнтів зниженням рівня сироваткового вільного трийодтироніну та зменшення сумарного тиреоїдного індексу. Протягом проведення проспективного етапу дослідження такі ж тенденції спостерігали у всіх обстежуваних пацієнтів основних груп, проте означене було статистично істотно виразнішим у осіб із швидким темпом росту вузлів щитоподібної залози. Титри антитиреоїдних антитіл та концентрація тиреоглобуліну також були істотно вищими в усіх осіб основних груп відносно групи порівняння. Проведений кореляційний аналіз засвідчив наявність патогенетичних зв’язків між дослідженими показниками та дозволив зробити висновок, що показники, які відображають функцію гіпоталамо-гіпофізарної осі, активності периферичної конверсії тиреоїдних гормонів, титр антитиреоїдних антитіл та рівень тиреоглобуліну в сироватці крові можуть служити прогностичними маркерами щодо рецидиву вузлоутворення в тканині щитоподібної залози.

У 96 хворих проведено морфологічні, цитохімічні, гістохімічні, імуногістохімічні та імуноцитохімічні дослідження тканини вузлів щитоподібної залози, отриманої шляхом пункції та після операції. Аналіз гістопатологічних препаратів засвідчив, що збільшення питомого об’єму паренхіми при вузловому зобі пов’язане як зі збільшенням числа клітин паренхіми так і з зростанням загального об’єму тироцитів, причому збільшення загального об’єму тироцитів пов’язане зі збільшенням об’єму їх цитоплазми при сталих розмірах ядер. В гістопатологічних препаратах і в мазках з пунктатів щитоподібної залози, спостерігається одна й та сама закономірність – ядерно-цитоплазматичне співвідношення поступово зменшується в послідовності: тканина нормальної щитоподібної залози, вузловий зоб з повільним темпом росту, вузловий зоб зі швидким темпом росту, рецидив вузлового зоба.

Встановлено також, що при вузловому зобі зі швидким темпом росту та при рецидиві зоба значно підвищений питомий об’єм фібробластів у стромі в порівнянні з нормальною тканиною щитоподібної залози, а також і в порівнянні із вузловим зобом із повільним темпом росту, але немає статистичної розбіжності за цим показником між нормальною тканиною щитоподібної залози та вузловим зобом з повільним темпом росту.

Результати імуногістохімічного та імуноцитохімічного дослідження засвідчили, що індекс Кі-67 в тироцитах характерно зростав у порівнянні з нормальною тканиною щитоподібної залози в послідовності: зоб з повільним темпом росту, зоб зі швидким темпом росту, рецидив зоба. Коефіцієнт кореляції між індексом Кі-67 тироцитів в мазках з пунктатів щитоподібної залози та темпом росту вузла склав 0,684 ($n=96$, $p<0,05$). Нами також був обрахований апоптотичний індекс який обраховували у проміле на підставі верифікації апоптотично змінених тироцитів та на підставі наявності апоптотичних тілець. Згідно вказаних показників апоптоз зменшувався при вузловому зобі з повільним темпом росту, а при зобі зі швидким темпом росту – дещо зростав, але при рецидиві був у середньому в межах норми. Іншим показником апоптозу служила імуногістохімічна та імуноцитохімічна позитивність на антиген p53, відповідно до чого обраховували індекс p53 як в гістологічних зрізах так і в мазках з пунктатів щитоподібної залози. Відмітним є те, що у середньому закономірності змін щодо індексу p53 були аналогічні апоптотичному індексу щодо вузлового зоба з повільним темпом росту, та щодо вузлового зоба зі швидким темпом росту, але не щодо рецидиву зоба. Кореляційний аналіз показав залежність індексу p53 в тироцитах із темпом росту вузла 0,692 ($n=96$, $p<0,05$), а з індексом Кі-67 у тироцитах 0,794 ($n=96$, $p<0,05$).

Коефіцієнт R/B в тироцитах, як у гістологічному зрізі так і в мазках із пунктатів щитоподібної залози закономірно збільшувався в послідовності: нормальна щитоподібна залоза, вузловий зоб із повільним темпом росту, вузловий зоб зі швидким темпом росту, рецидив вузлового зоба. У субепітеліальній базальній мембрані ж коефіцієнт R/B зростав у порівнянні з нормальної тканиною

щитоподібної залози тільки при вузловому зобі зі швидким темпом росту та при рецидиві вузлового зоба, причому при цих станах коефіцієнт R/B у субепітеліальній базальній мембрані є приблизно однаковим. Оптична густина в сполучно-тканинних волокнах знижувалася в послідовності: нормальна щитоподібна залоза, вузловий зоб із повільним темпом росту, вузловий зоб зі швидким темпом росту, рецидив вузлового зоба, тоді як в фібробластах спостерігається протилежна тенденція, причому в даному випадку різниці між вузловим зобом зі швидким темпом росту та рецидивом вузлового зоба немає.

Аналіз клінічних і лабораторних показників засвідчив наявність суттєвих відмінностей низки параметрів у хворих на вузловий евтиреоїдний зоб із рецидивним та безрецидивним його перебігом. Тому ми дослідили зв’язок змін таких показників з виникненням рецидиву, що дозволило би відібрати найінформативніші для напрацювання вірогідної прогностичної шкали. Для створення можливості математичної обробки даних відсутності рецидиву зоба надано значення 0, розвитку рецидиву – 1. До аналізу залучені показники віку, індексу маси тіла, темпу росту щитоподібної залози, темпу росту вузла, сироваткового вмісту вільних фракцій трийодтироніну і тироксину, тиреотропного гормону, співвідношення між вільним трийодтироніном і вільним тироксином, тиреоїдного і сумарного тиреоїдного індексів, проліферативного індексу Кі-67, проапоптотичного індексу p53, ядерно-цитоплазматичного співвідношення у цитоплазмі тироцитів, коефіцієнта R/B у цитоплазмі тироцитів, оптичної густини забарвлення на загальний білок у цитоплазмі тироцитів.

Для оцінювання предиктивної здатності комплексу досліджених показників нами проведений дискримінантний аналіз, в якому класифікаційним фактором слугувала наявність чи відсутність рецидиву в обстежених хворих. В результаті встановлено, що сукупний вплив означених показників статистично істотно пояснює розподіл хворих на групи без рецидиву і з рецидивом зоба. Це свідчить, що сукупність застосованих нами показників можна використати для прогнозування. Водночас зазначимо, що розмежування хворих на групи ризику в такий спосіб у практиці є дещо утрудненим через складність розрахунків.

Задля спрощення прогнозування і визначення ступеня впливу окремих показників на ймовірність виникнення рецидиву зоба ми провели однофакторний дисперсійний аналіз розподілу параметрів рецидиву, в залежності від означених критеріїв. За результатами аналізу нами напрацьована прогностична шкала, в якій кожному з вміщених критеріїв надана певна кількість пунктів. Дисперсійний аналіз залежності розподілу параметрів рецидиву від суми пунктів, визначеної за напрацьованою шкалою засвідчив, що показник суми статистично істотно пояснює розподіл параметрів рецидиву (f=18,46, p=0,0000). За даними аналізу, розмежувальним критерієм, за яким слід прогнозувати розвиток рецидиву є сума пунктів 11. Чутливість шкали, визначена на навчальній вибірці, яку утворили 96 досліджених нами хворих, становила 93,02%, а специфічність – 96,36%. Отже, напрацьована нами шкала є інформативним засобом прогнозування рецидивів зоба.

На підставі проведеного аналізу нами розроблений діагностично-лікувальний алгоритм. Його основою стали рекомендації, наведені в сучасних настановах, поєднані з результатами проведених нами досліджень і нашим клінічним досвідом. Основою вибору заходів з профілактики рецидиву зоба стала напрацьована прогностична шкала.

Обстеження пацієнтів розпочинаємо із УЗД щитоподібної залози та оцінювання її гормональної активності та функційної активності гіпофіза. Якщо протягом обстеження виявлено злоякісне утворення, такого пацієнта слід скерувати на консультацію до онколога для вибору наступної тактики його лікування. Якщо за даними УЗД було встановлено наявність вузлового утворення в тканині залози розміром до 10 мм і зміни класифіковані як TIRADS 2, 3 то, загалом, такі пацієнти підлягають динамічному спостереженню із сонографічним контролем щитоподібної залози та моніторингом тиреотропного гормону 1 раз на 6 місяців. Таким пацієнтам рекомендуємо дотримуватися цільового рівня тиреотропного гормону до 2,5 мкМО/мл для запобігання ймовірного стимулювального впливу гіпофіза на тканину щитоподібної залози. У випадках, коли протягом чергового УЗД щитоподібної залози діагностовано збільшення

розмірів вузлових утворень, вважаємо за потрібне проведення тонкоголкової аспіраційної пункційної біопсії із наступним дослідженням пунктату для визначення ризику рецидиву.

У разі виявлення в щитоподібній залозі вузла розміром понад 10 мм та класифікації TIRADS 2, 3, пацієнтам показано проведення тонкоголкової аспіраційної пункційної біопсії. Лікуванню згідно з розробленим алгоритмом підлягають хворі з доброякісними вузловими утвореннями, тобто з II-IV класами за Bethesda.

За відсутності показань до хірургічного лікування хворим рекомендоване динамічне спостереження. Основними показаннями до операції, згідно з настановами, вважаємо косметичний дефект, компресію органів шиї із порушенням їх функції.

Якщо встановлено низький ризик рецидиву, вважаємо за доцільне виконувати резекційні операції, в залежності від клінічної ситуації, оскільки збереження здорової функціонально спроможної тиреоїдної паренхіми мінімізує необхідність призначення замісної гормональної терапії. У разі її необхідності, в післяопераційний період пацієнтам призначаємо препарати левотироксину у індивідуальній дозі, яка розраховується за загальноприйнятими методиками, виходячи із належної маси тіла. Цільовим рівнем тиреотропного гормону за таких умов можна вважати 4,2 мкМО/мл, оскільки немає застережень щодо необхідності виключення стимулювального впливу останнього на резидуальну тканину ЩЗ.

За визначеного високого ризику рецидиву операцією вибору, за умови однобічної локалізації вузлових утворень, повинна бути гемітиреоїдектомія. Післяопераційна гормональна терапія в таких випадках повинна бути призначена із дотриманням цільового рівня тиреотропного гормону до 2,5 мкМО/мл.

У разі двобічної локалізації вузлів у щитоподібній залозі, рекомендуємо операційне втручання в обсязі тиреоїдектомії, оскільки не має сенсу залишити потенційно схильну до рецидиву тиреоїдну тканину, яка, швидше за все, буде не здатною забезпечувати евтиреоз без гормональної підтримки. Рівень

тиреотропного гормону у післяопераційному періоді варто утримувати в референтних межах (до 4,2 мкМО/мл) для належного функціонування організму.

З використанням напрацьованого алгоритму нами проліковано 150 хворих, середній вік становив 41,32±9,36 років. Серед них 55 (37%) пацієнтів із вузловим та 95 (63%) пацієнтів із багатовузловим евтиреоїдним зобом. Групою порівняння були 65 хворих, середній вік – 40,66±10,25 років. Серед них 21 (32%) із вузловим та 44 (68%) з багатовузловим евтиреоїдним зобом (χ^2=0,377, p>0,1). Отже, групи були зіставні.

Серед хворих, пролікованих з використанням запропонованого алгоритму, рецидив виник у 6 (4%) хворих. Серед хворих порівняльної групи рецидив виник у 14 (21%) хворих (χ^2=15,533, p<0,01).

Наукова новизна одержаних результатів полягає в тому, що в клінічних умовах вперше здійснена комплексна порівняльна оцінка клінічних даних, критеріїв тиреоїдного статусу, даних морфологічних, гістохімічних, цитохімічних, імуногістохімічних та імуноцитохімічних досліджень у хворих на вузловий евтиреоїдний зоб і на рецидивний зоб. Згідно морфологічних характеристик відзначено, що у тканині вузлового зоба при різних його варіантах у порівнянні з щитоподібною залозою без патологічних змін статистично вірогідно (p<0,05) змінюється співвідношення між паренхіматозним та стромальним компонентами зобної тканини за рахунок збільшення питомого об’єму паренхіми. За імуногістохімічними та імуноцитохімічними даними встановлено високу активність процесів утворення нової тканини в тканині вузлового зоба, що найбільш істотно виражено при рецидивному зобі. Це підтверджується результатами досліджень щодо змін індексу білка Ki-67 (p<0,05) у тироцитах, що свідчить про підвищену інтенсивність клітинної проліферації. Разом з цим, в цих клітинах змінюються властивості білків, що проявляється змінами співвідношення між аміногрупами та карбоксильними групами на користь останніх (p<0,05).

Уточнені наукові дані щодо зв’язку між швидкістю росту вузлів, процесом рецидивування і змінами тиреоїдного гомеостазу, встановлено, що темп росту

вузлів виявляє негативну кореляційну залежність від рівня сироваткового вільного трийодтироніну, коефіцієнту співвідношення вільного трийодтироніну до вільного тироксину, сумарного тиреоїдного індексу ($p<0,05$); позитивну – від рівня тиреотропного гормону, співвідношення тиреотропний гормон/ вільний трийодтиронін, тиреотропний гормон/вільний тироксин, рівнем тиреоглобуліну і титром антитиреоїдних антитіл ($p<0,05$). Вперше запропонований спосіб прогнозування ймовірності розвитку рецидиву зобу після операції, шляхом комплексного оцінювання клінічних даних, лабораторних показників, результатів морфологічних, цитохімічних та імуноцитохімічних досліджень пунктатів щитоподібної залози, який дозволяє обґрунтовано виділяти групи низького і високого ризику розвитку рецидивного зоба. Вперше запропонований алгоритм лікувальної тактики у хворих на вузлові форми евтиреоїдного зоба, заснований на застосуванні розробленої прогностичної шкали.

Практичне значення одержаних результатів полягає в тому, що отримані дані стали підґрунтям для напрацювання науково обґрунтованої комплексної лікувальної тактики у хворих на вузловий евтиреоїдний зоб, яка передбачає диференційований вибір обсягу заходів на всіх етапах лікування, з урахуванням виділення груп низького і високого ризику виникнення рецидиву зоба. У результаті наукових досліджень створено та запроваджено в практичну діяльність закладів охорони здоров’я: нову шкалу для оцінювання ймовірності розвитку рецидиву зобу після операції, що передбачає виділення груп низького і високого ризику його виникнення; новий алгоритм лікувальної тактики у хворих на вузлові форми евтиреоїдного зоба; уточнений цільовий рівень тиреотропного гормону (до 2,5 мкМО/мл), якого слід дотримуватися для запобігання ймовірного стимулювального впливу гіпофіза на тканину щитоподібної залози; запропоновано для визначення ризику рецидиву зоба проводити цитохімічні та імуноцитохімічні дослідження пунктату вузла щитоподібної залози; уточнені показання до застосування різних методів хірургічного лікування, з урахуванням загрози розвитку рецидиву зоба. Науково обґрунтована лікувальна тактика

дозволила на 17% знизити частоту розвитку післяопераційних рецидивів у хворих на вузлові форми евтиреоїдного зоба.

Ключові слова: вузловий зоб, профілактика рецидиву зоба, шкала прогнозування ризику рецидиву зоба, діагностично-лікувальний алгоритм.

СПИСОК ПУБЛІКАЦІЙ ЗДОБУВАЧА

Наукові праці, в яких опубліковані основні результати дисертації

1. Ткачук НП. Зміни тиреоїдного гомеостазу як причина рецидиву доброякісної вогнищевої патології щитоподібної залози. Клінічна та експериментальна патологія. 2020;19(2):71-7. doi: https://doi.org/10.24061/1727-4338.XIX.2.72.2020.10
2. Tkachuk NP. Thyroid and Pseudothyroid Dysfunction as a Cause That is Promoting the Relapse of Benign Focal Thyroid Pathology. J Med Life. 2020;13(3):426-30. doi: 10.25122/jml-2020-0130
3. Ткачук НП, Давиденко ІС. Деякі особливості паренхіматозно-стромальних співвідношень у щитоподібній залозі при вузлових формах зоба з рецидивним та безрецидивним його перебігом. Клінічна анатомія та оперативна хірургія. 2020;19(1):53-60. (Дисертантка приймала участь у проведенні дослідження, проаналізувала результати, підготувала статтю до друку).
4. Ткачук НП, Давиденко ІС. Ядерно-цитоплазматичні співвідношення в тироцитах при вузлових формах зоба з рецидивним та безрецидивним перебігом. Буковинський медичний вісник. 2020;24(3):120-7. doi: https://doi.org/10.24061/2413-0737.XXIV.3.95.2020.82 (Дисертантка приймала участь у проведенні дослідження, проаналізувала результати, підготувала статтю до друку).

Наукові праці, які засвідчують апробацію матеріалів дисертації

1. Ткачук НП. Порівняння морфологічної структури післяопераційного рецидивного зоба при первинних та повторних операціях на щитоподібній залозі. BIMCO Journal. 2018;2018:446.

2. Tkachuk NP. Prediction of relapse in patients with nodular goiter forms. В: Бойчук ТМ, Іващук ІО, Безрук ВВ, редактори. Матеріали 99-ї підсумкової наукової конференції професорсько-викладацького персоналу Вищого державного навчального закладу України «Буковинський державний медичний університет»; 2018 Лют 12, 14, 19; Чернівці. Чернівці: БДМУ; 2018, с. 131-2.

3. Ткачук НП, Гирла ЯВ. Вираженість йододефіциту у хворих на вузловий евтиреоїдний та післяопераційний рецидивний зоб. В: Матеріали XXIV з'їзду хірургів України; 2018 Вер 26-28; Київ. Київ; 2018, с. 533.

4. Tkachuk NP. Expression of iodine deficiency in patients with nodular euthyroid goiter and postoperative goiter relapse. В: Бойчук ТМ, Іващук ІО, Безрук ВВ, редактори. Матеріали 100-ї підсумкової наукової конференції професорсько-викладацького персоналу Вищого державного навчального закладу України «Буковинський державний медичний університет»; 2019 Лют 11, 13, 18; Чернівці. Чернівці: Медуніверситет; 2019, с. 203.

5. Ткачук НП. Ступінь важкості йододефіциту у хворих на післяопераційний рецидивний вузловий евтиреоїдний зоб. BIMCO Journal. 2019;2019:458.

6. Tkachuk NP. Markers of proliferation and apoptosis in patients with postoperative recurrent goiter. В: Бойчук ТМ, Іващук ОІ, Безрук ВВ, редактори. Матеріали 101-ї підсумкової наукової конференції професорсько-викладацького персоналу Вищого державного навчального закладу України «Буковинський державний медичний університет»; 2020 Лют 10, 12, 17; Чернівці. Чернівці: Медуніверситет; 2020, с. 176-7.

7. Sheremet MI, Tkachuk NP. New markers of prognostication of post-operative recurrent goiter. In: Abstracts of the 3th International Scientific and Practical Conference Man and environment, trends and prospects; 2020 Feb 10-11; Tokyo, Japan. Tokyo; 2020, p. 279-81.

Наукові праці, які додатково засвідчують результати дисертації

1. Ткачук НП, Білоокий ВВ, Гирла ЯВ. Деякі аспекти профілактики післяопераційного рецидиву у хворих на вузлові форми зоба. Міжнародний

ендокринологічний журнал. 2017;13(8):45-49. doi: http://dx.doi.org/10.22141/2224-0721.13.8.2017.119266 (Дисертантка провела клінічні дослідження, узагальнила отримані результати, підготувала статтю до друку).

2. Ткачук НП, Білоокий ВВ, Гирла ЯВ, Шеремет МІ. Прогнозування рецидиву вузлових форм зоба. Клінічна та експериментальна патологія. 2015;14(4):163-5. (Дисертантка провела клінічні дослідження, узагальнила отримані результати, підготувала статтю до друку).

3. Tkachuk NP, Bilookyi VV, Gyrla YV, Sheremet MI. Monitoring of the patients operated on nodular goiter and features of the operated thyroid gland functional state depending on the surgical intervention extent. European Science Review. 2015;1-2:37-8. (Дисертантка провела клінічні дослідження, узагальнила отримані результати, підготувала статтю до друку).

4. Tkachuk NP, Bilookyi VV, Gyrla YV, Sheremet MI. Evaluating the efficiency of the scale for prediction of post-operational relapce in patients with nodular goiters. Deutscher Wissenschaftsherold. German Science Herold. 2017;4:20-3. doi: 10.19221/201746 (Дисертантка провела клінічні дослідження, узагальнила отримані результати, підготувала статтю до друку).

5. Tkachuk N, Bilookyi V, Gyrla Y. Prediction of reccurence of goiter nodular forms. Norwegian Journal of Development of the International Science. 2017;1(6):59-61. (Дисертантка провела клінічні дослідження, узагальнила отримані результати, підготувала статтю до друку).

ANNOTATION

Tkachuk N. P. Prevention of postoperative relapses in patients with nodular forms of goiter. – Qualifying scientific work as a manuscript.

Thesis to obtain Doctor of Philosophy (Ph.D) academic degree on specialty 222 – «Medicine», 14.01.03 – Surgery (22 – Health Care). Bukovinian State Medical University. Chernivtsi, 2020.

Bukovinian State Medical University. Chernivtsi, 2021.

The thesis presents the results of a comprehensive clinical and laboratory investigation of patients suffering from nodular euthyroid goiter, their peculiarities in patients being operated on without relapse and with goiter relapse, which enabled to develop a new algorithm of therapeutic tactics based on the use of the gained prognostication scale assuming a substantiated choice concerning the volume of treatments of patients and prevention of goiter relapse.

96 patients were involved as a clinical material. They were examined and treated at the Surgical Department of Chernivtsi Regional Clinical Hospital. To solve the assigned tasks of the study the patients were divided into three main groups: the first group included 30 female patients with postoperative relapse of nodular (multinodal) euthyroid goiter, the second one included 30 female patients with nodular (multinodal) euthyroid goiter demonstrating a rapid growth of nodes found by means of USD (over 50% increase of a node volume according to Brunn's method during 1 year), the third group included 36 female patients with nodular (multinodal) goiter and slow growth of thyroid nodes diagnosed by means of USD: less than 50% increase of a node volume according to Brunn's method during 1 year. The group of comparison to examine the thyroid hormonal function consisted of 20 women without thyroid pathology. Autopsy material obtained from 20 deceased women without thyroid diseases was used in the group of comparison for morphological examinations.

Retrospective analysis of clinical-laboratory findings determined that in patients with goiter relapse the hypothalamic-pituitary system was activated, which might trigger the mechanisms promoting formation of nodes in the residual thyroid tissue. It was evidenced by statistically higher indices of the thyroid-stimulating hormone in the blood serum. In addition to other factors, this process could be affected by disorders of the peripheral conversion of the thyroid hormones which was manifested among those patients by a decreased level of serum free triiodothyronine and reduced total thyroid index. During prospective stage of the study similar tendencies were observed among all the examined patients of the main groups, though this phenomenon was statistically more significant among individuals with a rapid growth of thyroid nodes. Titers of anti-thyroid antibodies and concentration of thyroglobulin were considerably higher as well

among all the individuals of the main groups concerning the group of comparison. The correlation analysis conducted was indicative of available pathogenic relations between the examined parameters, and it enabled to conclude that the parameters reflecting the function of the hypothalamic-pituitary axis, peripheral conversion activity of thyroid hormones, the titer of anti-thyroid antibodies and thyroglobulin level in the blood serum can serve as prognostic markers concerning relapse of node formation in the thyroid tissue.

Morphological, histochemical, cytochemical, immunohistochemical and immunocytochemical examinations of the nodular tissue of the thyroid gland obtained by means of puncture and after surgery were carried out in 96 patients. Analysis of histopathological specimens indicated that increase of the parenchymal specific volume with nodular goiter is associated with both an increased number of parenchymal cells and increase of the total volume of the thyroid cells, and the increase of the total volume of the thyroid cells is associated with an increased volume of their cytoplasm with a stable size of nuclei. Both histopathological specimens and smears from thyroid puncture are characterized by one and the same regularity – the nuclear-cytoplasmic ratio gradually decreases in the following succession: the tissue of the normal thyroid gland, nodular goiter with a slow growth, nodular goiter with a rapid growth, and relapse of nodular goiter.

In case of nodular goiter with a rapid growth and goiter relapse the specific volume of fibroblasts in the stroma was found to be considerably increased in comparison with the normal thyroid tissue and nodular goiter with a slow growth. Though, this index does not differ statistically between the normal thyroid tissue and nodular goiter with a slow growth.

Results of immunohistochemical and immunocytochemical examination indicated that Ki-67 index in the thyroid cells typically increased in comparison with the normal tissue of the thyroid gland in the following succession: goiter with a slow growth, goiter with a rapid growth, and goiter relapse. Correlation coefficient between Ki-67 index of the thyroid cells in smears from thyroid puncture and the rate of node growth was 0,684 ($n=96$, $p<0,05$). We have calculated apoptotic index on the basis of verification of

apoptotically altered thyrocytes and on the basis of the presence of apoptotic cells. According to the indicated parameters apoptosis decreased in case of nodular goiter with a slow growth, and in case of goiter with a rapid growth it increased inconsiderably, but it was on an average within normal limits with relapse. Correlation analysis showed dependence of p53 index in the thyroid cells with the rate of node growth 0,692 (n=96, p<0,05), and with Ki-67 index in the thyroid cells 0,794 (n=96, p<0,05). Another parameter indicative of apoptosis was immunohistochemical and immunocytochemical positive response to antigen p53, according to which p53 index was calculated both on histological sections and smears taken from thyroid puncture. It should be noted that on an average regularities of changes concerning p53 index were similar to apoptotic index for nodular goiter with a slow growth, nodular goiter with a rapid growth, but not goiter relapse.

R/B coefficient in the thyroid cells both in the histological section and smears from thyroid puncture typically increase in the following succession: normal thyroid goiter, nodular goiter with a slow growth, nodular goiter with a rapid growth, and goiter relapse. R/B coefficient in the sub-epithelial basal membrane increased in comparison with the normal tissue of the thyroid gland in case of nodular goiter with a rapid growth and goiter relapse only, and R/B coefficient in the sub-epithelial basal membrane is approximately equal under these conditions. Optic density in the connective tissue fibers decreased in the following succession: normal thyroid gland, nodular goiter with a slow growth, nodular goiter with a rapid growth, and goiter relapse. An opposite tendency is observed in the fibroblasts, and in this case there is no difference between nodular goiter with a rapid growth and goiter relapse.

Analysis of clinical and laboratory findings indicated considerable difference available in a number of parameters in patients with nodular euthyroid goiter with relapse and without it. We have examined relations of changes of these parameters with relapse occurrence, which would enable to choose the most reliable ones in order to develop a reliable prognostication scale. To make the mathematical processing of data possible, absence of goiter relapse was estimated as 0, development of relapse – 1. The analysis involved the parameters of age, body mass index, rate of the thyroid gland

growth, rate of node growth, serum content of triiodothyronine and thyroxin free fractions, thyroid-stimulating hormone, the ratio between free triiodothyronine and free thyroxin, thyroid and total thyroid indices, proliferative index Ki-67, pro-apoptotic index p53, nuclear-cytoplasmic ratio in the cytoplasm of the thyroid cells, R/B coefficient in the cytoplasm of the thyroid cells, optic density of staining to the whole protein in the cytoplasm of the thyroid cells.

To assess a predictive ability of a complex of the parameters examined, discriminant analysis was carried out. A classification factor in it was availability or lack of relapse in the examined patients. As a result, it was found that the total effect of the mentioned indices statistically explains distribution of patients into groups without and with goiter relapse. It confirms that the total sum of the applied indices can be used for prognostication. At the same time, it should be noted that distribution of patients into risk groups in such a way is a little difficult in practice due to complicated calculations.

To simplify prognosis and determine the degree of effect of certain indices on the probability of goiter relapse occurrence single-factor dispersive analysis was carried out of distribution of relapse parameters depending on the criteria indicated. The prognostication scale was developed according to the results of analysis. Every criterion in the scale is estimated by a certain number of points. Dispersive analysis of dependence of relapse parameters distribution on the sum of points determined by the developed scale indicated that the index of the sum statistically explains distribution of relapse parameters (f=18,46, p=0,0000). According to the data of the analysis a distributing criterion to prognosticate development of relapse is the sum total of 11 points. Sensitivity of the scale determined on the educational sampling formed by 96 patients examined by us was 93,02%, and its specificity – 96,36%. Thus, the scale developed is a reliable information instrument to prognosticate goiter relapse.

The diagnostic-therapeutic algorithm was developed on the basis of the analysis conducted. The recommendations contained in modern guides in combination with the results of our studies and our clinical experience made its foundation. The developed

prognostication scale has become a basis to choose measures for prevention of goiter relapse.

Examination of patients begins with USD of the thyroid gland, assessment of its hormonal activity and functional ability of the pituitary gland. In case a malignant formation is found during examination, a patient should be referred to an oncologist to choose the following tactics of her treatment. If USD found nodular formation in the thyroid tissue smaller than 10 mm in size and changes classified as TIRADS 2, 3, in general, such patients should be dynamically observed with graphic control of the thyroid gland and thyroid-stimulating hormone monitoring once per 6 months. These patients are recommended to keep to a target level of thyroid-stimulating hormone till 2,5 mcIU/ml in order to prevent probable stimulating effect of the pituitary gland on the thyroid tissue. In case the next USD of the thyroid gland finds nodular formations enlarged in size, fine needle aspiration biopsy should be reasonable followed by examination of the tissue withdrawn (aspirated) to determine the risk of relapse.

In case a node larger than 10 mm and TIRADS 2, 3 classifications were found, fine needle aspiration biopsy is indicated for patients. Patients with benign nodular formations, that is, with Bethesda II-IV classes, should be treated according to the developed algorithm.

In case there are no indications for surgical treatment, dynamic observation is recommended for such patients. According to the recommendations, the main indications for surgery are considered those associated with cosmetic defect, compression of the organs in the neck with their functional disorders.

If a low risk of relapse is determined, resection is considered to be reasonable depending on a clinical situation, since retention of healthy functionally able thyroid parenchyma minimizes the necessity to indicate substitution hormonal therapy. In case it is essential, levothyroxine is indicated in individual doses during post-operative period. The dose is calculated according to the common methods depending on the body weight. Under such conditions a target level of the thyroid-stimulating hormone can be considered the dose of 4,2 mcIU/ml, since there are no warnings concerning the

necessity to exclude a stimulating effect of the latter on the residual tissue of the thyroid gland.

In case a high risk of relapse is determined, hemithyroidectomy should be performed as an operation of choice if nodular formations are unilaterally localized. In such cases post-operative hormonal therapy should be indicated keeping to a target level of the thyroid-stimulating hormone in the dose to 2,5 mcIU/ml.

If nodes are localized in both lobes of the thyroid gland, thyroidectomy is recommended as an operation of choice. In this case there is no sense to retain the thyroid tissue potentially prone to relapse which most likely will be not able to provide euthyroidism without hormonal support. Thyroid stimulating hormone level during post-operative period should be kept within reference limits (up to 4,2 mcIU/ml) for proper functioning of the organism.

150 patients were treated with the use of the developed algorithm. Their average age was 41,32±9,36 years including 55 (37%) patients with nodular and 95 (63%) patients with multi-nodular euthyroid goiter. 65 patients aged 40,66±10,25, constituted the group of comparison, including 21 (32%) patients with nodular and 44 (68%) patients with multi-nodular euthyroid goiter (χ^2=0,377, p>0,1). Thus, the groups were comparable.

Relapse occurred in 6 (4%) of patients treated according to the suggested algorithm. It occurred in 14 (21%) patients (χ^2=15,533, p<0,01) from the group of comparison.

Scientific novelty of the obtained results is that for the first time under clinical conditions a comprehensive comparative assessment of clinical data, thyroid status criteria, the findings of morphological, histochemical, cytochemical, immunohistochemical and immunocytochemical examinations was made in patients suffering from nodular euthyroid goiter and recurrent goiter. Concerning morphological characteristics, it was admitted that in the tissue of nodular goiter in its different variants in comparison with the thyroid gland without pathological changes the ratio between the parenchymal and stromal components of the goiter tissue changes statistically reliably (p<0,05) at the expense of the parenchymal specific volume. According to the

immunohistochemical and immunocytochemical data a high activity of the new tissue formation processes in the tissue of nodular goiter was found which is most considerably marked with recurrent goiter. It is confirmed by the results of the studies concerning changes of Ki-67 protein index ($p<0,05$) in the thyroid cells which is indicative of an increased intensity of cellular proliferation. At the same time, the properties of proteins in these cells change which is manifested by the changes in the ratio between the amino groups and carboxyl groups in favor of the latter ($p<0,05$). Scientific data concerning relations between the rate of growth of nodes, the process of relapse and changes of the thyroid homeostasis are specified. The rate of growth of nodes was found to possess a negative correlation dependence on the level of free triiodothyronine in the blood serum, ratio coefficient of free triiodothyronine to free thyroxin, total thyroid index ($p<0,05$). It demonstrates a positive correlation dependence on the level of thyroid-stimulating hormone, thyroid-stimulating hormone/ free triiodothyronine ratio, thyroid-stimulating hormone/ free thyroxin ratio, thyroglobulin level and titer of anti-thyroid antibodies ($p<0,05$). For the first time a method to predict probability of recurrent goiter development after surgery is suggested by means of a comprehensive assessment of clinical data, laboratory findings, results of morphological, cytochemical and immunocytochemical examinations of thyroid gland biopsy, which enable to substantially differentiate the groups of a low and high risk of recurrent goiter development. For the first time the algorithm of therapeutic tactics for patients with nodular forms of euthyroid goiter is suggested based on the application of the developed prognostication scale.

Practical value of the results received is that the data obtained have formed the basis for the development of scientifically substantiated comprehensive therapeutic tactics in patients with nodular euthyroid goiter, which assumes a differential choice of measures during all the stages of treatment considering the groups of a low and high risk promoting recurrent goiter occurrence. As a result of the scientific studies, a new assessment scale of probable recurrent goiter development after surgery was designed and introduced into the practical work of public health institutions. It assumes differentiation of groups with a low and high risk of its development. The new

algorithm of therapeutic tactics in patients with nodular forms of euthyroid goiter is suggested; a target level of thyroid-stimulating hormone is specified (up to 2,5 mcIU/ml), which should be kept to in order to prevent probable stimulation of the pituitary effect produced on the thyroid tissue; cytochemical and immunocytochemical examinations of biopsy from the thyroid node is suggested in order to determine the risk of goiter relapse; indications for application of different methods of surgical treatment are specified considering the danger of recurrent goiter development. The scientifically substantiated therapeutic tactics enabled to decrease occurrence of post-operative relapse development in patients with nodular forms of euthyroid goiter by 17%.

Key words: nodular goiter, prevention of goiter relapse, prognostication scale of recurrent goiter risk, diagnostic-therapeutic algorithm.

ЗМІСТ

ПЕРЕЛІК УМОВНИХ ПОЗНАЧЕНЬ		23
ВСТУП		24
РОЗДІЛ 1	ОГЛЯД ЛІТЕРАТУРИ	31
	1.1 Вузлові форми зоба у структурі патології щитоподібної залози	31
	1.2 Сучасні погляди на діагностику та лікування вузлових форм зоба	32
	1.3 Рецидивний зоб, як проблема ендокринної хірургії	37
	1.4 Сучасні погляди на профілактику та лікування післяопераційного рецидиву вузлових форм зоба	43
РОЗДІЛ 2	МАТЕРІАЛ ТА МЕТОДИ ДОСЛІДЖЕННЯ	49
	2.1. Матеріал дослідження	49
	2.2 Методи дослідження	51
РОЗДІЛ 3	ОСОБЛИВОСТІ ТИРЕОЇДНОГО ГОМЕОСТАЗУ У ХВОРИХ НА ВУЗЛОВИЙ ЕВТИРЕОЇДНИЙ ЗОБ З РЕЦИДИВНИМ ТА БЕЗРЕЦИДИВНИМ ЙОГО ПЕРЕБІГОМ	56
РОЗДІЛ 4	ГІСТОПАТОЛОГІЧНІ ТА ЦИТОПАТОЛОГІЧНІ ОСОБЛИВОСТІ ЩИТОПОДІБНОЇ ЗАЛОЗИ ПРИ РІЗНИХ ВАРІАНТАХ ВУЗЛОВОГО ЗОБА	71
РОЗДІЛ 5	ДЕЯКІ ГІСТОХІМІЧНІ, ЦИТОХІМІЧНІ, ІМУНОГІСТОХІМІЧНІ ТА ІМУНОЦИТОХІМІЧНІ ОСОБЛИВОСТІ ЩИТОПОДІБНОЇ ЗАЛОЗИ ПРИ РІЗНИХ ВАРІАНТАХ ВУЗЛОВОГО ЗОБУ	97
РОЗДІЛ 6	ПРОГНОЗУВАННЯ РЕЦИДИВУ ЗОБА ЯК ОСНОВА ВИБОРУ ТАКТИКИ ЛІКУВАННЯ	123
	6.1 Шкала прогнозування ризику рецидиву вузлових форм	123

зоба
6.2 Діагностично-лікувальний алгоритм ведення хворих на вузлові форми зоба 137
АНАЛІЗ ТА УЗАГАЛЬНЕННЯ РЕЗУЛЬТАТІВ 142
ВИСНОВКИ 152
СПИСОК ВИКОРИСТАНИХ ДЖЕРЕЛ 154
ДОДАТОК А 193
ДОДАТОК Б 196

ПЕРЕЛІК УМОВНИХ ПОЗНАЧЕНЬ

АТ-ТГ – антитіла до тиреоглобуліну

АТ-ТПО – антитіла до тиреопероксидази

ВЗ – вузловий зоб

вT_3 – вільний трийодтиронін

вT_4 – вільний тироксин

ІМТ – індекс маси тіла

РЗ – рецидивний зоб

СТІ – сумарний тиреоїдний індекс

ТАПБ – тонкоголкова аспіраційна пункційна біопсія

ТГ – тиреоглобулін

ТІ – тиреоїдний індекс

ТТГ – тиреотропний гормон

ЩЗ – щитоподібна залоза

ACR – Американська колегія радіологів

BTA – Британська Асоціація Тиреологів

L-T_4 – левотироксин

ATA – Американська Асоціація Тиреологів

ВСТУП

Обґрунтування вибору теми дослідження. За показниками захворюваності, особливостями етіології, патогенезу та підходів до лікування на особливу увагу заслуговує така патологія, як вузловий зоб (ВЗ), поширеність якого з кожним роком зростає практично на 10% [35, 92, 96].

Клініцисти та науковці погоджуються, що на сучасному етапі розвитку ендокринної хірургії для успішного лікування вузлових утворень щитоподібної залози (ЩЗ) насамперед необхідно мати адекватну інформацію про їх морфологічну структуру. Саме цитологічно підтверджений діагноз є основою для вибору адекватного обсягу операційного втручання [67, 281]. Проте варто зауважити, що весь комплекс сучасної передопераційної діагностики пацієнтів із ВЗ, в тому числі тонкоголкова аспіраційна пункційна біопсія (ТАПБ) з цитологічним дослідженням пунктату та імугістохімічні дослідження, загалом зосереджені на стратифікації онкологічного ризику, в той час коли проблема доброякісних вузлових утворень ЩЗ залишається поза увагою [231].

Неоднозначними є й погляди на хірургічне лікування ВЗ. Якщо згідно настанов провідних тиреоїдних організацій покази до операцій можна вважати більш-менш систематизованими, то у визначенні їх обсягу рекомендації суттєво відрізняються. З одного боку, радикальна концепція хірургічного лікування передбачає виконання тиреоїдектомії, що неминуче призводять до післяопераційного гіпотиреозу та необхідної пожиттєвої замісної гормональної терапії [76, 112, 144, 182].

З іншого боку, при органоощадних втручаннях хоч і зменшується ймовірність розвитку гіпотиреозу, проте зберігається ризик виникнення післяопераційного рецидиву, поширеність якого згідно літературних даних перебуває у широких діапазонах, від 3 до 70% [93, 227] в тому числі і за рахунок різного трактування його сутності.

Виконання повторної операції з приводу рецидивного зоба (РЗ) – складніше завдання, ніж терапія первинного захворювання, зокрема, в технічному аспекті

для хірурга та в психоемоційному для пацієнта [66]. Вітчизняні та іноземні публікації рясніють цифрами специфічних ускладнень, супроводжуючих повторні операції на ЩЗ, що обумовлено значними технічними труднощами, пов'язаними з порушеннями топографо-анатомічних співвідношень тканин і фасцій, різко вираженою дистопією органів шиї, рубцевими змінами, атиповим розташуванням рецидивних вузлів та вираженим злуковим процесом [93, 196, 269, 285]. Згідно непоодиноких даних наукової літератури, ймовірність розвитку специфічних ускладнень тиреоїдної хірургії зростає прямо пропорційно кратності оперативних втручань і становить 0,1-4% випадків при первинних операційних утручаннях і до 13 – 50% [10, 55, 84, 257] та навіть 23-62% випадків при повторних [47].

Отож, серед наявних даних про вплив різноманітних факторів на тиреоїдну тканину встановити єдиний ланцюг причинно-наслідкових зв'язків у розвитку післяопераційного РЗ або виділити домінуючий чинник серед суперечливих літературних даних досить складно. А відсутність єдиного погляду на етіологію та фактори розвитку рецидиву вузлових форм зоба на нашу думку й обумовлює відсутність уніфікованої системи його профілактики.

З цих позицій великий інтерес становить розробка прогностичних критеріїв для виявлення в доопераційному періоді пацієнтів з потенційним ризиком рецидиву та напрацювання алгоритму для обґрунтованого вибору обсягу операційного втручання.

Зв'язок роботи з науковими програмами, планами, темами, грантами.

Дисертаційна робота є фрагментом комплексної теми «Молекулярно-генетичні та клініко-патогенетичні особливості поєднаної патології внутрішніх органів, роль інфекційних, метаболічних чинників у її розвитку, диференційовані підходи до лікування» (шифр теми за зведеним планом НДР 0117U002353) і виконана відповідно до плану науково-дослідних робіт Буковинського державного медичного університету. Дисертант є співвиконавцем цієї роботи.

Метою роботи було підвищення ефективності профілактики розвитку післяопераційних рецидивів вузлових форм зоба шляхом напрацювання

інформативної прогностичної системи та вдосконалення наявних і впровадження нових діагностично-лікувальних підходів на підставі вивчення механізмів розвитку рецидивного зобу.

Для досягнення мети були поставлені такі завдання:

1) дослідити зміни тиреоїдного гомеостазу у хворих на вузловий евтиреоїдний та післяопераційний рецидивний зоб;
2) встановити морфологічні характеристики тканини щитоподібної залози при вузловому евтиреоїдному та післяопераційному рецидивному зобі;
3) вивчити гістохімічні, цитохімічні, імуногістохімічні та імуноцитохімічні особливості вузлового евтиреоїдного та післяопераційного рецидивного зоба;
4) виявити зв'язок між гормональними, цитопатологічними, гістопатологічними, гістохімічними, цитохімічними, імуногістохімічними та імуноцитохімічними параметрами у пацієнтів із вузловим нетоксичним зобом при рецидивному та безрецидивному його перебігу та розробити комплексні інформативні критерії для прогнозування ризику рецидиву вузлового зоба;
5) модифікувати критерії вибору обсягу операційного втручання у хворих на вузлові форми зоба з метою профілактики післяопераційних рецидивів.

Об'єкт дослідження: вузловий евтиреоїний зоб, методи, діагностики, лікування і прогнозування ризику виникнення рецидиву зобу після операції.

Предмет дослідження: зміни гормональних, гістологічних, цитологічних, гістохімічних, цитохімічниих, імуногістохімічних та імуноцитохімічних критеріїв у хворих на вузловий евтиреоїдний зоб із рецидивним та безрецидивним його перебігом, чинники ризику виникнення рецидиву, ефективність застосування напрацьованих методів діагностики, прогнозування і лікування.

Методи дослідження: ретроспективний аналіз медичних карт стаціонарних хворих та медичної документації (вік, стать, маса тіла, анамнез захворювання, результати гормональних досліджень та УЗД щитоподібної залози), проспективний аналіз клінічно-лабораторних показників (сироваткова

концентрація тиреотропного гормону, тиреоглобуліну, вільних фракцій тироксину та трийодтироніну, антитіл до тиреоїдної пероксидази та тироеглобуліну; інструментальні (ультрасонографія щитоподібної залози), гістологічні (питомий об'єм окремих структур щитоподібної залози, морфометричні параметри тиреоїдних фолікулів, ядерно-цитоплазматичне співвідношення в тироцитах, апоптотичний індекс у тироцитах морфометричні показники тироцитів та фібробластів щитоподібної залози), гістохімічні та цитохімічні (оптична густина забарвлення на загальний білок в тироцитах, сполучно-тканинних волокнах та фібробластах строми, коефіцієнт R/B у цитоплазмі тироцитів, субепітеліальній базальній мембрані, фібробластах строми і сполучно-тканинних волокнах при забарвленні бромфеноловим синім), імуногістохімічні та імуноцитохімічні (Кі-67, р53), математично-статистичний (визначення нормальності розподілу даних у вибірках, середніх величин, середньоквадратичних відхилень, коефіцієнтів кореляції, χ^2, критерію Фішера, кутового перетворення Фішера, дисперсії показників, довірчих інтервалів).

Наукова новизна отриманих результатів. Клінічний характер досліджень дозволив отримати нові наукові дані.

В клінічних умовах вперше:

здійснена комплексна порівняльна оцінка клінічних даних, критеріїв тиреоїдного статусу, даних морфологічних, гістохімічних, цитохімічних, імуногістохімічних та імуноцитохімічних досліджень у хворих на вузловий евтиреоїдний зоб з рецидивним та безрецидивним його перебігом;

за даними морфологічного дослідження встановлено що у тканині вузлового зоба при різних його варіантах у порівнянні з щитоподібною залозою без патологічних змін статистично вірогідно змінюється співвідношення між паренхіматозним та стромальним компонентами зобної тканини за рахунок збільшення питомого об’єму паренхіми, окрім того, в паренхіматозному компоненті (в тироцитах) відмічається зменшення ядерно-цитоплазматичного співвідношення;

за імуногістохімічними та іміноцитохімічними даними в тканині вузлового зоба встановлено високу активність процесів утворення нової тканини, що найбільш істотно виражено при рецидивному зобі, це підтверджується результатами досліджень щодо змін індексу білка Ki-67 ($p<0,05$) у тироцитах, що свідчить про підвищену інтенсивність клітинної проліферації;

встановлено що зміни властивості білків в тироцитах проявляються змінами співвідношення між аміногрупами та карбоксильними групами на користь останніх, тобто в бік зростання інтенсивності окиснювальної модифікації білків;

уточнені наукові дані щодо зв’язку між швидкістю росту вузлів, процесом рецидивування і змінами тиреоїдного гомеостазу, встановлено, що темп росту вузлів виявляє негативну кореляційну залежність від рівня сироваткового вільного трийодтироніну, коефіцієнту співвідношення вільного трийодтироніну до вільного тироксину, сумарного тиреоїдного індексу ($p<0,05$); позитивну – від рівня тиреотропного гормону, співвідношення тиреотропний гормон/ вільний трийодтиронін, тиреотропний гормон/вільний тироксин, рівнем тиреоглобуліну і титром антитиреоїдних антитіл ($p<0,05$);

вперше запропонований спосіб прогнозування ймовірності розвитку післяопераційного рецидиву, шляхом комплексного оцінювання клінічних даних, лабораторних показників, результатів морфологічних і цитохімічних досліджень пунктатів щитоподібної залози, який дозволяє обґрунтовано виділяти групи низького і високого ризику розвитку рецидивного зоба;

вперше запропонований алгоритм лікувальної тактики у хворих на вузлові форми евтиреоїдного зоба, заснований на застосуванні розробленої прогностичної шкали.

Практичне значення отриманих результатів.

Отримані дані стали підґрунтям для напрацювання науково обґрунтованої комплексної лікувальної тактики у хворих на вузловий евтиреоїдний зоб, яка передбачає диференційований вибір обсягу заходів на всіх етапах лікування, з

урахуванням виділення груп низького і високого ризику виникнення рецидиву зоба.

У результаті наукових досліджень створено та запроваджено в практичну діяльність закладів охорони здоров'я:

- нова шкала для оцінювання ймовірності розвитку післяопераційного рецидиву зоба, що передбачає виділення груп низького і високого ризику його виникнення;
- новий алгоритм лікувальної тактики у хворих на вузлові форми евтиреоїдного зоба;
- уточнений цільовий рівень тиреотропного гормону (до 2,5 мкМО/мл), якого слід дотримуватися для запобігання ймовірного стимулювального впливу гіпофіза на тканину щитоподібної залози;
- запропоновано для визначення ризику рецидиву зоба проводити цитохімічні та імуноцитохімічні дослідження пунктату вузла щитоподібної залози;
- уточнені показання до застосування різних методів хірургічного лікування, з урахуванням загрози розвитку рецидиву зоба.

Науково обґрунтована лікувальна тактика дозволила на 17% знизити частоту розвитку післяопераційних рецидивів у хворих на вузлові форми евтиреоїдного зоба.

Результати роботи впроваджені в навчальний процес кафедр хірургії № 1 та хірургії № 2 Буковинського державного медичного університету, а також у клінічну практику лікувальної установи ОКНП «Чернівецька обласна клінічна лікарня», що засвідчують відповідні акти впровадження.

Особистий внесок здобувача. Дисертація є самостійною науковою роботою. Здобувач і науковий керівник визначили основну ідею роботи, її мету, завдання та методи досліджень. Автором дисертаційної роботи самостійно проведено аналіз вітчизняної та іноземної літератури за темою дисертації, визначено план реалізації завдань, проведено аналіз клінічного і архівного матеріалу, систематизовано результати, проведено необхідні статистичні обчислення. Усі розділи дисертаційної роботи написані автором самостійно.

Здобувач безпосередньо брав участь в обстеженні пацієнтів, самостійно проводив операції та маніпуляції в частини пацієнтів. У зазначених виступах і публікаціях висвітлено результати роботи, які отримано в процесі виконання дисертаційної роботи. Співавтори статей та тез надавали консультативну та методологічну підтримку.

Апробація результатів дисертації. Основні результати дисертаційної роботи були представлені на науково-практичних заходах державного та міжнародного рівня: Буковинському міжнародному медико-фармацевтичному конгресі студентів і молодих учених, BIMCO (Чернівці, 2018); 99-й підсумковій науковій конференції професорсько-викладацького персоналу ВДНЗ України «Буковинський державний медичний університет (Чернівці, 2018); XXIV з'їзді хірургів України, присвяченому 100-річчю з дня народження академіка О.О.Шалімова (Київ, 2018); 100-й підсумковій науковій конференції професорсько-викладацького персоналу ВДНЗ України «Буковинський державний медичний університет (Чернівці, 2019); Буковинському міжнародному медико-фармацевтичному конгресі студентів і молодих учених, BIMCO (Чернівці, 2019); 101-й підсумковій науковій конференції професорсько-викладацького персоналу ВДНЗ України «Буковинський державний медичний університет (Чернівці, 2020); III Міжнародній науково-практичній конференції "MAN AND ENVIRONMENT, TRENDS AND PROSPECTS" (Токіо, Японія, 2020).

Обсяг і структура дисертації. Матеріал дисертаційної роботи викладений на 200 сторінках, основний текст – 147 сторінок. Робота складається зі вступу, огляду літератури, опису матеріалу та методів досліджень, 4 розділів з результатами власних досліджень, розділу аналізу та узагальнення результатів, висновків, списку використаної літератури. Список використаної літератури містить 313 посилань, з них 126 кирилицею і 187 латиною. Дисертація ілюстрована 28 таблицями та 53 рисунками.

РОЗДІЛ 1
ОГЛЯД ЛІТЕРАТУРИ

1.1 Вузлові форми зоба у структурі патології щитоподібної залози

Тиреопатія є однією з найбільш поширених клінічних проблем серед 1,5-2 млрд. мешканців земної кулі [12, 54, 72, 115, 151]. В Україні щорічно виявляють близько 36000 нових тиреоїдних утворень [88, 101], впродовж останніх років абсолютна кількість випадків захворювань щитоподібної залози (ЩЗ) збільшилася з 689 тис. до 1 млн 846 тис., за показниками поширеності, відповідно, 941,6 і 4210,4 випадку на 100 тис. населення [115]. Показники розповсюдженості тиреоїдної патології суттєво різняться в різних регіонах країни залежно від впливу різних факторів, в тому числі і зовнішнього середовища [96].

Особливої актуальності в нашій державі проблеми захворювань ЩЗ набули після аварії на Чорнобильській АЕС в 1986 р. внаслідок чого почали відзначати різке підвищення серед мешканців забруднених територій захворюваності на радіаційно-індуковані високодиференційовані карциноми ЩЗ, вузловий зоб та хронічний автоімунний тиреоїдит [53, 93, 127, 308].

Вузлова трансформація ЩЗ зустрічається приблизно у 10–30 % населення земної кулі [46]. За даними ВООЗ поширеність клінічно безсимптомних вузлів ЩЗ у йододефіцитних регіонах світу залежно від тяжкості йододефіциту сягає від 20 до 76% серед популяції, а в районах з достатньою кількістю йоду – 4-7% осіб [12, 100, 137, 190, 239], а при ультразвуковому дослідженні – вузли в ЩЗ виявляються за різними даними у 19-50% [204] і навіть до 75% населення [38, 59, 112, 143], 3,5-5 % з яких злоякісні [44, 113, 154] крім того, в тканині залози 20-48% пацієнтів у яких пальпується один вузол, зустрічаються додаткові вузлики [70]. Із віком частота виявлення вузлів поступово збільшується, тому наявність вузлів у ЩЗ пацієнтів віком понад 70 років деякі науковці пропонують розглядати як вікову норму [138, 156]. При патологоанатомічних дослідженнях ЩЗ вузли

виявляються практично у 50% людей в регіонах достатнього йодного забезпечення та у 90% – при недостачі йоду в навколишньому середовищі.

За оцінками American Thyroid Association кількість хворих на вузлові форми зоба протягом останніх десяти років постійно зростає, в тому числі за рахунок покращення діагностики [56, 59, 75, 146].

1.2 Сучасні погляди на діагностику та лікування вузлових форм зоба

Проблема вузлового евтиреоїдного зоба, який сам по собі не є важким захворюванням, за виключенням деяких випадків, породжує ціле коло невирішених питань щодо його діагностики, лікування та й загального усвідомлення як патології [79, 105, 108, 208].

В основі найновіших протоколів діагностики та лікування вузлових форм зоба лежить пізнання патогенетичної і морфологічної сутності хвороби до початку лікування [101, 201].

Висока роздільна здатність УЗД дозволяє виявити утворення в ЩЗ, розміри яких становлять кілька міліметрів у діаметрі. Вони недоступні при пальпації через малі розміри чи глибинне розташовання в тканині ЩЗ. Хоча метод УЗД не може визначити морфологічну характеристику утворення, проте виявляє непрямі ознаки того чи іншого захворювання, які допоможуть клініцисту проводити діагностичний пошук ефективніше й обґрунтованіше. Раніше висновки УЗД були більш описового характеру і часто містили багато доволі суб’єктивної інформації, що утрюднювало їх інтерпретацію, тому потребували певної стандартизації. Проблема пошуку оптимальної класифікації вузлів за ризиком злоякісності та визначення алгоритму ведення хворих викликали зацікавленість дослідників і вперше систематизувати дані УЗД утворень ЩЗ вдалося вченим з Чилі [182, 190, 194], які запропонували систему з абревіатурою TIRADS (Thyroid Image Reporting And Data System), що мала на меті проводити більш ефективний відбір пацієнтів для ТАПБ. Згодом у світовій клінічній практиці почали застосовуватися різні

модифікації TI-RADS [68, 312]: європейська [260, 274, 290], українська [41], корейська [246, 271] і французька [31, 260].

Незалежно від вище вказаних, Американська Тиреологів Асоціація (ATA) та Британська Асоціація Тиреологів (BTA) також запропонували альтернативні шкали ультрасонографічної оцінки вузлових утворень ЩЗ: ATA recommendation [218, 303] та U classification [140] відповідно. А в 2017 році Американська колегія радіологів (ACR) опублікувала видозмінену версію – ACR TIRADS [306]. Ці модифікації не мають принципових відмінностей [68, 182, 185, 228, 241] і становлять єдину концепцію ультразвукової диференціальної діагностики вузлової патології ЩЗ на УЗ-ознаках, які пов’язані зі структурою, ехогенністю, формою, контурами, ехогенними включеннями для визначення подальшої тактики ведення пацієнтів.

На сучасному етапі розвитку ендокринної хірургії для успішного лікування вузлових утворень ЩЗ насамперед необхідно мати адекватну інформацію про їх морфологічну структуру. Саме цитологічно підтверджений діагноз є основою для вибору правильної тактики лікування та адекватного обсягу операційного втручання [101].

Тонкоголкова аспіраційна пункційна біопсія (ТАПБ) вважається основним методом діагностики новоутворень ЩЗ. Перевагами ТАПБ є висока інформативність, швидкість і зручність виконання [153, 173, 310]. При проведенні пункційної біопсії при вузловому зобі отримують, як правило, колоїд і тироцити. Співвідношення цих компонентів характеризує тип зоба: у тому випадку, коли переважає колоїд, то це колоїдний зоб; за наявності великої кількості тироцитів – проліферуючий зоб. Результати ТАПБ слід вважати діагностично інформативними, якщо наявні щонайменше 6 груп добре збережених клітин тиреоїдного епітелію щонайменше з 10 клітин кожна. Класифікація за системою BETHESDA включає 6 класів цитологічних заключень що значно полегшує підхід до тактики спостереження за пацієнтами із вузлами ЩЗ і вибору методу лікування [140, 157, 231]. Незважаючи на високу діагностичну інформативність методу, до найвагоміших недоліків ТАПБ можна віднести неможливість отримання повної

інформації стосовно того, як поводитиме себе пунктоване утворення в майбутньому [153, 180].

Саме тому протягом останніх років сучасні методи імуногістохімії та імуноцитохімії дедалі частіше використовуються для встановлення молекулярно-генетичних механізмів розвитку пухлин ЩЗ та оцінки прогнозу захворювання. У літературі згадується не менше 50 різних молекулярних маркерів, однак лише деякі з них виявилися корисними в клінічній практиці [86]. Найбільш інформативними діагностичними маркерами для щитоподібної залози вважають Ki-67, p53 [52, 169, 294].

Ki-67 – найбільш специфічний маркер клітинної проліферації і димерна молекула, що має тісний зв’язок із 10-ю хромосомою та складається з двох поліпептидних ланцюгів із молекулярною масою 345 і 395 кДа. Оцінка рівня його експресії є оптимальною для широкого використання, оскільки дає можливість виявити пухлинні клітини, які перебувають у всіх фазах клітинного циклу, крім G0. У різних джерелах літератури відзначають важливе значення індексу проліферативної активності Ki-67 [40, 159, 240, 280] у діагностиці багатьох захворювань.

Білок p53, продукований геном-супресором пухлини TP53, експресується у всіх клітинах організму. Внаслідок активації білком p53 цього гена відбувається зупинка клітинного циклу та реплікація ДНК, у разі сильного стресового сигналу – запуск апоптозу. Функція його полягає у видаленні з пулу клітин, які є потенційно онкогенними (звідси образна назва p53 – guardian of the genome – хранитель геному) [9, 22, 85, 86, 107]. Ряд авторів вважає перспективним їх використання для диференціальної діагностики з доброякісною патологією ЩЗ та для прогнозування ризику рецидиву злоякісних утворень [169, 288].

Однак аналізуючи дані наукової літератури можна зробити висновок, що сучасна діагностична програма захворювань ЩЗ, яка ґрунтується на використанні ультразвукових, гормональних, цитологічних, гістохімічних, імуногістохімічних методів [101, 260] загалом зосереджена здебільшого на стратифікації ризику

злоякісного перетворення клітин вузла, в той час коли праці присвячені вивченню їх значущості для прогнозування рецидиву в літературі практично відсутні.

Активно обговорюються в літературі не лише діагностичні алгоритми, спрямовані на покращення доопераційної діагностики ВЗ, а й вибір лікувальної тактики. При цьому думки науковців та практичних лікарів розбігаються від динамічного спостереження та консервативного лікування до виконання радикальних операцій чи супресивної терапії [65, 176, 244] .

Частина науковців вважають, що патологічне значення переважної більшості вузлових утворень без порушення функції ЩЗ, які мають невеликий розмір і не становлять загрози компресії або косметичної проблеми, для організму найчастіше сумнівне, тому їх активне медикаментозне і тим більше інвазивне втручання здебільшого не є виправданими, адже на сьогодні відсутні дані з високим рівнем доказовості, що в цій ситуації такі види лікування мають очевидну перевагу в плані збільшення тривалості й покращання якості життя пацієнтів [20, 101].

В останніх рекомендаціях Американської тиреоїдної асоціації також є чітка вказівка на те, що доброякісні вузли не становлять загрози для пацієнта і тому не вимагають видалення [162]. З іншого боку, у частині рекомендацій, вказується, що великі розміри вузлів із компресією органів шиї, косметичний дефект, швидке зростання і навіть бажання пацієнта позбутися від вузла можуть бути достатнім обґрунтуванням для вибору хірургічного лікування [11].

Деякі дослідники на підставі аналізу власних клінічних спостережень зробили висновок, що оперативне лікування вузлових форм зоба слід проводити лише за наявності чітких даних про папілярну або фолікулярну малігнізацію вузла (за результатами ТАПБ), швидкого збільшення вузла за даними УЗД, що супроводжується симптомами стискання гортані або вираженим косметичним дефектом шиї, а у решті ситуацій показане динамічне спостереження ендокринолога, призначення консервативної (гормональної, метаболічної, протизапальної) терапії [19].

Супресивна терапія препаратами тиреоїдних гормонів, метою якої є пригнічення секреції ТТГ, більш ефективна в плані зменшення обсягу ЩЗ при дифузному зобі. Погляди на можливість ефективного лікування вузлових форм зоба проведенням супресивної терапії тиреоїдними препаратами з плином часу переглядаються і стали більш обмеженими [101, 224], в тому числі через високий ризик дії побічних ефектів тироксину з боку серцево-судинної системи та розвитку патології кісткової тканини.

Також одним із методів лікування зоба є препарати йоду, оскільки більшість випадків збільшення ЩЗ розцінюються як йододефіцитний стан. У деяких пацієнтів із доброякісними, солідними або переважно солідними вузлами виправдане адекватне щоденне надходження 150 мкг йоду. Необхідно відзначити, що до питання прийняття та призначення препаратів, що містять йод, треба підходити дуже виважено. Якщо в пацієнта дійсно є йодна недостатність, то рекомендується як засіб індивідуальної профілактики під контролем лікаря приймати препарати йодиду калію. Самостійне, безконтрольне прийняття йодовмісних препаратів в неадекватних дозах може зашкодити, адже надлишок йоду набагато небезпечніший, ніж його дефіцит і передозування може швидко спровокувати розвиток захворювань ЩЗ [12, 256, 258, 313].

Протягом останніх років дедалі частіше в літературі, особливо зарубіжній, зявляються повідомлення про успішне лікування вузлових утворень в ЩЗ радіочастотною, лазерною, мікрохвильовою абляцією чи високоінтенсивним сфокусованим ультразвуком. До переваг даної методики можна віднести збереження функціонально спроможної тиреоїдної паренхіми та низький рівень ускладнень. Проте дані термоаблятивні методики не мають результатів довготривалих спостережень, тому зробити висновки про їх довготривалу ефективність поки що неможливо [142, 164, 211, 242, 295].

Незважаючи на успіхи альтернативних методик терапії вузлових форм зоба, операційне втручання протягом тривалого часу і сьогодні вважається найбільш ефективним та найбільш поширеним методом лікування [50], незважаючи на зміни у показаннях та підходах до хірургічної тактики.

В Німеччині кожного року виконують близько 100000 операцій на ЩЗ (із них 59000 з приводу вузлових форм зоба) [209], в США – 75000 [225], в Україні – 12000 [56, 88], з них близько 43% виконуються з приводу вузлового зобу [111].

Хірургічне втручання дозволяє видалити морфологічний субстрат захворювання – одну частку чи навіть всю залозу, ліквідувати компресію суміжних органів та естетичний дефект, однак не вирішує проблему раз і назавжди [68]. Неминучим наслідком тиреоїдектомії є післяопераційний гіпотиреоз з подальшою необхідною пожиттєвою замісною гормональною терапією [76, 112, 144, 190]. Крім того, досить часто виникають і такі специфічні ускладнення, як парез або параліч гортанних нервів та транзиторний чи перманентний гіпопаратиреоз [50, 64, 155, 165, 203]. З іншого боку, при виконанні органозбережних втручань, пошкодження «структур ризику» відбувається значно рідше, проте зберігається ймовірність виникнення післяопераційного рецидиву захворювання.

1.3 Рецидивний зоб, як проблема ендокринної хірургії

Рецидивний зоб залишається актуальною проблемою з огляду на високу кількість первинних хірургічних втручань на ЩЗ при стійкій тенденції до збільшення захворюваності на вузлові форми зоба. Поширеність РЗ за різними літературними даними перебуває в широких діапазонах від 3 до 70% [66, 93, 150, 208], а в структурі захворювань ЩЗ на нього припадає від 4,9 до 49%. Існуючу широку варіабельність у частоті виникнення РЗ можна пояснити в першу чергу різним трактуванням даного поняття. Хоча більшість клініцистів та науковців вважають РЗ не самостійною нозологічною одиницею, а лише незадовільним наслідком хірургічного лікування тиреоїдної патології [39], загалом РЗ описується в науковій літературі як поява патологічних утворень в тиреоїдній тканині, яка залишилася після оперативного втручання [93, 95].

Таращенко Ю.М., Болгов М.Ю та співавтори [93] вагоме місце у виникненні даного захворювання відводять саме обсягу операційного втручання. Така думка

найчастіше знаходить відгук у літературних даних. За повідомленнями більшості досліджень, в 90-96% хворих з післяопераційним рецидивом вузлового зоба перша операція носила економний характер, тобто простежується закономірність, що частота рецидивування знаходиться в зворотній залежності від обсягу хірургічного втручання, корелюючи з кількістю залишеної тиреоїдної тканини [39, 227, 267].

Павловський І.М. та співавтори [66, 67] на підставі літературних даних та власного клінічного матеріалу пропонують розподіляти причини виникнення післяопераційного рецидивного зоба на три групи:

1) морфологічні зміни у щитоподібній залозі, яким автор відводить вагоме, якщо не головне значення;

2) тактичні й технічні (неадекватний обсяг операції стосовно наявної клінічної ситуації та технічні помилки її виконання);

3) реабілітаційні (відсутність або неповноцінність корекції тиреоїдного статусу після операцій на ЩЗ).

При цьому дослідники дотримуються думки про те, що суть рецидиву полягає або у продовженні захворювання, з приводу якого виконана первинна операція або розвивається морфологічно інша патологія ЩЗ [67].

Цуркан АЮ. провівши огляд літератури, присвяченої рецидиву зоба виділив ще одну причину, це відсутність адекватної терапії L-тироксином в післяопераційному періоді та в половині спостережень наявність у пацієнтів лімфоїдної інфільтрації [109].

Також є повідомлення про те, що віддалені результати хірургічного лікування більшою мірою залежать від морфологічної структури зоба. Проведені клініко-морфологічні дослідження довели, що в патологічний процес при наявності у хворого колоїдного проліферуючого зоба втягується тканина всієї ЩЗ, тобто, навіть в здавалося б здоровому тиреоїдному залишку виявляються різною мірою виражені зобні зміни, які є основою для утворення нових вузлів [42, 43]. В той же час, аденома характеризується низькою частотою рецидивів, так як

вважається одиночним захворюванням в нормальній тканині щитоподібної залози, яке зазвичай індуковане змінами в геномі [126, 270].

Серед причин розвитку як зоба загалом, так і рецидивного зокрема, часто науковці звертають увагу на первинну і вторинну екзогенну йодну недостатність (виникає при надлишку в ґрунті великої кількості мікроелементів, які перешкоджають йоду переходити у воду та засвоювати його рослинами (фтористий натрій, марганець, кобальт, залізо). Також, супутній дефіцит селену (Se) обтяжує йододефіцитний стан та є другим за значимістю зобогенним чинником. Науковці також припускають, що поєднання низьких концентрацій Ca, Mg, Zn, Cu та Se в сироватці крові та зниження концентрації йоду в сечі призвели до найбільшого ризику розвитку вузлоутворень [103, 133].

Також у патогенезі даних захворювань ЩЗ велике значення мають ендогенні чинники: підвищена потреба у тиреоїдних гормонах під час статевого дозрівання, вагітності, клімаксу; знижена резорбція і порушення утилізації йоду при захворюваннях; підвищене виведення йоду під час статевого дозрівання, вагітності, при різних ендокринних порушеннях; лабільність регуляторних механізмів центральної нервової системи.

До чинників виникнення вузлів слід віднести також радіаційний вплив, одноманітне неповноцінне харчування, дефіцит у їжі білків, вітамінів, вживання продуктів, що містять струмогени, дефект ферментів, які приймають участь у синтезі і метаболізмі тиреоїдних гормонів, куріння тютюну, генетичну схильність у жінок і людей похилого віку [207].

При йодній недостатності відбувається морфологічна перебудова залозистої тканини, адже йод необхідний для утворення тиреоїдних гормонів. Низький рівень тиреоїдних гормонів у крові під впливом регулюючого механізму зворотного зв’язку між ЩЗ та гіпофізом призводить до занадто великої секреції ТТГ гіпофізом. Так як нестача йоду постійна, тиреотропна гіпофізарна стимуляція є стійкою і викликає не лише активацію функції залози, а й гіперплазію тиреоїдної паренхіми, яка і може призвести до розвитку пухлиноподібних утворень. Також у патогенезі формування вузлових утворень важливу роль

відіграє аутокринна продукція факторів росту (інсуліновий ростовий фактор I типу, епідермальний ростовий фактор, фактор росту фібробластів), активація ангіогенезу, пригнічення йодованими ліпідами активності циклічного аденозинмонофосфат-залежних процесів обмеження ТТГ-стимуляції збільшення щитоподібної залози в результаті чого відбувається гіпертрофія та гіперплазія тиреоцитів [70].

В роботі Шідловського В.О. з співавторами, присвяченій вивченню критеріїв вибору об'єму операції при багатовузловому колоїдному йододефіцитному зобі, вивчені патоморфологічні зміни в цитологічних та гістологічних препаратах ЩЗ хворих на вузловий та багатовузловий йододефіцитний зоб з визначенням вмісту інтратиреоїдного йоду. Причиною рецидиву на думку дослідників є виснаження компенсаторних та адаптаційних можливостей органа в поєднанні із незворотними порушеннями стромально-паренхіматозного структурного та функціонального гомеостазу. Ними описані стадії йододефіцитної перебудови паренхіми залози, залежно від яких визначається ймовірність розвитку рецидиву та відповідно до яких автори рекомендують проводити оперативне лікування того чи іншого об’єму [121].

Автори багатьох досліджень наголошують, що головною причиною рецидиву є накопичення в тканині ЩЗ зобогенних мікроелементів, які призводять до гіперплазії фолікулярного епітелію. Підтвердженням цього є результати проведених досліджень, які показали, що в паранодулярній тканині та особливо у вузлі вміст неорганічного йоду, хрому, мангану, ванадію, цинку, феруму, кадмію, стронцію, алюмінію, нікелю, бору, ртуті, купруму вищий порівняно з здоровою тканиною ЩЗ [100, 103, 177].

Гнатюк М.С. та співавтори, також вважають, що однією з причин рецидиву є особливості йододефіцитної структурної перебудови ЩЗ. Вчені дослідили, що на тлі йододефіцитних змін у паренхімі залози у випадках вузлового колоїдного зоба в одній чи і в обох частках патоморфологічні зміни перебігають стадійно: до 10 років анамнезу захворювання – це стадія компенсації морфофункціональних змін; в період від 11 до 25 років – стадія субкомпенсації і після 26 років – стадія

декомпенсації [28]. Науковцями відзначена наступна закономірність: чим довше протікає захворювання до операції, тим більша ймовірність його рецидиву, і навпаки. Однак траплялося багато випадків, коли при малій тривалості захворювання патоморфологічні зміни паренхіми залози відповідали стадії субкомпенсації і навіть декомпенсації.

Натомість, зарубіжні вчені припускають, що чим раніше виконана первинна операція, тим більша ймовірність розвитку рецидиву. І дійсно, ряд дослідників на основі серійного ультразвукового дослідження довели середнє збільшення об’єму щитовидної залози на 4,5% в рік, а також існування лінійної залежності між віком пацієнта та об’ємами щитоподібної залози і вузлових утворень [132, 147, 203].

Окремі з опублікованих досліджень вказують на те, що рецидивний зоб спричинений автоімунним характером ураження тканини ЩЗ і тиреоїдного залишку, адже хірургічне втручання, в 5-40% випадків, призводить до розвитку в куксах ЩЗ спочатку вогнищевого, а потім дифузного автоімунного тиреоїдиту. Прихильники даної гіпотези стверджують, що аутоагресія, яка ініційована пошкодженням паренхіми щитовидної залози не тільки визначає післяопераційну функцію ЩЗ, а й створює сприятливі умови для активної репаративної проліферації тиреоцитів і розвитку рецидиву зоба [27, 171, 254].

В поодиноких повідомленнях зустрічається інформація, що прогресуючий перебіг лімфоїдної інфільтрації стимулює рецидив вузлових форм зоба за рахунок утворення псевдовузлів у 10% пацієнтів [68].

До наступної групи причин відносяться неякісна доопераційна діагностика і як наслідок неточна оцінка особливостей анатомії ЩЗ. Це залишення пірамідального відростка, недостатня ревізія з залишенням в тканині невеликих вузлів [8, 52]. Дослідники вказують, що при наявності у хворого багатовузлового зоба, 40% вузликів розташовані близько до задньої капсули ЩЗ і можуть бути залишені під час субтотальної резекції. В подальшому дані утворення можуть рости незалежно від тиреотропного гормону (ТТГ) і призводять до високого рівня рецидивів.

В літературі, присвяченій патогенезу рецидиву зоба, нерідко зустрічаються дані, що причиною його є післяопераційний гіпотиреоз внаслідок надмірно агресивного підходу до вибору обсягу оперативного втручання та неадекватної чи інколи й взагалі відсутньої замісної гормонотерапії. Дійсно, після операції на ЩЗ не дивлячись на збереження того чи іншого об'єму функціонуючої тиреоїдної паренхіми, післяопераційний гіпотиреоз виявляються авторами в 50% спостережень [16, 148].

За даними окремих авторів, вірогідність рецидиву вузлових форм зоба після резекції ЩЗ менше залежить від рівня ТТГ ніж від об'єму тиреоїдного залишку. В підтвердження цього Булдигіна Ю.В., Miccoli P. та співавтори [17, 227] довели, що ТТГ гіпофіза здатний індукувати лише гіпертрофію тиреоцитів, а гіперплазія клітин, залежить від місцевих факторів, впливати на які дуже важко, або й взагалі неможливо [237].

Певний інтерес представляють роботи, спрямовані на вивчення причин рецидиву вузлового зоба в осіб жіночої статі. В ході досліджень доведені особливості діяльності нейроендокринної системи у жінок в критичні періоди функціональної перебудови організму і висока напруженість адаптаційної системи з підтримки тиреоїдного гомеостазу, особливо в фертильному віці [159, 171, 183].

Гострота проблеми рецидивного зоба полягає також в тому, що хворих з цим захворюванням традиційно відносять до групи підвищеного онкологічного ризику, адже малігнізація рецидивного зоба згідно літературних даних сягає 26-30% [69, 179].

Хірургічне лікування рецидивного зоба – більш складне завдання, ніж терапія первинного захворювання [39, 263]. За даними літератури, найбільша кількість післяопераційних ускладнень, відзначаються саме при виконанні повторних операцій на ЩЗ [93, 186, 187, 229].

До прикладу Gurleyik E. та співавтори у своєму дослідженні порівняли можливості візуалізації поворотного гортанного нерва та встановили, що при первинних операціях рівень ідентифікації становив 65,3%, тоді як при повторних

операціях на ЩЗ даний показник суттєво знижився і становив лише 30,4% [187].

Існують дані, згідно яких частота транзиторного пошкодження поворотних гортанних нервів при другій та наступних операціях сягає 25% [150] а постійного, внаслідок чого можуть спостерігатися розлади фонації і функції зовнішнього дихання – 3,8% [300] тоді як при первинному втручанні частота парезу гортанних нервів складає 0,77-1,4% , а паралічу – 0-0,5% [166]. Частота транзиторного гіпопаратиреозу при реоперації сягає 37,7-56,6% [10, 37, 226, 227], а перманентного 10% [226], порівняно з тим, що при першій операції дані показники становлять 2,5-10,36%, [37, 63, 131, 166] відповідно.

1.4 Сучасні погляди на профілактику та лікування післяопераційного рецидиву вузлових форм зоба

Аналізуючи принципи профілактики післяопераційного рецидиву доброякісної вогнищевої патології щитоподібної залози перш за все варто відмітити, що така профілактика необхідна [55, 67, 265], адже це дозволить мінімізувати кількість повторних оперативних втручань на ЩЗ та покращити якість життя пацієнтів [71].

Автори більшості вітчизняних та зарубіжних наукових праць погоджуються, що найкращим засобом профілактики розвитку рецидиву є адекватно виконане операційне втручання [3, 98, 179].

Serpell J.W. [192], Massolt E.T. [221], Barczyński M. [139], Musholt T.J. [222], Aygün N. [135], Barczyński M. [300] провівши огляд статей та орієнтуючись на власні дослідження, прийшли до висновку, що оптимальним обсягом оперативного втручання з метою профілактики рецидиву є тиреоїдектомія, незалежно від локалізації вузлоутворень, оскільки вузловий зоб є захворюванням всієї ЩЗ, не дивлячись на локальний характер перших проявів. Вони вказують, що суттєвої відмінності у дозі замісної післяопераційної гормонотерапії та частоті таких специфічних ускладнень як транзиторний і постійний гіпопаратиреоз або парез гортанних нервів при виконанні тиреоїдектомії чи резекційних втручань

немає, отже і немає сенсу залишати частину ЩЗ для ймовірної повторної операції.

Проте, ряд інших іноземних досліджень, закликають індивідуалізувати хірургічні втручання, розглядаючи тиреоїдектомію як вимушений крок, а не як операцію вибору [117, 136, 141, 166].

Прихильники щадних оперативних втручань вважають можливим збереження максимальної кількості незміненої гормонопродукуючої паренхіми щитоподібної залози, що знижує напруженість тиреотропного стимулюючого механізму за принципом зворотного зв’язку і само собою є одним із засобів профілактики рецидиву [7].

В проспективному дослідженні Lin Y.S. та співавторів [215], у якому 1598 послідовних пацієнтів спостерігали після операцій на ЩЗ протягом 46 міс., було показано, що рецидиви зустрічаються приблизно з однаковою частотою (1%) як після тиреоїдектомії, так і після субтотальної резекції ЩЗ, але в останньому випадку було констатовано більш низький рівень специфічних ускладнень (8% *проти* 26%).

Галян А.Н. та співавтори [25] також рішуче підтримали виконання органозберігаючих оперативних втручань, оскільки вважають, що найкращим методом профілактики рецидиву вузлового зоба є малоінвазивна локальна кріодеструкція вузлових утворень з подальшою аутотрансплантацією неушкодженої тканини ЩЗ у великий сальник в комплексі з адекватно підібраною дозою замісної гормональної терапії.

В роботі Akkari M. та співавторів [129, 145] «профілактична гонитва» за всіма зміненими фолікулами ЩЗ не виправдана через небезпеку розвитку тяжкого гіпотиреозу, який є наслідком 100% тиреоїдектомій, з необхідною пожиттєвою, не всім доступною, замісною терапією. Натомість лише 21,4% пацієнтів після резекційних втручань потребують постійної гормонотерапії [148].

На думку Che Y. та співавторів [152] Tez S. [284] радіочастотна абляція є ефективною в плані запобігання рецидивів та може розглядатися як альтернатива хірургічному лікуванню доброякісних вузлів щитоподібної залози, оскільки після операцій на ЩЗ гіпотиреоз зустрічається з частотою 40-71,5%, тоді як після

радіочастотної абляції – 0%.

Graf H. [160], Sawicka-Gutaj N. з співавторами [262] пропонують проводити пацієнтам замість хірургічного лікування терапію радіоактивним йодом при попередньому призначенні рекомбінантного тиреотропіну. Перевагами даного методу є низький відсоток рецидиву (0-0,3%), відсутній ризик травми гортанних нервів та видалення паращитовидних залоз, однак він може бути проведений лише при невеликому зобі за умови його шийної локалізації.

В літературі, присвяченій гормонотерапії препаратами левотироксину (L-T_4), наполягають на тому, що гіпотиреоз не має прогностичного значення в плані розвитку післяопераційного рецидиву, так як в даний час не існує проблеми з індивідуальним підбором фармпрепарату та схеми замісної терапії [79, 172, 191]. Відкритим залишається лише питання дози, інтенсивність якої коливається від замісної до супресивної. Miccoli P. та співавтори [175, 227] проаналізувавши 214 випадків рецидивного зоба, прийшли до висновку, що інтервал між двома хірургічними втручаннями було значно знижено у пацієнтів, які приймали ТТГ-супресивну терапію L-T_4, поріняно із тими, хто отримував препарат у замісній дозі.

У деяких працях з метою профілактики рецидиву пропонується призначати пацієнтам препарати йоду, оскільки в експериментальних дослідженнях було показано, що аутокринна продукція тиреоцитами ростових факторів, яким відводиться основна роль в утворенні колоїдних вузлів, може бути повністю блокована даним мікроелементом. Більше того, ріст інтактних фолікулів, в яких вміст йоду достатній, не вдається простимулювати навіть надмірною кількістю ТТГ [53]. В проспективному дослідженні Rayman M.P. [252] було показано, що у випадку, коли терапія L-T_4 доповнювалася йодом, через пару місяців після операції у пацієнтів спостерігався менший об’єм тиреоїдного залишку, порівняно з пацієнтами, які отримували монотерапію L-T_4. Дослідники вважають, що додавання препаратів йоду в схему післяопераційного лікування ефективне як при великому, так і при малому об’ємі тиреоїдного залишку. На фоні монотерапії L-T_4 позитивних результатів у цій роботі вдалося досягти лише при умові прийому

супресивної дози, тоді як комбінована терапія показала свою ефективність при нормальному рівні ТТГ [175].

В дослідженнях Фадєєва В.В. [95], Latrofa F. [253] та співавторів, було показано, що рецидиви можуть виникати як на фоні монотерапії L-T_4, так і на фоні комбінованої терапії L-T_4 та йодом, але в останньому випадку відбувалося значно більше зниження рівня тиреоглобуліну, який розглядали як маркер гіперстимуляції тиреоцитів, а його високий рівень – як предиктор рецидиву зоба.

Rayes N. [209], Hubalewska-Dydejczyk A. [199] і Li J. [211] та співавтори проаналізували результати кількох рандомізованих досліджень та навели збірну статистику, згідно якої при тривалому спостереженні після резекційних втручань рецидиви виникли у 4,7-14% пацієнтів, а після гемітиреоїдектомії в поєднанні з субтотальною резекцією контрлатеральної долі (the Dunhill procedure) – лише в 0-0,5% пацієнтів. Крім того дослідники вказують, що постійний гіпопаратиреоз при виконанні тиреоїдектомії зустрічається з частотою в діапазоні від 0,5% (в спеціалізованих центрах) до 10% (в загальних клініках), а при проведенні гемітиреоїдектомії з субтотальною резекцією контрлатеральної долі – лише в 1-2% пацієнтів. Тому науковці вважають, що у хворих на вузлові форми зоба даний вид оперативного втручання є найбільш виправданим [91, 209].

Вітчизняні автори трактують, що операцією вибору при монофокальному ураженні ЩЗ є гемітиреоїдектомія, при локалізації вузла поблизу перешийка - гемітиреоїдектомія з резекцією прилеглої до перешийка ділянки протилежної частки, а при підозрі, на формування вузлів в обох частках - тиреоїдектомія. У всіх випадках, незалежно від локалізації вузлоутворень, блоком з долею потрібно видаляти перешийок [66].

Павловський В.М. та співавтори, стверджують, що варто дотримуватися сучасних стандартів і принципів хірургічного лікування захворювань ЩЗ. Зокрема, при ураженні однієї частки (при умові ствердженої доброякісної патології) не виконувати резекцію частки, а лише гемітиреоїдектомію. При ураженні обох часток доцільно виконувати тиреоїдектомію [66].

Чимала кількість праць присвячена прогнозуванню рецидиву зоба в

доопераційному періоді. З цією метою, деякі дослідники пропонують для індивідуального вирішення обсягу оперативного втручання проводити ТАПБ оцінюючи вираженість патоморфологічних змін не лише у вузлі, а й у паранодулярній тканині. Адже, немає доцільності залишати функціонально неспроможний тиреоїдний залишок з великою ймовірністю розвитку рецидиву зоба в ньому [18, 65, 132]. Деякі із науковців, радять при наявності у хворого, за даними ТАПБ, колоїдного проліферуючого зоба виконувати тиреоїдектомію незалежно від кількості вузлів в одній чи обох долях [56, 147, 180].

На думку багатьох дослідників для запобігання рецидивам захворювань ЩЗ, особливо раннім, необхідне кваліфіковане ультразвукове дослідження, оскільки вони виявили багатовузловий зоб у 30 % тих пацієнтів, у яких до операції було верифіковано солітарний вузол. В окремих працях основну увагу приділяють питанню точної оцінки особливостей анатомії ЩЗ: наявності пірамідальної долі, ретрощитоподібного відростка, загрудинного розташування ЩЗ та аберантного зоба, адже візуалізація даних структур дозволяє знизити частоту рецидивів через неповне видалення тканини ЩЗ [60, 182, 287, 305].

Є пропозиції, що окрім раціонально виконаної первинної операції на щитоподібній залозі, пацієнти потребують тривалого диспансерного нагляду, не менше ніж 10 років, адже здебільшого рецидиви виникають саме в цьому відрізку часу [4]. У випадку, коли була здійснена тиреоїдектомія спостереження передбачає регулярний контроль рівня ТТГ на фоні замісної гормонотерапії, а після резекції ЩЗ крім необхідності компенсації гіпотиреозу L-T_4, у пацієнтів необхідно періодично контролювати стан резидуальної частини ЩЗ [16, 123].

Пацієнти з рецидивним післяопераційним зобом потребують диспансерного спостереження з дослідженням тиреоїдного гормонального статусу і сонографії щитовидної залози не рідше 1 разу на рік. При порушенні функції щитовидної залози показана адекватна медикаментозна корекція тиреоїдного статусу [39, 159, 170, 219, 313].

Підсумовуючи огляд літератури з проблем рецидивного зоба зазначимо, що попри численні дослідження, низка питань досі не знайшли остаточного

розв’язання. Це, насамперед, поглиблене дослідження етіопатогенетичних механізмів його розвитку, створення інформативних методів прогнозування можливості розвитку рецидивів, звідки випливає корекція тактики лікування хворих. Шлях до вирішення цих завдань лежить, на нашу думку, в комплексному підході для створення обґрунтованої цілісної системи заходів.

РОЗДІЛ 2
МАТЕРІАЛ І МЕТОДИ ДОСЛІДЖЕННЯ

2.1. Матеріал дослідження

Основою даної роботи є аналіз клінічних спостережень хворих на доброякісну вогнищеву патологію щитоподібної залози (ЩЗ), а саме вузловий зоб (ВЗ) із рецидивом захворювання та безрецидивним його перебігом.

При виконанні роботи дотримувалися загальноприйнятих світових та вітчизняних норм здійснення досліджень у галузі біології та медицини, а саме: основних вимог Гельсінської декларації Всесвітньої медичної асоціації про етичні принципи проведення наукових медичних досліджень за участю людини (1964-2000), Ванкуверської конвенції (1979, 1994) про біомедичні експерименти та всіх законодавчих актів, що діють на території України. Усі хворі давали письмову згоду на здійснення розробленого плану обстеження та лікування у кожному конкретному випадку (висновок комісії з питань біомедичної етики ВДНЗ України «Буковинський державний медичний університет», протокол № 3 від 24.11.2020 р.).

Клінічний матеріал утворили 96 пацієнтів, які проходили обстеження і лікування на базі хірургічного відділення Чернівецької обласної клінічної лікарні.

Для аналізу ймовірних причин рецидиву вузлової патології ЩЗ було відібрано 30 пацієнток з післяопераційним рецидивом вузлового (багатовузлового) еутиреоїдного зоба, що сформували першу (основну) групу дослідження. Вік пацієнток був від 26 до 73 років, середній вік становив 48,97±12,78 років, на момент первинної операції вони були віком від 24 до 66 років, середній вік складав 42,07±13,71. Перша операція у даних хворих була виконана у період з 1991 по 2015 рік, реоперація у період з 2014 по 2018 рік. Оскільки дослідження було проведено на базі хірургічного відділення, обстежені були лише ті пацієнти, які зверталися по медичну допомогу із наявністю додаткових утворень в залишковій тканині ЩЗ за даними УЗД, що потребували повторного операційного лікування.

Крім цього було досліджено 66 пацієнток, що сформували другу та третю групи. У другу (основну) ввійшли 30 пацієнток із вузловим (багатовузловим) еутиреоїдним зобом, у яких за даними УЗД було зафіксовано швидкий темп росту вузлів (зростання понад 50% об’єму вузла за методом Brunn протягом 1 року), середній вік їх становив 39,03±10,56 років.

До третьої (основної) групи ввійшли 36 пацієнток із вузловим (багатовузловим) зобом, у яких з допомогою УЗД діагностовано повільний темп росту вузлів ЩЗ (збільшення об’єму вузла за методом Brunn на менш ніж 50% протягом 1 року), середній вік – 47,89±13,98 років.

Четверту групу (порівняння) для дослідження гормональної функції ЩЗ утворили 20 жінок без патології ЩЗ, середній вік яких становив 37,45±11,52 років. Для етапу морфологічних досліджень до порівняльної групи було включено аутопсійний матеріал, отриманий від 20 померлих жінок, які не мали захворювань ЩЗ, оскільки згідно із завданнями дослідження необхідним було оцінити стан нормальної тиреоїдної тканини.

З метою досягнення максимальної репрезентативності під час відбору рівноцінного клінічного матеріалу були виключені зі статистичного обліку пацієнти: чоловічої статі, з рецидивами токсичних форм зоба та злоякісною патологією ЩЗ, а також без наявної відповідної медичної документації.

В окремих розділах дослідження наводилися результати обстеження та лікування даних пацієнтів в залежності від поставлених завдань.

Анамнезом захворювання вважали період від виявлення вузлів ЩЗ або появи симптоматики до моменту госпіталізації. Цей показник коливався в межах: від 6 до 61 місяців. Менш тривалий анамнез захворювання слугував також критерієм не включення у дослідження, тому що згідно завдань нам необхідно було оцінити динаміку змін розмірів вузлових утворень та об'єму ЩЗ згідно УЗД протягом не менше ніж 6 місяців. Середня тривалість анамнезу вузлового зоба, в першій групі (до проведення першого операційного втручання) складала 27,41±6,80 місяців, другій групі – 26,09±6,81 місяців, третій групі – 44,74±5,18 місяців.

2.2 Методи дослідження

Функціональний стан ЩЗ у всіх обстежуваних осіб вивчали за вмістом у сироватці крові: тиреотропного гормону (ТТГ, референтні значення – 0,27-4,2 мкМО/мл), вільного тироксину ($вТ_4$, референтні значення – 0,93-1,7 нг/дл), вільного трийодтироніну ($вТ_3$, референтні значення – 2,5-4,3 пг/мл) та тиреоглобуліну (ТГ, референтні значення – 3,5-77 нг/мл). Як показники автоімунної агресії визначали рівень антитіл до тиреопероксидази (АТ-ТПО, референтні значення – до 34 МО/мл) та тиреоглобуліну (АТ-ТГ, референтні значення – до 115 МО/мл). Означені дослідження виконувалися за допомогою імунохімічного методу з електрохемілюмінесцентною детекцією (ECLIA) на аналізаторі закритого типу з модульно-аналітичною платформою COBAS 6000 та використанням тест-системи виробництва Roche Diagnostics (Швейцарія) в умовах лабораторії Synevo [218].

Для вивчення функціонального стану системи гіпофіз-щитоподібна залоза обчислювали коефіцієнти $вТ_3/вТ_4$, $ТТГ/вТ_4$, співвідношення тиреотропний гормон/вільний трийодтиронін ($ТТГ/ вТ_3$), тиреоїдний індекс (TI):

$$TI = \frac{вТ_3+вТ_4}{ТТГ}$$

Периферичну активність тиреоїдних гормонів оцінювали за допомогою сумарного тиреоїдного індексу (CTI):

$$CTI = \frac{вТ_3}{2,38} \cdot 100 + \frac{вТ_4}{90} \cdot 100$$

УЗД щитоподібної залози проводили в Чернівецькому обласному діагностичному центрі на апараті фірми “Toshiba” SAL–35A. Розміри часток ЩЗ, перешийка та об'єм вузлових утворень (довжина, товщина, ширина, об’єм (см. куб.) визначали за методом Brunn (1986) [23, 31, 65]. Результати УЗД оцінювали

згідно TIRADS класифікації [185, 228, 261] (табл. 2.2.1), згідно якої також проводили розподіл пацієнтів (табл. 2.2.2).

Таблиця 2.1

Критерії класифікації за системою TIRADS

Категорії ризику раку ЩЗ	Фактори ризику
TIRADS 1	Нормальна ЩЗ
TIRADS 2	Кіста ЩЗ; «губкоподібний вузол»; макрокальцинат; типовий підгострий тиреоїдит.
TIRADS 3	Ізоехогенний вузол; гіперехогенний вузол ЩЗ. (відсутні фактори високого ризику)
TIRADS 4а	Помірно гіпоехогенний вузол. (відсутні фактори високого ризику)
TIRADS 4б (1-2 фактори)	«вищий аніж довший» розмір; нечіткий контур; макролобулярний вигляд; мікрокальцинати; виражена гіпоехогенність.
TIRADS 5 (≥3 фактори)	

Таблиця 2.2

Розподіл пацієнтів досліджуваних груп згідно TIRADS класифікації

Категорії ризику раку ЩЗ	I група (n=30)		II група (n=30)		III група (n=36)	
	Абс.	%	Абс.	%	Абс.	%
TIRADS 1	-	-	-	-	-	-
TIRADS 2	6	20	11	37	11	31
TIRADS 3	20	67	18	60	25	69
TIRADS 4 а	4	13	1	3	-	-
TIRADS 4б	-	-	-	-	-	-
TIRADS 5	-	-	-	-	-	-

Відповідно до гістопатологічного висновку в дослідження було включено три морфологічні типи зоба: 1) мікрофолікулярний колоїдний зоб; 2) мікро-макрофолікулярний колоїдний зоб; 3) макрофолікулярний колоїдний зоб. Аденоматозний зоб у дослідження не включався, оскільки медичний термін «аденоматозний» включає в себе множинні аденоми, тобто доброякісні пухлини. Пухлинний же процес не був предметом даного дослідження, оскільки передбачає низку характерних для пухлин змін у геномі клітин, які завдяки цим змінам власне й стають пухлинними.

Шматочки тканини фіксували 22-24 години в нейтральному забуференому 10% розчині формаліну з наступним зневоднюванням у висхідній батареї спиртів та заливкою в парафін при 58^0С. На санному мікротомі робили серійні гістологічні зрізи товщиною 5 мкм. Після депарафінізації гістологічних зрізів для оглядової мети та деяких морфометричних досліджень виконували забарвлення гематоксиліном і еозином [5]. Для вивчення стану білків застосовували гістохімічне та цитохімічне забарвлення бромфеноловим синім за Mickel Calvo. Цей метод забарвлення вигідний тип, що дозволяє вивчати як кількість загального білка (якщо проводити денситометрію з монохроматичним фільтром), так і кількісно оцінювати властивості білка за співвідношенням в ньому карбоксильних та аміногруп (якщо проводити мікроспектрофотометрію без фільтрів). Для вивчення особливостей клітинної проліферації та апоптозу застосовували імуногістохімічний та імуноцитохімічний методи з первинними антитілами проти протеїнів Ki-67 (проліферативний чинник) та p53 (проапототичний чинник) та системами візуалізації з полімерною системою детекції з барвником діамінобензидином (виробник - DAKO).

У цитологічних препаратах (мазках) з пунктатів ЩЗ оглядове забарвлення виконували без спеціальної фіксації за методом Май-Грюнвальда, для вивчення стану білків - забарвлення бромфеноловим синім за Mickel Calvo, для вивчення особливостей клітинної проліферації та апоптозу - імуноцитохімічний метод з первинними антитілами проти протеїнів Ki-67 та p53 відповідно (виробник - DAKO).

Тонкоголкову аспіраційну пункційну біопсію проводили в умовах Чернівецького обласного ендокринологічного центру. Гістопатологічні, цитопатологічні, гістохімічні, цитохімічні, імуногістохімічні та імуноцитохімічні дослідження проводилися на кафедрі патологічної анатомії Вищого державного навчального закладу України «Буковинський державний медичний університет» (зав.кафедри – проф. Давиденко І.С.).

Окрім описового методу гістопатологічного та цитологічного дослідження тканини, застосована комп'ютерна морфометрія (комп'ютерна планіметрія {питома вага структури в тканині}, безповторний скор-тест, лінійні вимірювання, зондова комп'ютерна мікроденситометрія {об'єктивна оцінка ступеня забарвлення}, комп'ютерна мікроспектрофотометрія{об'єктивна оцінка кольору забарвлення}), яку виконували на попередньо отриманих цифрових копіях оптичних мікроскопічних зображень тканини та мазків з пунктатів ЩЗ (мікроскоп Delta Optical Evolution 100 {планахроматичні об'єктиви} та цифрова камера Olympus SP550UZ). Цифрові копії зображення аналізували за допомогою легітимної копії комп'ютерної програми ImageJ v1.48 [255], яка розроблена для аналізу гістологічних та цитологічних зображень. У середовищі вказаної програми планіметричні дослідження проведені з визначенням числа пікселів, які припадали на зону ядра та цитоплазми тироцита (вибірка по 100 тироцитів у препараті), звідки, як похідна величина, обраховувалося цитоплазматичне співвідношення, яке виражали у відсотках. Зондова комп'ютерна мікроденситометрії спочатку передбачала отримання в зондованих полях показника «Яскравість» (за 256-ю градацією), який потім логарифмічно перетворювали на показник «Відносна оптична густина» (у в.од.опт.густини), який зручно і легко тлумачити, оскільки цей показник коливається в діапазоні від «0» (абсолютна прозорість) до «1» (абсолютна непрозорість). Комп'ютерна мікроспектрофотометрія на гістохімічних та цитохімічних препаратах, пофарбованих бромфеноловим синім, спочатку передбачала отримання в зондованих полях двох величин спектру – червоного «R» (від англ. «Red») та синього «B» (від англ. «Blue»), з яких шляхом простого ділення потім отримували

коефіцієнт R/B, який зручно тлумачити, оскільки, якщо його величина є більшою за «1», то це означає, що у забарвленні переважає червоний компонент, а якщо менше за «1», то синій. Конкретна величина коефіцієнту R/B дозволяє виміряти зміни у якості білка за співвідношенням карбоксильних та аміногруп [81].

Отримані цифрові дані обробили статистично. Попередню перевірку на нормальність розподілу виконували за критерієм Вілкі-Хана-Шапіро. Для всіх вивчених статистичних вибірок згідно з цим критерієм гіпотеза про нормальність розподілу не відхилялася (при p=0,05), тому використовували параметричні методи статистичного аналізу: обрахування середньої арифметичної та її похибки, непарний двобічний критерій Стьюдента. Для вивчення кореляційних зв’язків застосовували лінійний кореляційний аналіз за методом Пірсона (для параметричних показників).

Для оцінювання розробленої шкали прогнозування ймовірності розвитку рецидивного зоба визначали чутливість та специфічність [282].

Статистичне обчислення результатів досліджень проводили з використанням електронних таблиць Microsoft® Office Excel (build 11.5612.5703) та програм для статистичного обчислення Statgraphics Plus5.1 Enterprise edition (®Statistical Graphics corp. 2001) і PAST.

Вплив факторів визначали за допомогою дискримінантного і однофакторного дисперсійного аналізу [278].

РОЗДІЛ 3
ОСОБЛИВОСТІ ТИРЕОЇДНОГО ГОМЕОСТАЗУ У ХВОРИХ НА ВУЗЛОВИЙ ЕВТИРЕОЇДНИЙ ЗОБ З РЕЦИДИВНИМ ТА БЕЗРЕЦИДИВНИМ ЙОГО ПЕРЕБІГОМ

Чимало праць на сьогодні присвячено вивченню причин формування вузлових утворень в тканині щитоподібної залози (ЩЗ), зокрема, і на тлі порушень обміну тиреоїдних гормонів [26, 57, 74, 219, 285].

В даному розділі висвітлені особливості порушення тиреоїдного гомеостазу у хворих на вузловий евтиреоїдний зоб, яких було рандомізовано на три основні групи: першу групу дослідження сформували пацієнти з післяопераційним рецидивом вузлового (багатовузлового) евтиреоїдного зоба, другу – 30 пацієнток із вузловим (багатовузловим) евтиреоїдним зобом, у яких за даними УЗД було зафіксовано швидкий темп росту вузлів, третю – 36 пацієнток із вузловим (багатовузловим) зобом, у яких з допомогою УЗД діагностовано повільний темп росту вузлів ЩЗ. Четверту групу (порівняння) утворили 20 жінок без патології ЩЗ.

Для аналізу ймовірного впливу порушення функції ЩЗ на рецидив вузлового зоба (ВЗ) нами було ретроспективно оцінено динаміку тиреоїдних показників у пацієнтів із рецидивним зобом (РЗ) починаючи із моменту першої операції до повторного втручання у зв'язку із наявністю клінічно значимих вузлових утворень у резидуальній тиреоїдній тканині.

Встановлено, що у всіх пацієнтів із РЗ (табл. 3.1) вміст сироваткового тиреотропного гормону (ТТГ) був вірогідно вищим ніж у групі порівняння. А саме на момент первинного операційного втручання у 1,9 разів, через 6 місяців у 2,18 разів і на момент реоперації даний показник перевищував порівняльні показники на понад ніж у 2,3 разів. Тобто відбувалося динамічне зростання ТТГ від моменту першого до повторного операційного втручання на 23,65% ($p<0,05$).

Таблиця 3.1

Динаміка показників тиреоїдного гомеостазу у пацієнтів з рецидивом вузлового зоба

Показники	Термін обстеження	Рецидив вузлового зоба (I група) n=30	Без патології щитоподібної залози (IV група) n=20
Тиреотропний гормон, мМОд/л	На момент першої операції	2,79±0,44 *p<0,05	1,46±0,19
	Через 6 місяців після першої операції	3,19±0,68 *p<0,05	
	За 6 місяців до повторної операції	3,27±0,33 *<0,05	
	На момент повторної операції	3,45±0,25 *p<0,01 **p<0,05	
Вільний тироксин, нг/мл	На момент першої операції	1,25±0,14 *p>0,05	0,98±0,08
	Через 6 місяців після першої операції	1,18±0,19 *p>0,05	
	За 6 місяців до повторної операції	1,23±0,17 *p>0,05	
	На момент повторної операції	1,09±0,32 *p>0,05	
Вільний трийодтиронін, пг/мл	На момент першої операції	3,39±0,15 *p>0,05	3,98±0,291
	Через 6 місяців після першої операції	2,71±0,07 *p<0,01	
	За 6 місяців до повторної операції	2,41±0,05 *p<0,01	
	На момент повторної операції	2,71±0,24 * p<0,01 **p<0,05	

Примітка: *р- вірогідність різниці порівняно із групою порівняння; **р - вірогідність різниці порівняно із показником на момент першої операції.

Зміни вільного тироксину (вT_4) (табл. 3.1) у пацієнтів із РЗ не виявлялися вірогідними ні з групою порівняння, ні в проміжку між первинним та повторним операційним втручанням ($p>0,05$).

Рівень сироваткового вільного трийодтироніну (вT_3) (табл. 3.1) у пацієнтів із РЗ на момент первинного втручання не виявив відмінностей від групи порівняння ($p>0,05$). Проте як через 6 місяців після першої операції, так і на момент реоперації даний показник був у 1,46 разів меншим, ніж у порівняльної групи, тобто зменшився на 20,29% ($p<0,05$).

Сумарний тиреоїдний індекс (CTI) (табл. 3.2) у пацієнтів із РЗ істотно відрізнявся порівняно із групою порівняння, зокрема даний показник був нижчим на момент першої операції у 1,21 разів ($p<0,05$), надалі було констатовано його динамічне зниження на 20,38% ($p<0,05$) на момент повторного операційного втручання.

Тиреоїдний індекс (TI) (табл. 3.2) також суттєво відрізнявся порівняно із групою практично здорових осіб. Зокрема було зафіксовано його зниження в 2,08-3,26 разів на момент первнинної ($p<0,05$) і повторної ($p<0,01$) операції відповідно.

Означені зміни можна пояснити в першу чергу активацією гіпоталамо-гіпофізарної системи, що ймовірно призвело до запуску механізмів вузлоутворення у резидуальній тиреоїдній тканині. Серед іншого, на даний процес могло вплинути порушення периферичної конверсії тиреоїдних гормонів, що проявлялось у обстежуваних пацієнтів зниженням вT_3 та CTI.

Протягом проведення проспективного етапу дослідження нами було проаналізовано показники тиреоїдного гомеостазу у пацієнтів всіх трьох дослідних груп та групи порівняння (табл. 3.3).

Встановлено, що рівень ТТГ в усіх трьох основних групах був статистично значуще вищим ніж в групі порівняння. А саме у першій групі – в 2,36 разів, у другій – в 1,85 разів, у третій – в 1,46 разів порівняно із групою здорових осіб ($p<0,05$). (табл. 3.3).

Таблиця 3.2

Динаміка показників тиреоїдного гомеостазу у пацієнтів з рецидивом вузлового зоба

Показники	Термін обстеження	Рецидив вузлового зоба (I група) n=30	Без патології щитоподібної залози (IV група) n=20
Вільний трийодтиронін/ вільний тироксин	На момент першої операції	2,62±0,3 *p>0,05	4,09±0,14
	Через 6 місяців після першої операції	2,36±0,41 *p>0,05	
	За 6 місяців до повторної операції	2,00±0,3 *p<0,05	
	На момент повторної операції	2,49±0,13 *p>0,05	
Сумарний тиреоїдний індекс	На момент першої операції	138,45±5,13 *p<0,05	168,8±6,60
	Через 6 місяців після першої операції	115,51±3,26 p<0,01	
	За 6 місяців до повторної операції	102,95±2,47 *p<0,001	
	На момент повторної операції	115,01±8,36 *p<0,01 **p<0,05	
Тиреоїдний індекс	На момент першої операції	1,67±0,36 *p<0,05	3,49±0,37
	Через 6 місяців після першої операції	1,29±0,39 *p<0,05	
	За 6 місяців до повторної операції	1,17±0,30 *p<0,01	
	На момент повторної операції	1,07±0,09 *p<0,01	

Примітка: *p - вірогідність різниці порівняно із групою порівняння; **p - вірогідність різниці порівняно із показником на момент першої операції.

Найвищим було значення ТТГ в групі осіб з РЗ, дані виявились вірогідно вищими щодо груп осіб з ВЗ з швидким темпом росту та ВЗ з повільним темпом росту на 26,8% та 61,2% відповідно ($p<0,05$). Вміст ТТГ в сироватці крові осіб з ВЗ з швидким темпом росту виявився вірогідно вищим порівняно із групою осіб із ВЗ з повільним темпом росту на 27,1% ($p<0,05$).

Таблиця 3.3

Функціональні показники стану щитоподібної залози на момент операції у досліджуваних хворих

	Рецидив вузлового зоба (I група)* n=30	Вузловий зоб зі швидким темпом росту (II група) n=30	Вузловий зоб із повільним темпом росту (III група) n=36	Без патології щитоподібної залози (IV група) n=20
	1	2	3	4
Тиреотропний гормон, мМОд/л	3,45±0,25 p_2 <0,05 p_3 <0,05 p_4<0,05	2,72±0,24 p_3 <0,05 p_4<0,001	2,14±0,17 p_4<0,05	1,46±0,19

Примітка: * – враховувалися результати обстеження перед повторним операційним втручанням.

Встановлено вірогідно нижчий рівень вT_3 (табл. 3.4) у групі осіб з РЗ на 46,9%, з ВЗ з швидким темпом росту на 34,5% ($p<0,05$) порівняно із групою здорових осіб. Отримано статистично значуще зниження сироваткового вT_3 в групі осіб з РЗ та з ВЗ із швидким темпом росту порівняно із особами з ВЗ із повільним темпом росту на 30,6% та 19,6% відповідно ($p<0,05$). У 14,8% пацієнтів першої групи рівні вT_3 були дещо нижчими за референтні значення, в той час як вільний тироксин (вT_4) та ТТГ були в межах норми, що можна розцінювати як порушення периферичної конверсії тиреоїдних гормонів із розвитком «синдрому низького T_3» [77].

Таблиця 3.4

Функціональні показники щитоподібної залози у досліджуваних пацієнтів

	Рецидив вузлового зоба (I група)* n=30	Вузловий зоб зі швидким темпом росту (II група) n=30	Вузловий зоб із повільним темпом росту (III група) n=36	Без патології щитоподібної залози (IV група) n=20
	1	2	3	4
Вільний трийодтиронін, пг/мл	2,71±0,24 p_2 <0,05 p_3 <0,05 p_4 <0,05	2,96±0,12 p_3 <0,05 p_4 <0,05	3,54±0,23 p_4 >0,05	3,98±0,291
Вільний тироксин, нг/дл	1,09±0,32 p_2 >0,05 p_3 >0,05 p_4 >0,05	1,01±0,24 p_3 >0,05 p_4 >0,05	1,10±0,33 p_4 >0,05	0,98±0,08

Примітка: * – враховувалися результати обстеження перед повторним операційним втручанням.

У всіх осіб основної групи співвідношення $вТ_3/вТ_4$ (табл. 3.5) достовірно знижувалося порівняно із групою здорових осіб, а саме у пацієнтів із РЗ на 64,3%, з ВЗ з швидким темпом росту на 36,8%, з ВЗ із повільним темпом росту на 27,4% відповідно (p<0,05). У групах осіб із РЗ та ВЗ з швидким темпом росту значення даного показника було статистично значуще нижчим відносно групи осіб із ВЗ з повільним темпом росту на 28,9% та 7,4% відповідно (p<0,05).

Співвідношення $ТТГ/вТ_3$ (табл. 3.5) виявилося статистично значуще вищим у всіх осіб основної групи щодо групи здорових осіб, а саме у пацієнтів із РЗ у 3,4 разів, із ВЗ з швидким темпом росту у 2,5 разів, із ВЗ з повільним темпом росту у 1,7 разів (p<0,05). У групах осіб із РЗ, з ВЗ з швидким темпом росту значення даного показника було статистично значуще нижчим відносно групи осіб із ВЗ з повільним темпом росту у 2,1 та 1,4 разів відповідно (p<0,05).

Таблиця 3.5

Функціональні показники щитоподібної залози у досліджуваних пацієнтів

	Рецидив вузлового зоба (I група)* n=30	Вузловий зоб зі швидким темпом росту (II група) n=30	Вузловий зоб із повільним темпом росту (III група) n=36	Без патології щитоподібної залози (IV група) n=20
	1	2	3	4
Тиреотропний гормон/вільний тироксин	3,18±0,15 p_2 >0,05 p_3 <0,001 p_4 <0,001	2,75±0,18 p_3 <0,05 p_4 <0,001	1,94±0,09 p_4 <0,001	1,49±0,09
Тиреотропний гормон/вільний трийодтиронін	1,27±0,14 p_2 <0,05 p_3 <0,05 p_4 <0,05	0,91±0,09 p_3 <0,05 p_4<0,05	0,61±0,08 p_4 <0,05	0,37±0,03
Вільний трийодтиронін/ вільний тироксин	2,49±0,13 p_2 <0,05 p_3 <0,05 p_4 <0,05	2,99±0,16 p_3 <0,05 p_4 <0,05	3,21±0,19 p_4 <0,05	4,09±0,14

Примітка: * – враховувалися результати обстеження перед повторним операційним втручанням.

Співвідношення ТТГ/вT_4 (табл. 3.5) було вірогідно вищим у пацієнтів з ВЗ з швидким темпом росту на 84,5%, з ВЗ з повільним темпом росту на 30,2% щодо групи здорових осіб (p<0,05). У групах осіб із РЗ та ВЗ з швидким темпом росту значення даного показника було статистично значуще вищим відносно групи осіб із ВЗ з повільним темпом росту на 63,9% та 41,8% відповідно (p<0,05).

Встановлено вірогідне зниження ТІ (табл. 3.6) в осіб з РЗ у 3,26 разів, з ВЗ із швидким темпом росту у 2,4 разів, із ВЗ з повільним темпом росту у 1,6 разів порівняно із групою здорових осіб. У групах осіб із РЗ та ВЗ з швидким темпом росту значення даного показника було статистично значуще нижчим відносно групи осіб із ВЗ з повільним темпом росту у 2,02 та 1,5 разів відповідно (p<0,05).

Показник СТІ (табл. 3.6), що відображає зміни периферичної конверсії тиреоїдних гормонів, був нижчим в групах осіб з ВЗ з швидким темпом росту – на 34,5%, з ВЗ з повільним темпом росту – на 12,6% відносно групи порівняння ($p<0,05$). У групах осіб із РЗ та ВЗ з швидким темпом росту СТІ був статистично значуще нижчим відносно групи осіб із ВЗ з повільним темпом росту на 30,3 % та 19,5% відповідно ($p<0,05$).

Таблиця 3.6

Тиреоїдні індекси у досліджуваних пацієнтів

	Рецидив вузлового зоба (I група)* n=30	Вузловий зоб зі швидким темпом росту (II група) n=30	Вузловий зоб із повільним темпом росту (III група) n=36	Без патології щитоподібної залози (IV група) n=20
	1	2	3	4
Тиреоїдний індекс	1,07±0,09 p_2 <0,05 p_3 <0,05 p_4 <0,01	1,45±0,10 p_3 <0,05 p_4 <0,05	2,17±0,13 p_4 <0,05	3,49±0,37
Сумарний тиреоїдний індекс	115,01±8,36 p_2 >0,05 p_3 <0,001 p_4 <0,001	125,5±8,15 p_3 <0,05 p_4 <0,01	149,9±5,11 p_4 <0,05	168,8±6,60

Примітка: * – враховувалися результати обстеження перед повторним операційним втручанням.

Титри антитиреоїдних антитіл (табл. 3.7) були вірогідно ($p<0,05$) вищими в усіх осіб основних груп порівняно із групою порівняння. Зокрема титр антитіл до тироеглобуліну (АТ-ТГ) виявився статистично значуще вищим у осіб з РЗ у 2,41 разів, з ВЗ із швидким темпом росту у 2,0 разів, з ВЗ із повільним темпом росту у 1,69 разів порівняно із групою порівняння ($p<0,05$).

Таблиця 3.7

Титри антитиреоїдних антитіл у досліджуваних хворих

	Рецидив вузлового зоба (I група)* n=30	Вузловий зоб зі швидким темпом росту (II група) n=30	Вузловий зоб із повільним темпом росту (III група) n=36	Без патології щитоподібної залози (IV група) n=20
	1	2	3	4
Антитіла до тиреоїдної пероксидази на момент операції, мМОд/мл	61,4±4,14 p_2 >0,05 p_3<0,001 p_4 <0,001	58,3±6,21 p_3 <0,05 p_4 <0,05	42,4±3,22 p_4 <0,050	24,1±4,18
Антитіла до тиреоглобуліну на момент операції, мМОд/мл	116,3±3,12 p_2 <0,05 p_3 <0,05 p_4 <0,05	97,4±5,09 p_3 < 0,05 p_4 <0,05	81,6±5,30 p_4 <0,05	48,1±3,08
Титеоглобулін на момент операції, нг/мл	92,1±5,14 p_2 <0,05 p_3 <0,05 p_4 <0,001	86,2±6,12 p_3 >0,05 p_4 <0,001	76,3±3,15 p_4 <0,001	12,4±2,11

Примітка: * – враховувалися результати обстеження перед повторним операційним втручанням, p_{2-4} – вірогідність різниці між досліджуваними групами.

У групах осіб із РЗ та ВЗ з швидким темпом росту титр АТ-ТГ був статистично значуще нижчим відносно групи осіб із ВЗ з повільним темпом росту на 42,5% та 19,4% відповідно (p<0,05).

Отримано вірогідно вищі титри антитіл до тироепероксидази (АТ-ТПО) (табл. 3.7) у осіб із ВЗ з швидким темпом росту у 2,6 разів, з ВЗ з повільним темпом росту у 2,4 разів порівняно із групою порівняння (p<0,05). У групах осіб із РЗ, з ВЗ з швидким темпом росту титр АТ-ТПО був статистично значуще нижчим відносно групи осіб із ВЗ з повільним темпом росту на 44,8% та 37,5%

відповідно (p<0,05). Отримані нами результати узгоджуються із непоодинокими літературними даними, згідно яких зростання титрів антитиреоїдних антитіл може бути як першопричиною розвитку вузлів так і наслідком патологічних процесів в тканині ЩЗ [243].

Вміст тиреоглобуліну (ТГ) (табл. 3.7) був вірогідно вищим в усіх осіб основних груп, а саме: у осіб з РЗ у 7,4 разів, з ВЗ з швидким темпом росту у 6,9 разів, з ВЗ з повільним темпом росту у 6,2 разів порівняно із групою здорових осіб (p<0,05). У групах осіб із РЗ та ВЗ з швидким темпом росту рівень ТГ був статистично значуще вижчим відносно групи осіб із ВЗ з повільним темпом росту на 20,7% та 12,9% відповідно (p<0,05). Означені зміни можна аргументувати стимулюючим впливом ТТГ, (що підтверджується найвищими значеннями даного показника в осіб першої групи [243].

Надалі був проведений детальний аналіз результатів УЗД окремо у кожного пацієнта всіх трьох основних груп (табл. 3.8).

Об'єм ЩЗ за даними УЗД дослідження був вірогідно вищим у всіх пацієнтів основних груп порівняно із групою порівняння (p<0,05) та виявився найвищим у пацієнтів із рецидивом вузлового зоба. У групах осіб із рецидивом вузлового зоба та з вузловим зобом з швидким темпом росту був достовірно вищим – на 61,5% та 44,3% відносно осіб із повільним темпом росту вузла (p<0,05).

Додатково ретроспективно вивчались зміни об'єму тиреоїдної тканини та об'єм первинного вузла (вузлів) протягом 1 року до операційного втручання.

Було встановлено збільшення об'єму ЩЗ у пацієнтів I групи на 45,27% (p<0,05), у пацієнтів II та III групи не відбувалося достовірного збільшення об'єму тиреоїдної тканини, даний показник зростав лише на 17,64% та 7,85% відповідно (p>0,05). Темп росту вузла(-ів) у пацієнтів I групи та II групи перевищував 50% і складав 90,92% та 83,51% відповідно (p<0,05), у хворих III групи – 24,12% (p>0,05).

Таблиця 3.8

Показники об’єму щитоподібної залози та сумарний об'єм вузла (-ів) за даними ультрасонографії у досліджуваних хворих

	Рецидив вузлового зоба (I група)* n=30	Вузловий зоб зі швидким темпом росту (II група) n=30	Вузловий зоб із повільним темпом росту (III група) n=36	Без патології щитоподібної залози (IV група) n=20
	1	2	3	4
Об’єм щитоподібної залози за методом Brunn на момент операції	31,03±2,19 p_2 <0,05 p_3 <0,01 p_4 <0,001 p **<0,05	24,74±2,13 p_3 <0,05 p_4 <0,001 p **>0,05	19,22±1,68 p_4 <0,001 p **>0,05	11,62±1,47
Сумарний об’єм вузла/-ів за методом Brunn в щитоподібної залози на момент операції	22,72±3,49 p**<0,05	11,8±2,17 p**<0,05	10,96±1,71 p **>0,05	-
Об’єм щитоподібної залози за методом Brunn 1 рік до операції	21,36±2,7 p_4 <0,001	21,03±2,51 p_4<0,01	17,82±2,62 p_4<0,05	
Сумарний об’єм вузла/-ів щитоподібної залози за методом Brunn 1 рік до операції	11,9±1,84	6,43±1,3	8,83±2,4	-

Примітка: * – враховувалися результати обстеження перед повторним операційним втручанням; p** – вірогідність розбіжності між операцією та переоопераційним обстеженням; *** – для осіб без патології щитоподібної залози УЗД в динаміці не проводилося.

Згідно даних наукової літератури підвищена потреба у тиреоїдних гормонах в жінок спостерігається під час статевого дозрівання, вагітності, клімаксу, тобто вік жінок має беззаперечний вплив на функціональну активність ЩЗ [83, 138]. Для простеження даної закономірності, серед пацієнтів досліджуваних груп, нами було проведено розподіл їх на вікові категорії (табл. 3.9). Встановлено, що пік захворюваності серед досліджуваних груп припадає на фертильний вік жінок, який згідно визначення ВООЗ становить до 49 років [110, 140], що відповідає даним багатьох досліджень [130, 146].

Таблиця 3.9

Розподіл пацієнтів досліджуваних груп в залежності від віку на момент операції

Вік	Рецидив вузлового зоба (I група)* n=30		Вузловий зоб зі швидким темпом росту (II група) n=30		Вузловий зоб із повільним темпом росту (III група) n=36		Кількість пацієнтів у вікових категоріях	
	Абс.	%	Абс.	%	Абс.	%	Абс.	%
Від 19 до 29 років	5	17	5	17	5	14	15	16
Від 30 до 39 років	9	30	11	37	9	25	29	30
Від 40 до 49 років	4	13	3	10	3	8	10	10
Від 50 до 59 років	9	30	10	33	11	31	30	31
Старше 60 років	3	10	1	3	8	22	12	13
Всього:	30	100	30	100	36	100	96	100

Примітка: У пацієнтів I групи враховували вік на момент першої операції

Оскільки нами було встановлено зниження периферичної активності тиреоїдних гормонів у всіх основних групах дослідження, що проявлялося зниженням вT_3 та співвідношення вT_3/вT_4, ми вирішили встановити наявність чи відсутність в досліджуваних пацієнтів одного із найбільш поширених етіологічних факторів синдрому низького T_3, а саме підвищеної маси тіла (табл. 3.10). У більшості обстежених індекс маси тіла (ІМТ) дещо перевищував

референтні межі (18,5-24,9 кг/м^2), проте вірогідне зростання порівняно із групою порівняння було відмічено лише в осіб І групи ($p<0,05$).

Таблиця 3.10

Індекс маси тіла досліджуваних пацієнтів

	Рецидив вузлового зоба (І група)* n=30	Вузловий зоб зі швидким темпом росту (ІІ група) n=30	Вузловий зоб із повільним темпом росту (ІІІ група) n=36	Без патології щитоподібної залози (IV група) n=20
	1	2	3	4
Індекс маси тіла, кг/м^2	30,36±2,84 $p_4<0,05$	24,97±3,77	27,35±4,51	22,93±2,18

Примітка: * – враховувалися результати обстеження перед повторним операційним втручанням.

Для узагальнення наведених у даному розділі досліджень та пошуку їх можливих патогенетичних зв’язків із підвищеним ризиком рецидиву ВЗ нами було проведено кореляційний аналіз.

Було виявлено негативну лінійну кореляцію між ІМТ та вT_3 ($r = - 0,531$, $p<0,05$), СТІ ($r = - 0,530$, $p<0,05$), співвідношенням вT_3/вT_4 ($r = - 0,395$, $p<0,05$), та позитивну із ТТГ ($r = 0,293$, $p<0,05$), ТТГ/T_3 ($r = 0,429$ $p<0,05$), АТ-ТГ ($r = 0,385$, $p<0,05$), АТ-ТПО ($r = 0,427$, $p<0,05$). Отже, із зростанням маси тіла у досліджуваних пацієнтів відбувається пригнічення периферичної конверсії тиреоїдних гормонів та активація гіпоталамо-гіпофізарної осі.

Такі пари показників як концентрація ТТГ і вік пацієнта, ТТГ і тривалість анамнезу, ТТГ і об'єм розмір вузла(-ів) ЩЗ не показали значущої кореляції значень.

Виявлені позитивні кореляційні зв’язки між об’ємом ЩЗ та ТТГ ($r = 0,428$, $n=96$, $p<0,05$), ТГ ($r = 0,478$, $p<0,05$), титрами АТ-ТГ ($r = 0,365$, $n=96$, $p<0,05$), АТ-ТПО ($r = 0,389$, $p<0,05$), та негативні із співвідношенням вT_3/вT_4 ($r = - 0,334$, $p<0,05$) вказують, що констатовані зміни тиреоїдного гомеостазу в досліджуваних пацієнтів пов’язані із процесом вузлоутворення. Дещо сильніша кореляційна темпом росту вузла та ТТГ ($r = 0,678$, $n=96$, $p<0,05$), титром АТ-ТПО $r= 0,446$

(n=96, p<0,05), АТ-ТТГ r= 0,427 (n=96, p<0,05) може пояснюватися більшою чутливістю вузлової тканини до означених змін, порівняно із паранодулярною тканиною.

Позитивна лінійна кореляція була відмічена між концентраціями сироваткового ТТГ і тироглобуліну (r = 0,539, n=96, p<0,05). Даний зв'язок можна пояснити наступним: підвищення концентрації ТТГ стимулює збільшення розмірів вузлів і/або паренхіми ЩЗ, що в свою чергу внаслідок швидкого росту призводить до збільшення концентрації сироваткового тироглобуліну, який продукується фолікулярними клітинами ЩЗ.

Негативну кореляційну залежність між ТТГ та ТІ (r = - 0,927, n=96, p<0,05), СТІ (r = - 0,797, n=96, p<0,05), співвідношенням $вТ_3/вТ_4$ (r = - 0,391, n=96, p<0,05) можна інтерпретувати тим, що знижена периферична активність тиреоїдних гормонів активує гіпоталамо-гіпофізарну систему, яка у свою чергу запускає каскад стимулювальних впливів на тиреоїдну тканину та зумовлює її розростання.

Зростання рівня ТТГ як результат активації гіпоталамо-гіпофізарної системи та підвищена експресія антитиреоїдних антитіл є показниками, які значно підвищують ризик вузлоутворення [212].

Таким чином, показники, які відображають функцію гіпоталамо-гіпофізарної осі, активності периферичної конверсії тиреоїдних гормонів, титр антитиреоїдних антитіл та рівень тиреоглобуліну в сироватці крові можуть служити прогностичними маркерами щодо рецидиву вузлоутворення в тканині щитоподібної залози.

Результати досліджень даного розділу наведено в таких публікаціях:

1. Ткачук НП. Зміни тиреоїдного гомеостазу як причина рецидиву доброякісної вогнищевої патології щитоподібної залози. Клінічна та експериментальна патологія. 2020;19(2):71-7. doi: https://doi.org/10.24061/1727-4338.XIX.2.72.2020.10

2. Tkachuk NP. Thyroid and Pseudothyroid Dysfunction as a Cause That is Promoting the Relapse of Benign Focal Thyroid Pathology. J Med Life. 2020;13(3):426-30. doi: 10.25122/jml-2020-0130

3. Ткачук НП, Гирла ЯВ. Вираженість йододефіциту у хворих на вузловий евтиреоїдний та післяопераційний рецидивний зоб. В: Матеріали XXIV з'їзду хірургів України; 2018 Вер 26-28; Київ. Київ; 2018, с. 533.

4. Tkachuk NP. Expression of iodine deficiency in patients with nodular euthyroid goiter and postoperative goiter relapse. В: Бойчук ТМ, Іващук ІО, Безрук ВВ, редактори. Матеріали 100-ї підсумкової наукової конференції професорсько-викладацького персоналу Вищого державного навчального закладу України «Буковинський державний медичний університет»; 2019 Лют 11, 13, 18; Чернівці. Чернівці: Медуніверситет; 2019, с. 203.

5. Ткачук НП. Ступінь важкості йододефіциту у хворих на післяопераційний рецидивний вузловий евтиреоїдний зоб. BIMCO Journal. 2019;2019:458.

РОЗДІЛ 4
ГІСТОПАТОЛОГІЧНІ ТА ЦИТОПАТОЛОГІЧНІ ОСОБЛИВОСТІ ЩИТОПОДІБНОЇ ЗАЛОЗИ ПРИ РІЗНИХ ВАРІАНТАХ ВУЗЛОВОГО ЗОБА

Головним завданням даного морфологічного дослідження було віднайти морфологічні критерії, які можна було б застосувати для оцінки можливості розвитку (прогнозу) рецидиву вузлового зоба (ВЗ). У зв'язку із цим нами були обрані показники, які з одного боку є стабільно присутніми в часовому аспекті як в нормальній тканині щитоподібної залози так і в тканині ВЗ, але з іншого боку які можуть мати певний розвиток у той чи іншій бік, а також такі, які можна було б оцінити кількісно, тобто виміряти, отже, відповідно й надійно оцінити статистичну вірогідність можливих подій в щитоподібній залозі (ЩЗ) в аспекті рецидиву зоба. Важливим було також знайти показники, які за потребою можна було б використати й для цитопатологічного аналізу, оскільки він є придатним для вивчення дуже малих за обсягом взірців тканини (пунктати ЩЗ).

Спочатку в гістологічних зрізах, забарвлених гематоксиліном і еозином, були вивчені показники, які дозволяють оцінити взаємовідношення між трьома основними тканинними елементами ЩЗ – паренхіма (тироцити), строма ЩЗ (включно сполучну тканину та кровоносні судини), колоїд (видимий продукт діяльності тироцитів). Планіметричний вираз цих елементів ЩЗ представлений у таблиці 4.1. Зокрема, виміряний питомий об’єм тироцитів, строми та колоїду у відсотках, відповідно сумарний об’єм цих елементів в окремо взятому взірці тканини повинен дорівнювати рівно 100%. Отже, з цифр, які наведені у таблиці 4.1 видно, що у тканині ВЗ при різних його варіантах у порівнянні з ЩЗ без патологічних змін у середньому статистично вірогідно збільшується питомий об’єм паренхіми (тироцитів), при цьому в тканині ВЗ зі швидким темпом росту цей параметр є більшим, ніж в тканині ВЗ з повільним темпом росту, а в тканині рецидивного зоба (РЗ) він є більшим, ніж в тканині ВЗ зі швидким темпом росту. Таким чином, тканина РЗ характеризується збільшеною присутністю паренхіми.

Таблиця 4.1

Планіметричні показники окремих структур щитоподібної залози при різних варіантах вузлового зоба (середня арифметична та її похибка)

Показник	Рецидив вузлового зоба (I група) n=30	Вузловий зоб зі швидким темпом росту (II група) n=30	Вузловий зоб із повільним темпом росту (III група) n=36	Без патології щитоподібної залози (IV група) n=20
	1	2	3	4
Питомий об'єм тироцитів у тканині залози (%)	30,3±0,37 p_2=0,002 p_3<0,001 p_4<0,001	27,2±0,45 p_3=0,003 p_4<0,001	24,3±0,47 p_4=0,001	20,2±0,51
Питомий об'єм колоїду в тканині залози (%)	49,1±0,38 p_2=0,002 p_3<0,001 p_4<0,001	52,4±0,46 p_3<0,001 p_4<0,001	58,7±0,48 p_4<0,001	68,3±0,52
Питомий об'єм строми в тканині залози (%)	20,6±0,37 p_2>0,05 p_3=0,002 p_4<0,001	20,4±0,44 p_3=0,003 p_4<0,001	17,0±0,46 p_4<0,001	11,5±0,51

Візуальний аналіз зображень гістопатологічних препаратів дозволив припустити, що збільшення питомого об'єму паренхіми при ВЗ пов'язане як зі збільшенням числа клітин паренхіми так і з зростанням загального об'єму тироцитів, причому збільшення загального об'єму тироцитів пов'язане зі збільшенням об'єму їх цитоплазми при сталих розмірах ядер. Ці моменти обговорюються далі разом і з цитопатологічними показниками.

Вищевказані тенденції проілюстровані за допомогою рисунків 4.1-4.4, де показані найбільш типові місця для характеристики питомого об'єму тироцитів в ЩЗ нормальної будови, при ВЗ із повільним темпом росту , при ВЗ зі швидким

темпом росту та при РЗ. Звісно, що насправді картина при вказаних станах ЩЗ характеризується певним варіюванням, особливо значним щодо різновидів зоба, тому в тканині зоба в різних ділянках можна побачити доволі різноманітні співвідношення між тканинними елементами, отже наведені в таблиці 4.1 цифри є узагальненням не тільки в межах груп дослідження, але і в межах кожного взірця дослідженої тканини.

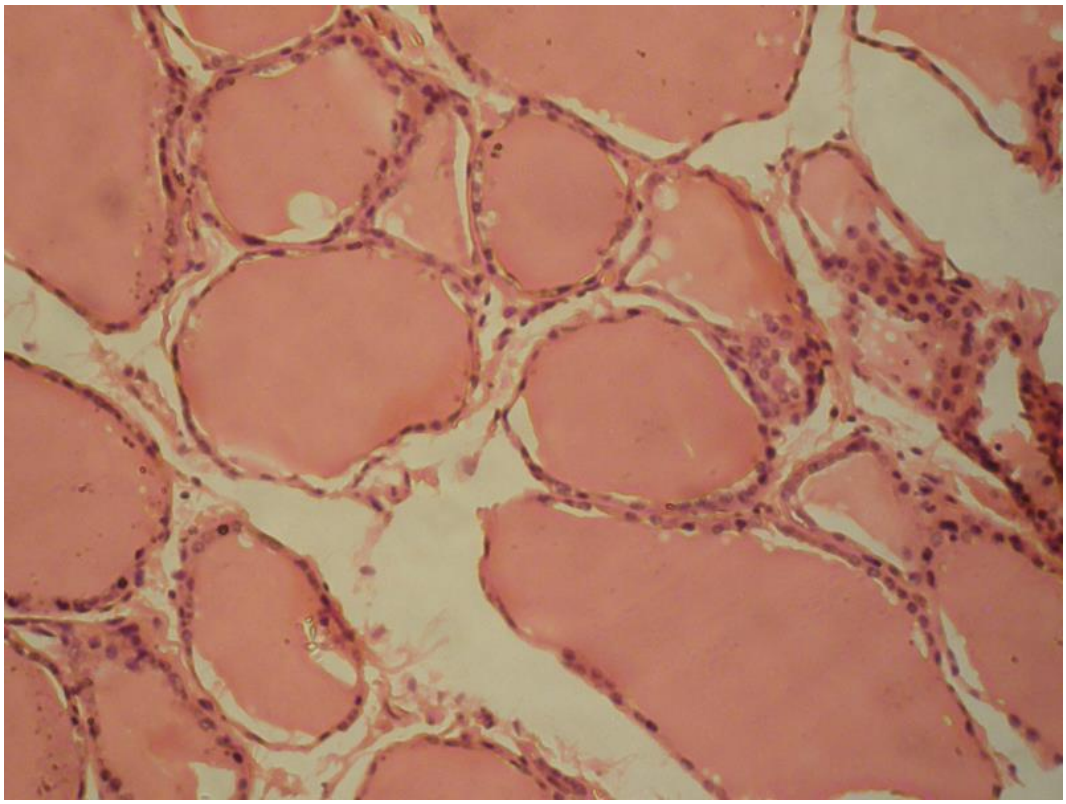

Рис. 4.1. Одне із найбільш типових місць для ілюстрації питомого об’єму тироцитів у щитоподібній залозі нормальної будови. Гістологічний зріз щитоподібної залози. Забарвлення гематоксиліном і еозином. Ок.10х, Об.10х (загальне оптичне збільшення у 100 разів).

З рисунку 4.1 видно, що типова тканина нормальної ЩЗ має паренхіму у вигляді епітеліальних клітин (тироцитів), які вистилають фолікули переважно в один шар, хоча подекуди спостерігаються й компактні скупчення тироцитів в краях фолікулів. Просвіт фолікулів містить колоїд, який добре профарбовується гематоксиліном і еозином. Строма виражена слабко, містить фібробласти,

міжклітинну речовину та волокнистий компонент і кровоносні судини. Розміри фолікулів, хоч і варіюють, але в певному діапазоні вони достатньо одноманітні.

Типовий приклад тканини ВЗ з повільним темпом росту (рис. 4.2) показує, що розміри фолікулів доволі сильно варіюють, є фолікули як зменшених так і збільшених розмірів, колоїд без особливостей, питомий об’єм тироцитів помітно зростає в порівнянні з нормою.

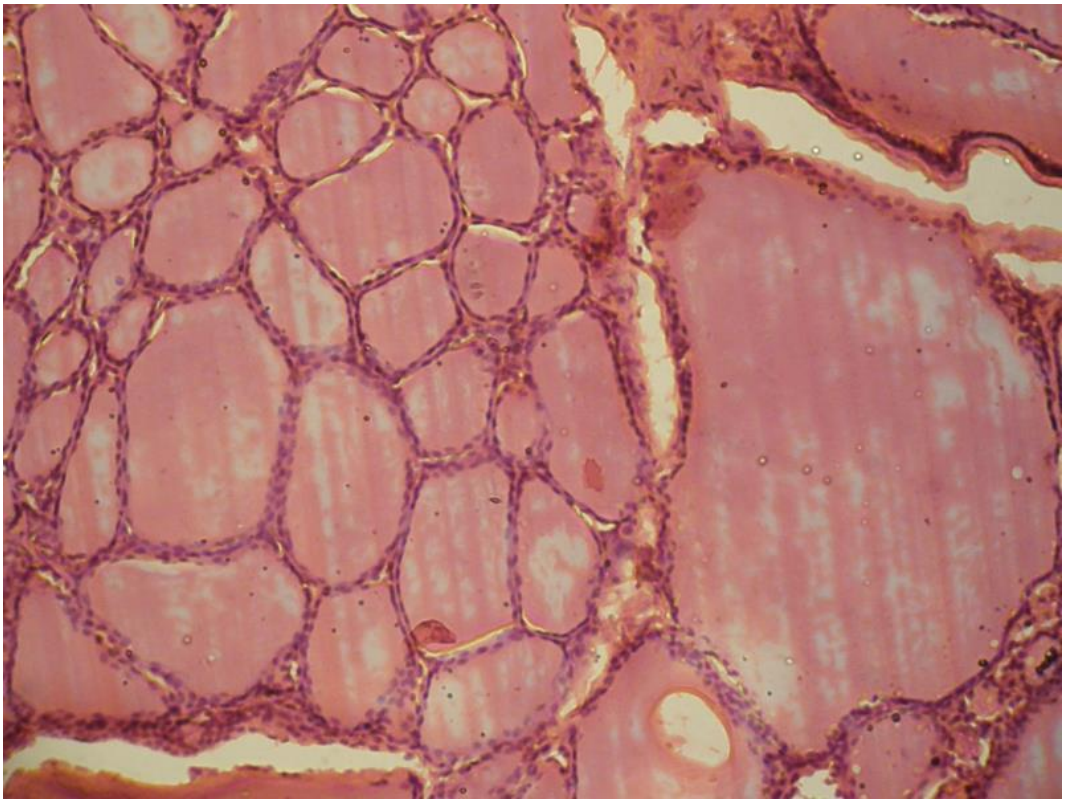

Рис. 4.2. Одне із найбільш типових місць для ілюстрації питомого об’єму тироцитів при вузловому зобі із повільним темпом росту. Гістологічний зріз вузла. Забарвлення гематоксиліном і еозином. Ок.10х, Об.10х (загальне оптичне збільшення у 100 разів).

Типовий приклад тканини ВЗ зі швидким темпом росту (рис. 4.3) демонструє, що фолікули дрібнішають, варіювання розмірів зменшується, кількість тироцитів відчутно зростає навіть у порівнянні з зобом з повільним темпом росту, також значно зростає присутність стромального компонента. Колоїд не проявляє особливостей.

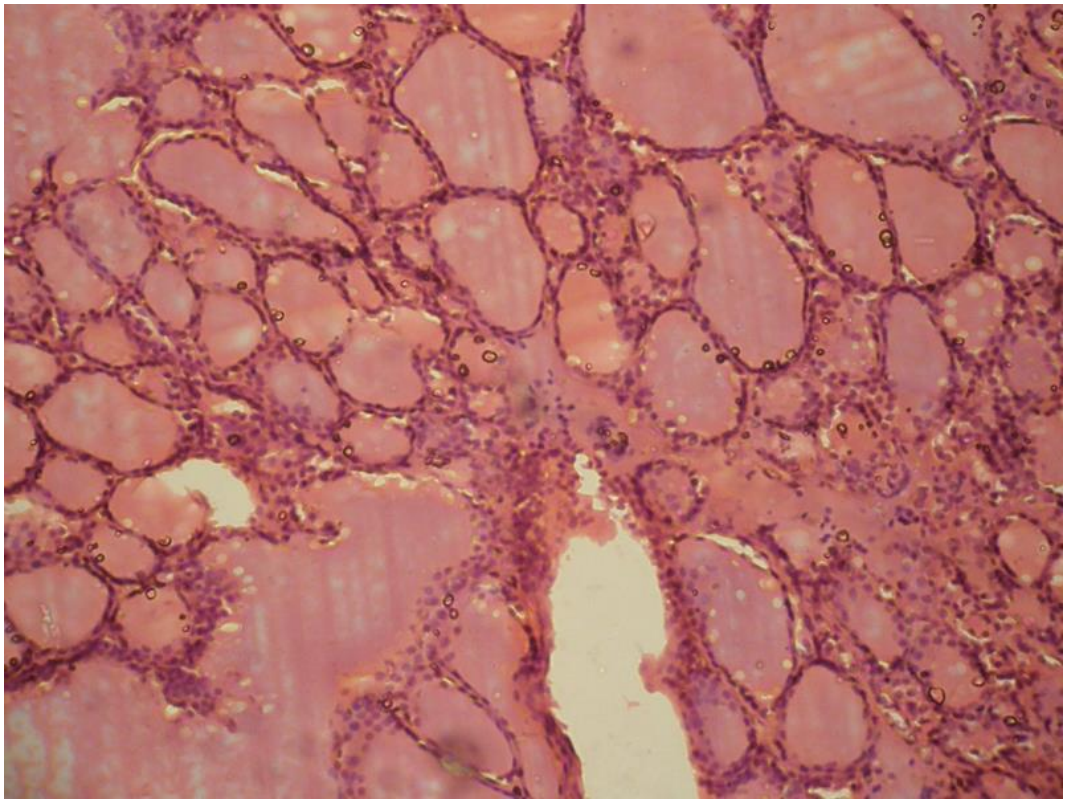

Рис. 4.3. Одне із найбільш типових місць для ілюстрації питомого об’єму тироцитів при вузловому зобі зі швидким темпом росту . Гістологічний зріз вузла. Забарвлення гематоксиліном і еозином. Ок.10х, Об.10х (загальне оптичне збільшення у 100 разів).

Типовий приклад вигляду тканини РЗ (рис. 4.4) дає змогу переконатися в дуже значному збільшенні числа тироцитів у порівнянні з тканиною нормальної ЩЗ та з тканиною ВЗ як з повільним, так і зі швидким темпом росту. Звертає увагу на себе те, що окремі фолікули або містять менше колоїду, або зовсім його позбавлені. Розміри фолікулів доволі одноманітні.

Разом зі збільшенням питомого об’єму паренхіми при ВЗ питомий об’єм видимого продукту діяльності тироцитів – колоїду в середньому зменшується (табл. 4.1), причому відмічається характерна залежність від різновиду зоба – об’єм колоїду зменшується від зоба з повільним темпом росту до зоба зі швидким темпом росту і є найменшим при РЗ.

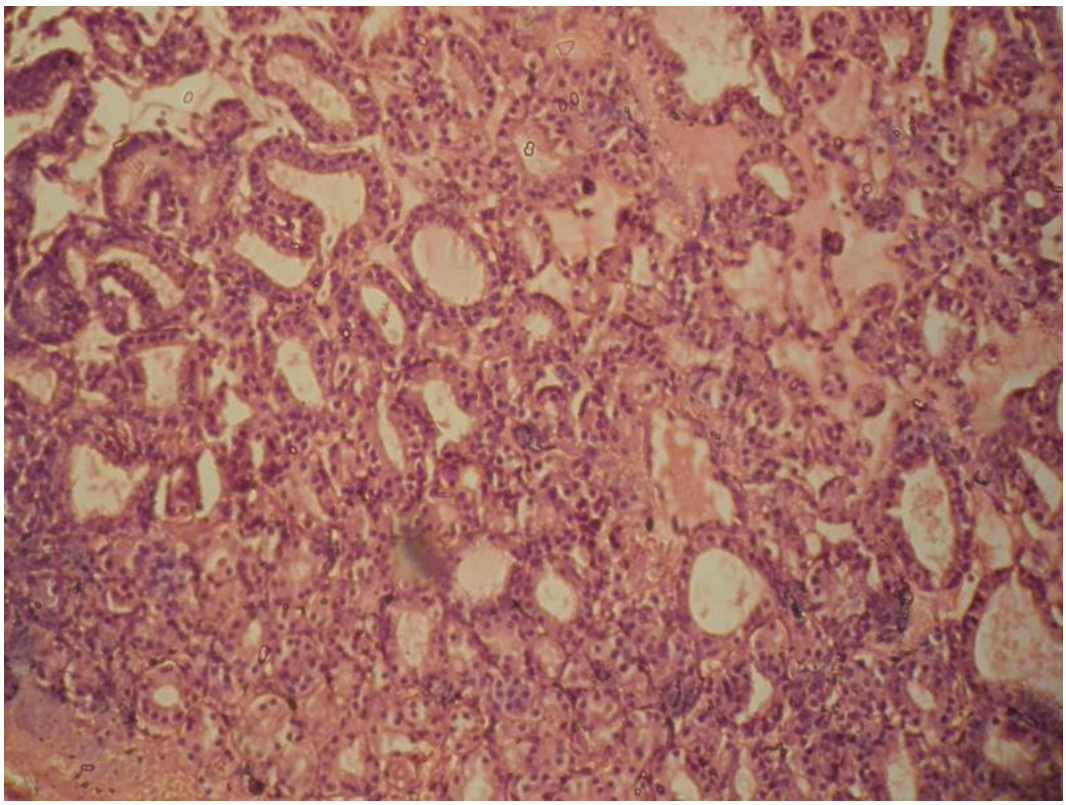

Рис. 4.4. Одне із найбільш типових місць для ілюстрації питомого об’єму тироцитів при рецидиві зоба. Гістологічний зріз вузла. Забарвлення гематоксиліном і еозином. Ок.10х, Об.10х (загальне оптичне збільшення у 100 разів).

Є деяка тенденція до зниження інтенсивності забарвлення колоїду при зобі, особливо при його рецидиві у порівнянні з нормальною тканиною ЩЗ, що видно, наприклад, при порівнянні зображень фрагментів мікропрепаратів з рисунків 4.1-4.4, але проведений аналіз оптичної густини забарвлення колоїду не виявив статистично значущих змін у середніх тенденціях ($p>0,05$). Отже, на підставі забарвлення гематоксиліном і еозином гістологічних препаратів щодо особливостей стану колоїду при ВЗ визначитися точно не є можливим. Хоча є можливість провести підрахунок фолікулів з колоїдом та без нього, що і було зроблено і виведено у вигляді середніх цифр у таблиці 4.2 та обговорюється далі.

Кількісний аналіз стромального компонента тканини зоба показує значне збільшення його питомого об’єму у порівнянні з нормальною тканиною ЩЗ (табл.

4.1). Але, хоч існує збільшення стромального компонента при зобі зі швидким темпом росту у порівнянні з зобом із повільним темпом росту, то разом з тим не відмічено розбіжності між РЗ та зобом зі швидким темпом росту. Варто також відмітити і більші середні величини питомого об'єму стромального компонента при РЗ у порівнянні з зобом з повільним темпом росту. Отже, при зобі збільшується як питомий об'єм паренхіми так і строми, а збільшення це відбувається за рахунок зменшення питомого об’єму колоїду.

Оскільки, ситуація з колоїдом при ВЗ є доволі помітною, а він накопичується в просвіті фолікулів ЩЗ, то наступним логічним етапом аналізу була оцінка змін морфометричних параметрів тиреоїдних фолікулів, зокрема, відсотку фолікулів з колоїдом, середнього діаметру фолікулів, коефіцієнту варіації середнього діаметру фолікулів як показника варіювання розмірів фолікулів (показника розмаїття фолікулів за їхнім розміром). Результати таких вимірювань наведені в таблиці 4.2.

З приведених цифр видно, що при ВЗ з повільним темпом росту відсоток фолікулів із колоїдом є близьким до 100% і в середньому не відрізняється від відсотку в тканині нормальної ЩЗ. Разом з тим, при ВЗ зі швидким темпом росту відсоток фолікулів із колоїдом різко знижується, а при рецидиві він у середньому є ще більш низьким, ніж при ВЗ зі швидким темпом росту. При цьому при ВЗ діаметр фолікулів в середньому збільшується у порівнянні з нормальною тканиною ЩЗ, в ряді випадків він може бути кваліфікований як макрофолікулярний зоб, водночас діаметр фолікулів зменшений при вузловому зобі зі швидким темпом росту, і є ще меншим при рецидиві зоба (табл. 4.2).

Дуже цікавими є дані щодо розмаїття у розмірах фолікулів, що оцінювали за коефіцієнтом варіації середнього діаметру фолікулів. Так, розмаїття розмірів різко зростає при ВЗ з повільним темпом росту, але падає при ВЗ зі швидким темпом росту і при РЗ. Причому, за цим показником статистично вірогідної різниці між зобом зі швидким темпом росту та РЗ не виявлено ($p>0,05$). Описані закономірності щодо фолікулів видно на рисунках 4.1-4.4.

Таблиця 4.2

Деякі морфометричні параметри тироїдних фолікулів при різних варіантах вузлового зоба (скор-тест та лінійні вимірювання) – середня арифметична та її похибка

Показник	Рецидив вузлового зоба (I група) n=30	Вузловий зоб зі швидким темпом росту (II група) n=30	Вузловий зоб із повільним темпом росту (III група) n=36	Без патології щитоподібної залози (IV група) n=20
	1	2	3	4
Відсоток фолікулів з колоїдом	84,4±0,52 p_2=0,001 p_3<0,001 p_4<0,001	89,5±0,59 p_3<0,001 p_4<0,001	99,6±0,64 p_4>0,05	99,8±0,67
Середній діаметр фолікулів (мкм)	78,8±2,03 p_2<0,001 p_3<0,001 p_4<0,001	118,4±2,15 p_3<0,001 p_4=0,036	137,3±3,02 p_4<0,001	124,9±2,28
Коефіцієнт варіації середнього діаметру фолікулів (%)	12,3±0,77 p_2>0,05 p_3<0,001 p_4=0,002	13,6±0,78 p_3>0,05 p_4=0,005	38,0±0,92 p_4>0,05	18,1±0,68

Як було вказано вище, візуальний аналіз зображень гістопатологічних препаратів дозволив припустити, що збільшення питомого об’єму паренхіми при ВЗ пов’язане як зі збільшенням числа клітин паренхіми так і з зростанням загального об’єму тироцитів, причому збільшення загального об’єму тироцитів пов’язане зі збільшенням об’єму їх цитоплазми при сталих розмірах ядер. Конкретні кількісні дані щодо цих тенденцій наведені у таблицях 4.3 та 4.4.

У таблиці 4.3 наведені результати аналізу гістологічних препаратів (гістологічні зрізи, які виготовлені з операційного матеріалу – шматочки ЩЗ) та

цитологічних препаратів (мазки, які виготовлені з пунктатів ЩЗ) на основі планіметричного вимірювання площі клітинного ядра та цитоплазми, з яких обраховували ядерно-цитоплазматичне співвідношення у %, яку вказувало на те, скільки відсотків займає площа ядра у клітині (тироциті). При цьому варто зауважити, що площа ядер у середніх тенденціях не відрізнялася між групами дослідження в жодному варіанті попарного порівняння. До цього показника є особлива цікавість, оскільки він може бути отриманий як на гістологічних зрізах, так і на мазках, що виготовлені з пунктатів ЩЗ, які дозволяють отримати результат максимально швидко.

Таблиця 4.3

Ядерно-цитоплазматичне співвідношення в тироцитах гістологічного зрізу та пунктату щитоподібної залози при різних варіантах вузлового зоба (планіметричне дослідження) – середня арифметична та її похибка

Показник	Рецидив вузлового зоба (I група) n=30	Вузловий зоб зі швидким темпом росту (II група) n=30	Вузловий зоб із повільним темпом росту (III група) n=36	Без патології щитоподібної залози (IV група) n=20
	1	2	3	4
Ядерно-цитоплазматичне співвідношення в тироцитах в гістологічному зрізі (%)	35,2±0,55 p_2=0,009 p_3<0,001 p_4<0,001	37,4±0,59 p_3=0,002 p_4<0,001	42,1±0,68 p_4<0,001	48,2±0,64
Ядерно-цитоплазматичне співвідношення в тироцитах (%) в пунктаті	30,8±0,29 p_2<0,001 p_3<0,001 p_4<0,001	34,2±0,32 p_3<0,001 p_4<0,001	39,7±0,35 p_4<0,001	42,0±0,39

Отже, з даних, які наведені у таблиці 4.3 видно, що як в гістопатологічних препаратах, так і в мазках з пунктатів ЩЗ, спостерігається одна й та сама закономірність – ядерно-цитоплазматичне співвідношення поступово зменшується в послідовності – тканина нормальної ЩЗ, ВЗ з повільним темпом росту, ВЗ зі швидким темпом росту, РЗ. Хоча, конкретні цифри відрізняються між гістопатологічними та цитопатологічними препаратами, тим не менше, зміни мають настільки постійний характер, що дозволяють рекомендувати гістопатологічне та цитопатологічне дослідження як цілком рівноправні. Тобто, в практичних цілях з метою отримання більш швидких результатів по показнику «ядерно-цитоплазматичне співвідношення» в тироцитах, достатньо буде обмежитися цитопатологічним дослідженням мазків із пунктатів щитоподібної залози.

Для ілюстрації цитоплазматичних співвідношень у гістопатологічних препаратах, наводяться рисунки 4.5-4.8, а для ілюстрації цитоплазматичних співвідношень у цитопатологічних препаратах, наводяться рисунки 4.9-4.12. Варто вказати на те, що цитопатологічні препарати слід оцінювати лише в тих місцях, де є повна впевненість у тому, що аналізуються саме тироцити, бо в ряді випадків це буває неможливим, для ілюстрації чого наводимо кілька зображень (Рис. 4.13-4.16).

Отже, типовий вигляд тироцитів в тканині нормальної ЩЗ в гістопатологічному препараті (в гістопатологічному зрізі) представлений на рисунку 4.5. Тут чітко видно контури клітинних ядер тироцитів. Хоча межі між тироцитами простежуються, як правило, не достатньо ясно, тим не менше, однозначно візуалізуються апікальні та базальні краї тироцитів, що дозволяє виміряти ядерно-цитоплазматичне співвідношення по групам тироцитів (як правило, в межах окремого фолікула).

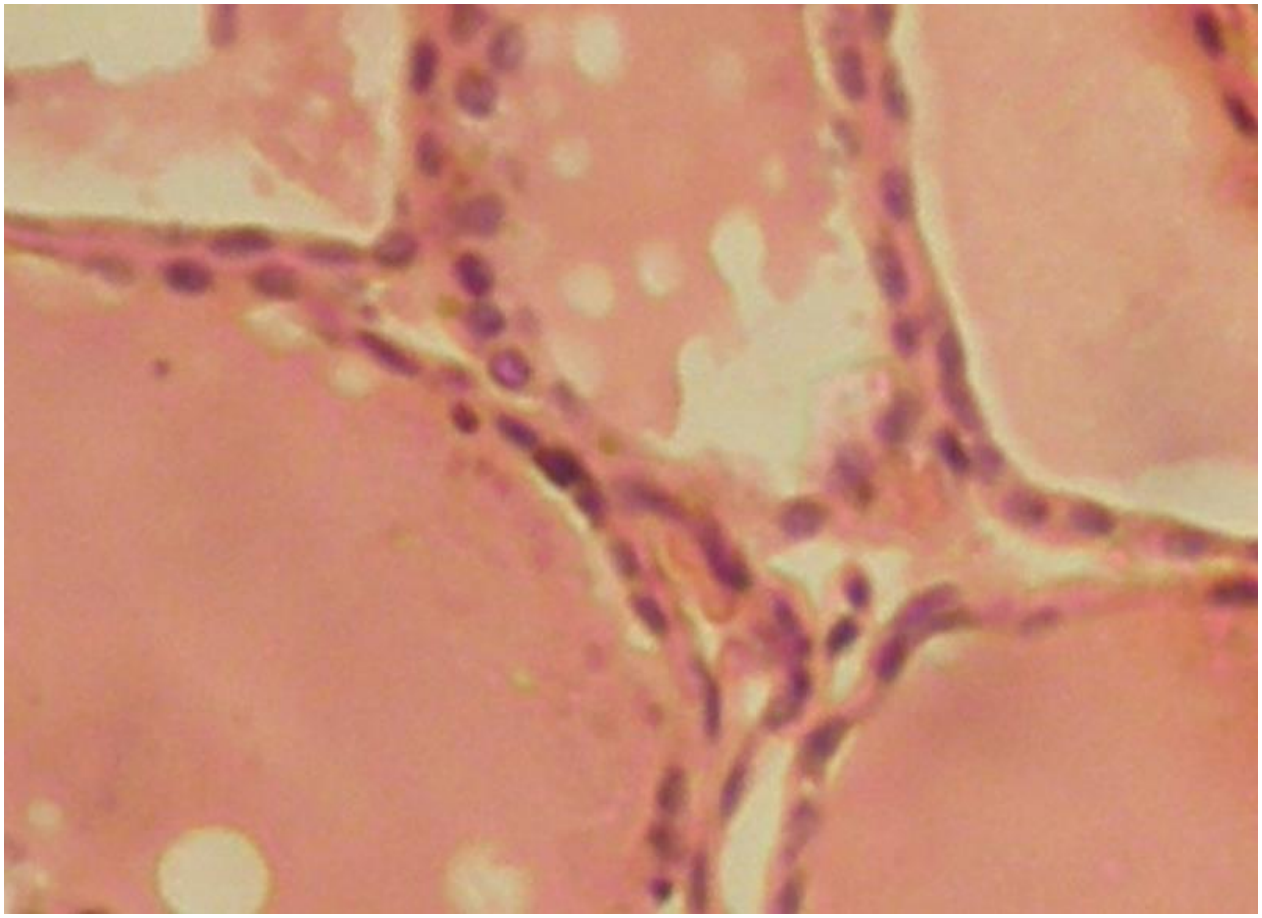

Рис. 4.5. Одне із найбільш типових місць для ілюстрації ядерно-цитоплазматичного співвідношення в тироцитах у гістопатологічних препаратах щитоподібної залози нормальної будови. Гістологічний зріз щитоподібної залози. Забарвлення гематоксиліном і еозином. Ок.40х, Об.10х (загальне оптичне збільшення у 400 разів).

Типовий вигляд тироцитів в тканині ВЗ із повільним темпом росту наведений на рисунку 4.6. Так само, які в нормі чітко видно контури клітинних ядер тироцитів, але межі між тироцитами простежуються, як правило, не достатньо ясно. Хоча візуально може скластися враження, що ядерно-цитоплазматичне співвідношення в тироцитах не змінюється в порівнянні з нормою, бо видно збільшено число ядер тироцитів, все ж при вимірюванні встановлено, що воно вірогідно зменшується ($p<0,05$).

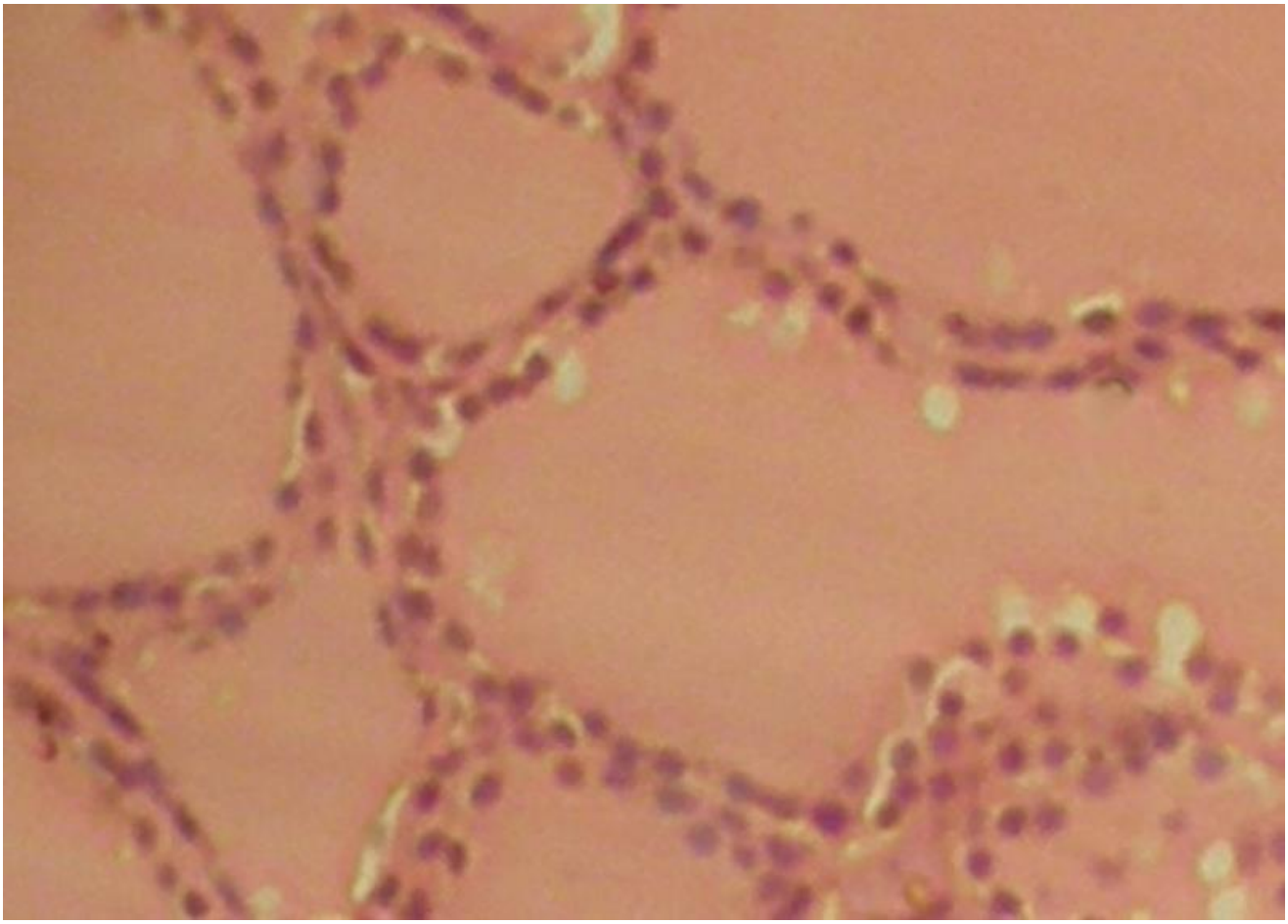

Рис. 4.6. Одне із найбільш типових місць для ілюстрації ядерно-цитоплазматичного співвідношення в тироцитах у гістопатологічних препаратах при вузловому зобі з повільним темпом росту. Гістологічний зріз вузла. Забарвлення гематоксиліном і еозином. Ок.40х, Об.10х (загальне оптичне збільшення у 400 разів).

Аналогічні тенденції щодо тироцитів в гістопатологічних препаратах простежуються і на прикладі спостереження тканини ВЗ зі швидким темпом росту (рис. 4.7) та на прикладі спостереження РЗ (рис. 4.8), тобто, не зважаючи на візуальне зростання ядерної маси тироцитів, все ж відмічається зменшення ядерно-цитоплазматичного співвідношення в цих клітинах паренхіми ($p<0,05$).

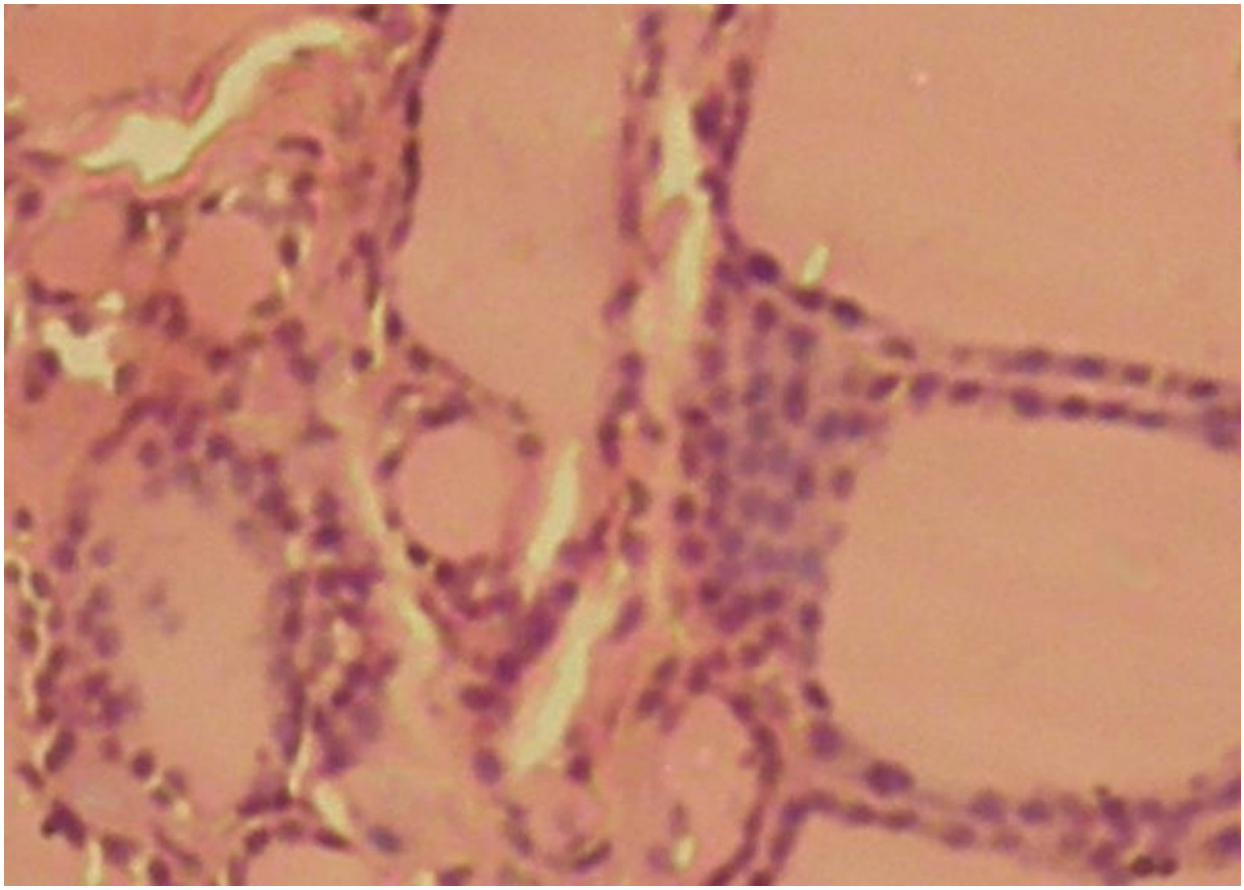

Рис. 4.7. Одне із найбільш типових місць для ілюстрації ядерно-цитоплазматичного співвідношення в тироцитах у гістопатологічних препаратах при вузловому зобі зі швидким темпом росту. Гістологічний зріз вузла. Забарвлення гематоксиліном і еозином. Ок.40х, Об.10х (загальне оптичне збільшення у 400 разів).

Варто також зазначити, що вивчення тонкої будови цитоплазми тироцитів не виявило жодних відмінностей між групами спостереження (рис. 4.5-4.8). Ядерно-цитоплазматичне співвідношення в тироцитах у цитопатологічних препаратах (пунктатах) часто вивчають при забарвленні мазків за методом Май-Грюнвальда (рис. 4.9 – 4.16), тому що гарно видно як контури ядра, так і контури клітин, у тому числі при груповому їхньому розташуванні. Ізольовані клітини частіше зустрічалися в мазках з пунктатів ЩЗ нормальної будови (Рис. 4.9).

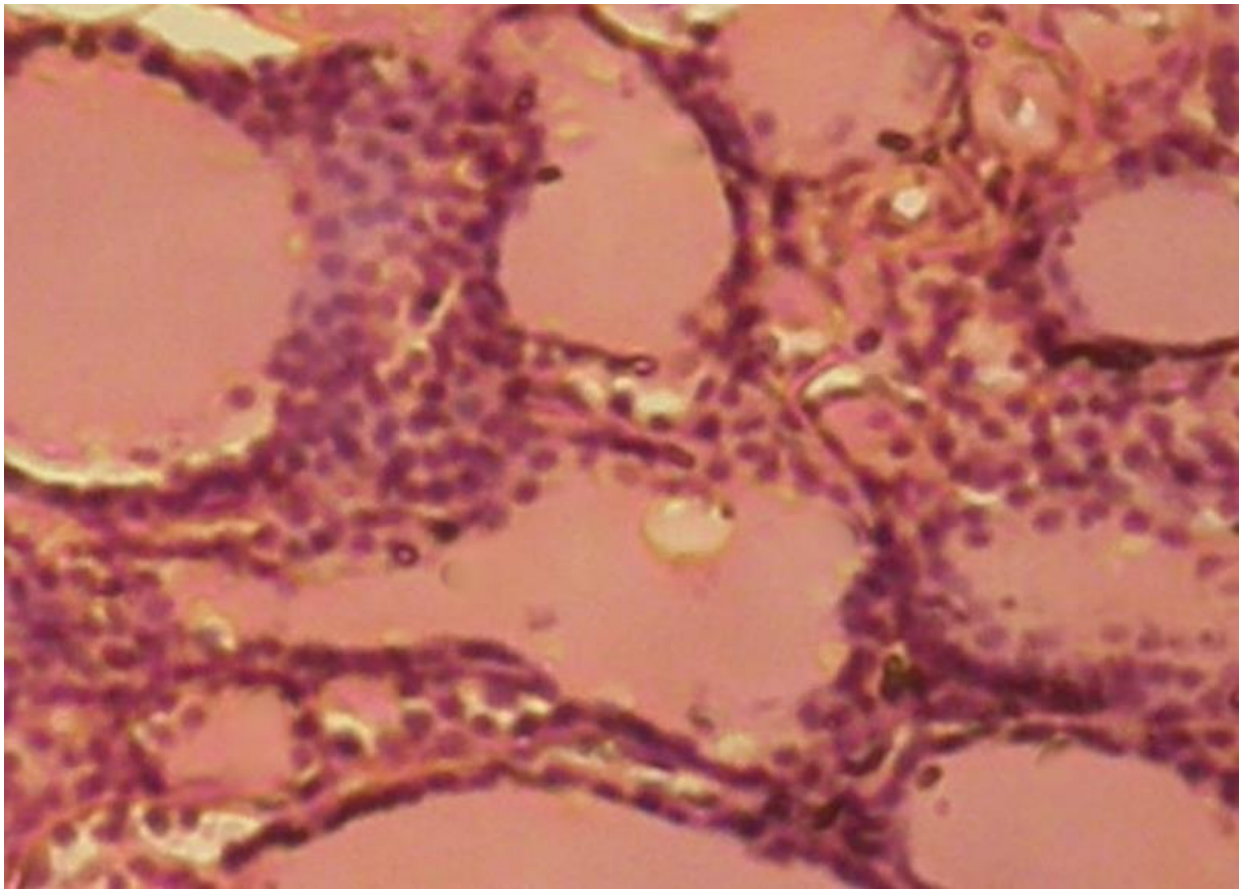

Рис. 4.8. Одне із найбільш типових місць для ілюстрації ядерно-цитоплазматичного співвідношення в тироцитах у гістопатологічних препаратах при рецидиві зоба. Гістологічний зріз вузла. Забарвлення гематоксиліном і еозином. Ок.40х, Об.10х (загальне оптичне збільшення у 400 разів).

При вузловому зобі частіше спостерігалися тироцити з груповим розташуванням (Рис. 4.10 – 4.12). Як було відмічено вище, були встановлені однакові тенденції щодо змін ядерно-цитоплазматичного співвідношення в тироцитах в послідовності: нормальна тканина ЩЗ – ВЗ із повільним темпом росту – ВЗ зі швидким темпом росту – РЗ. Хоча тенденції були однаковими, все ж точні цифри ядерно-цитоплазматичних співвідношень різняться, що залежить від різниці суми впливів на об’єми ядер та цитоплазми, яка виникає в ході виконання гістотехнічних та цитотехнічних процедур.

Важливою морфологічною особливістю пунктатів ЩЗ було те, що в них число тироцитів загалом було невеликим, тому для отримання надійних статистичних результатів доводиться не тільки відшуковувати всі тироцити в мазках, але і, як правило, виготовляти по кілька мазків з одного пунктату ЩЗ.

Наступною особливістю пунктатів ЩЗ було те, що в мазках пунктатів зазвичай знаходиться велике число гематогенних клітин, серед яких переважають еритроцити (рис. 4.9 – 4.16).

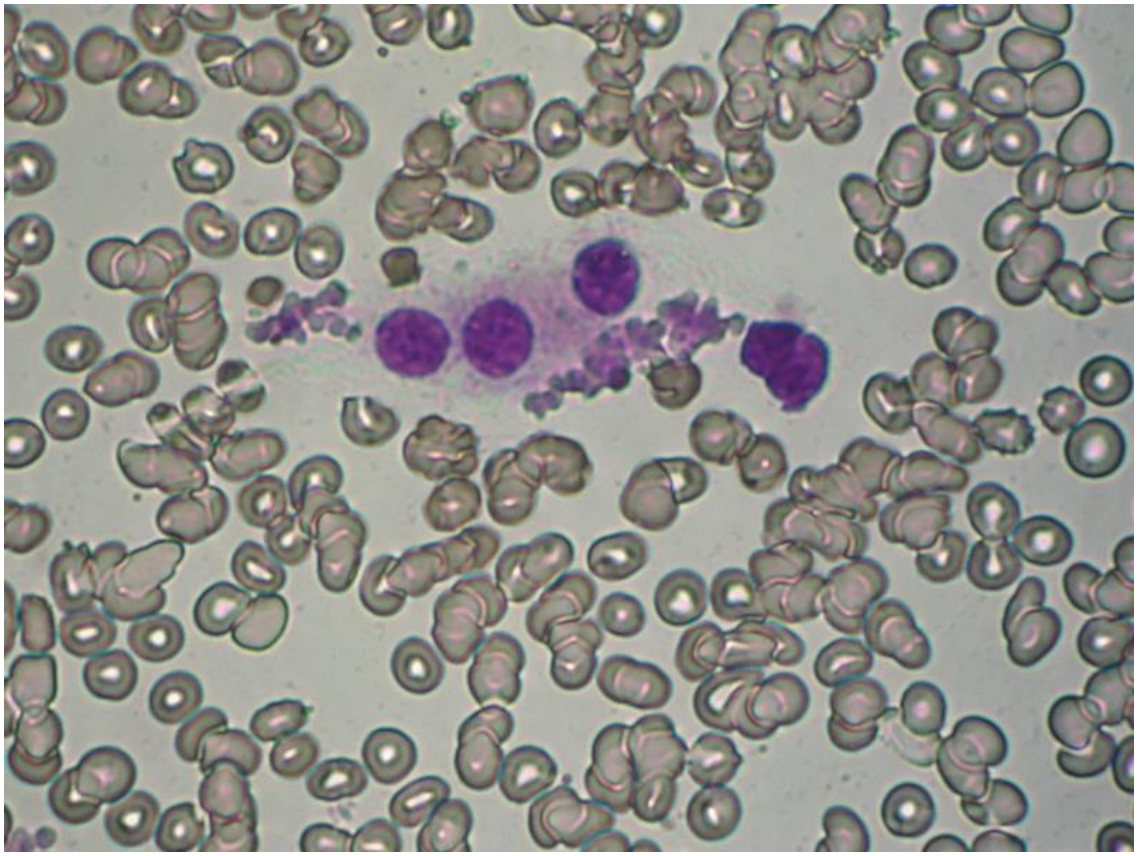

Рис. 4.9. Одне із найбільш типових місць для ілюстрації ядерно-цитоплазматичного співвідношення в тироцитах у цитопатологічних препаратах (пунктатах) щитоподібної залози нормальної будови. Пунктат, мазок. Забарвлення за Май-Грюнвальдом. Ок.100х, Об.10х (загальне оптичне збільшення у 1000 разів).

Наступна морфологічна особливість мазків з пунктатів ЩЗ торкається групових розташувань тироцитів. В одних випадках такі групові нагромадження клітин є придатними для отримання показника «ядерно-цитоплазматичне

співвідношення», бо в них тироцити розташовуються одним шаром (рис. 4.10 – 4.12, 4.14). В інших випадках тироцити розташовуються у кілька рядів (рис. 4.13), отже клітинні ядра та цитоплазма невизначено накладаються один на одного, тому в таких випадках отримання показника «ядерно-цитоплазматичне співвідношення» стає неможливим.

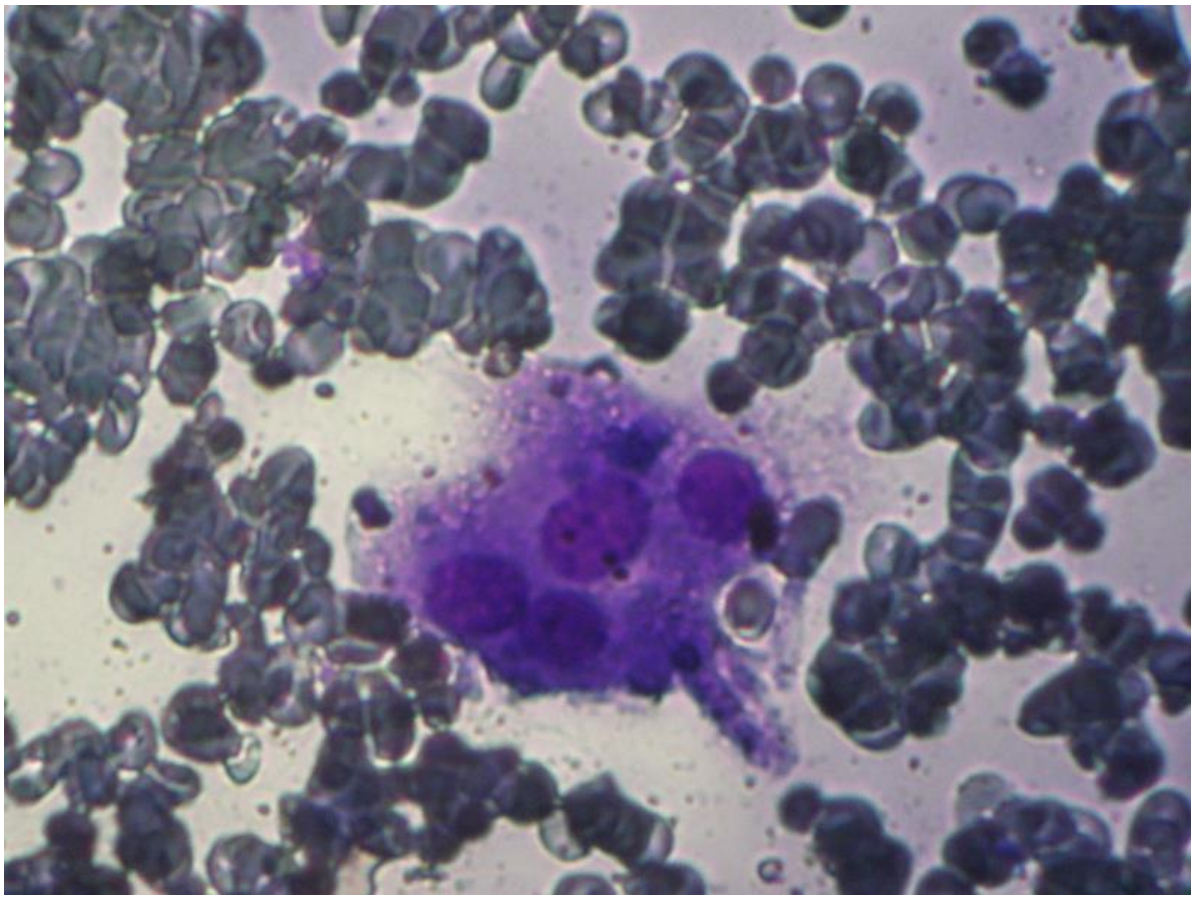

Рис. 4.10. Одне із найбільш типових місць для ілюстрації ядерно-цитоплазматичного співвідношення в тироцитах у цитопатологічних препаратах (пунктатах) при вузловому зобі із повільним темпом росту. Пунктат, мазок. Забарвлення за Май-Грюнвальдом. Ок.100х, Об.10х (загальне оптичне збільшення у 1000 разів).

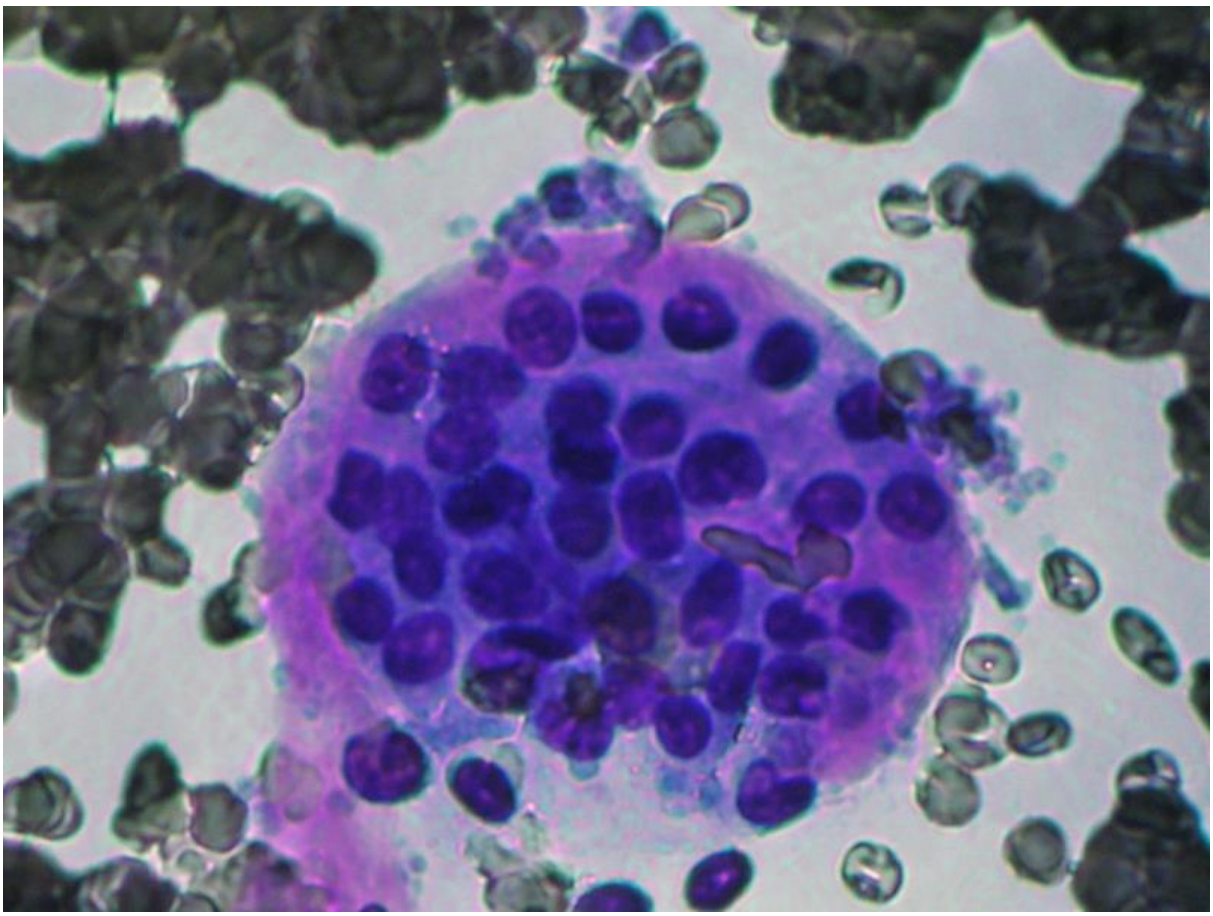

Рис. 4.11. Одне із найбільш типових місць для ілюстрації ядерно-цитоплазматичного співвідношення в тироцитах у цитопатологічних препаратах (пунктатах) при вузловому зобі зі швидким темпом росту. Пунктат, мазок. Забарвлення за Май-Грюнвальдом. Ок.100х, Об.10х (загальне оптичне збільшення у 1000 разів).

Хоча, в мазках з пунктатів ЩЗ в значній кількості знаходять тироцити, які мають клітинне ядро і цитоплазму, що є умовою для отримання показника «ядерно-цитоплазматичне співвідношення», разом з тим, часто трапляються клітини з «голими ядрами», тобто такі клітини, в яких візуалізується клітинне ядро, але зовсім не візуалізується цитоплазма (Рис. 4.14-4.15). Ідентифікація цих клітин на основі забарвлення за Май-Грюнвальдом не є можливою, ці клітини можуть бути лімфоцитами, стовбуровими клітинами або зміненими тироцитами.

Отже, такі клітини доводиться вилучати з аналізу при отриманні показника «ядерно-цитоплазматичне співвідношення».

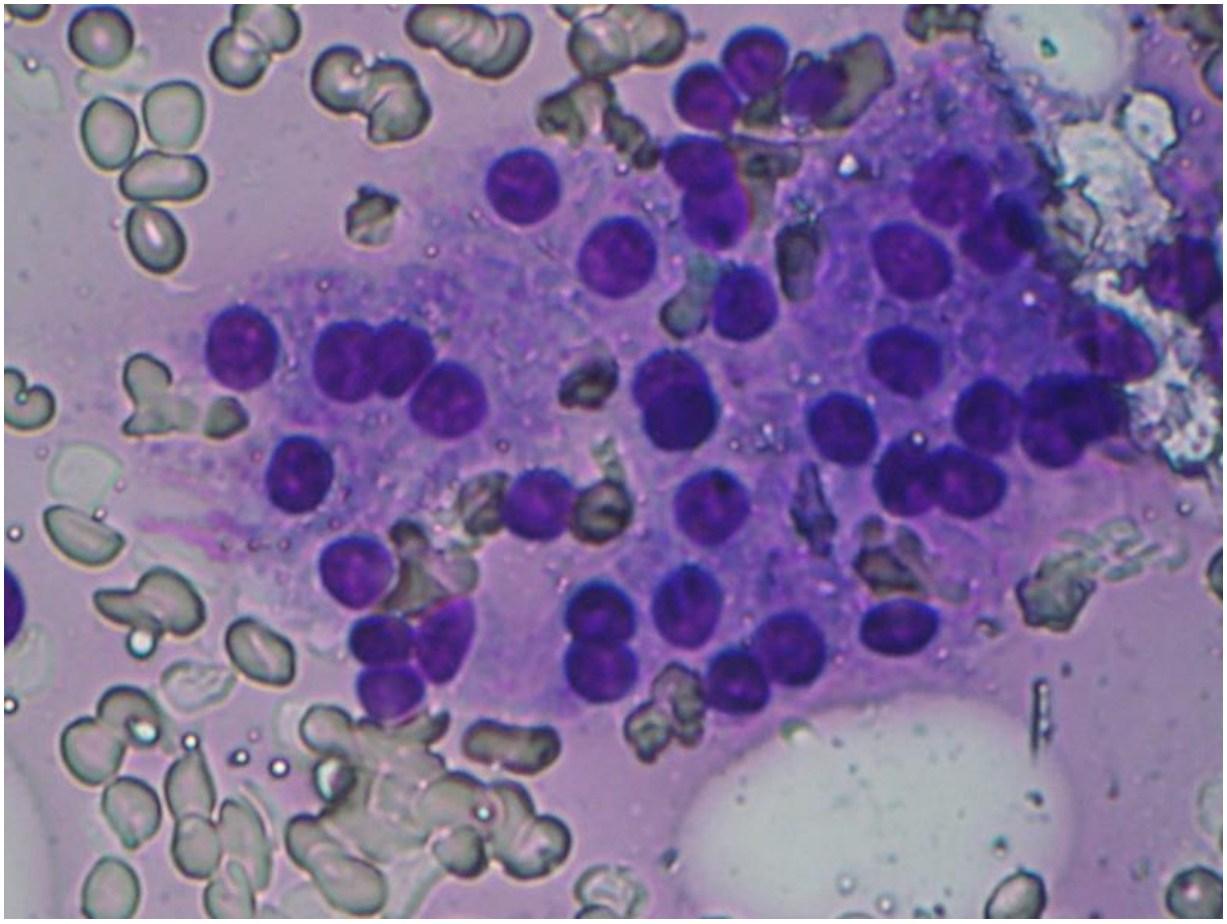

Рис. 4.12. Одне із найбільш типових місць для ілюстрації ядерно-цитоплазматичного співвідношення в тироцитах цитопатологічних препаратах (пунктатах) при рецидиві зоба. Пунктат, мазок. Забарвлення за Май-Грюнвальдом. Ок.100х, Об.10х (загальне оптичне збільшення у 1000 разів).

Варто зауважити, що сам лише факт виявлення в мазках з пунктатів ЩЗ об’єктів, які непридатні для отримання показника «ядерно-цитоплазматичне співвідношення» в тироцитах, не означає необхідності повного вибракування цих мазків з пунктатів ЩЗ, тому що навіть у мазках з дефектами поруч з непридатними об’єктами можуть бути виявлені цілком придатні для аналізу клітини або групи клітин (рис. 4.14).

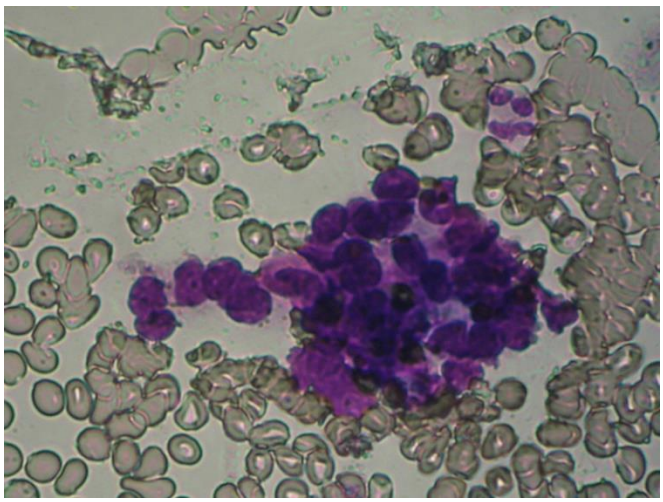

Рис. 4.13. Варіант, коли цитопатологічний препарат є непридатним для визначення ядерно-цитоплазматичного співвідношення в тироцитах цитопатологічних препаратах (пунктатах) при рецидиві зоба. Хоча в клітинах видно цитоплазму і ядро, але більша кількість клітин розташовується понад в один шар. Пунктат, мазок. Забарвлення за Май-Грюнвальдом. Ок.100х, Об.10х (загальне оптичне збільшення у 1000 разів).

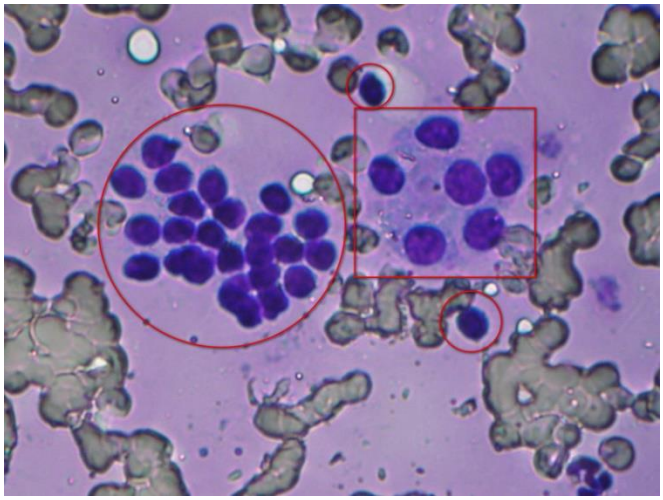

Рис. 4.14. Варіант, коли цитопатологічний препарат є частково непридатним для визначення ядерно-цитоплазматичного співвідношення в тироцитах цитопатологічних препаратах (пунктатах) при рецидиві зоба. Квадратом позначене місце, яке придатне для вимірювань, а кругами позначені місця, які непридатні для підрахунків з причини недостатньої візуалізації цитоплазми. Пунктат, мазок. Забарвлення за Май-Грюнвальдом. Ок.100х, Об.10х (загальне оптичне збільшення у 1000 разів).

Частина мазків з пунктатів ЩЗ може взагалі не містити паренхіматозних компонентів цього органу. Зокрема, мова йде про мазки, де виявляються лише елементи крові – червоні та білі клітини крові (рис. 4.15 – 4.16). Це ще одна важлива обставина, яка мотивує до отримання не одного, а кількох пунктатів із тканини ЩЗ з виготовленням серій мазків. Густота розташування еритроцитів та інших гематогенних елементів в мазках з пунктатів ЩЗ не має принципового значення для аналізу тироцитів. Гематогенні клітини можуть розташовуватися в один ряд (рис. 4.15), або в кілька рядів (рис. 4.16). Еритроцити можуть розташовуються навіть «монетними» стовпчиками.

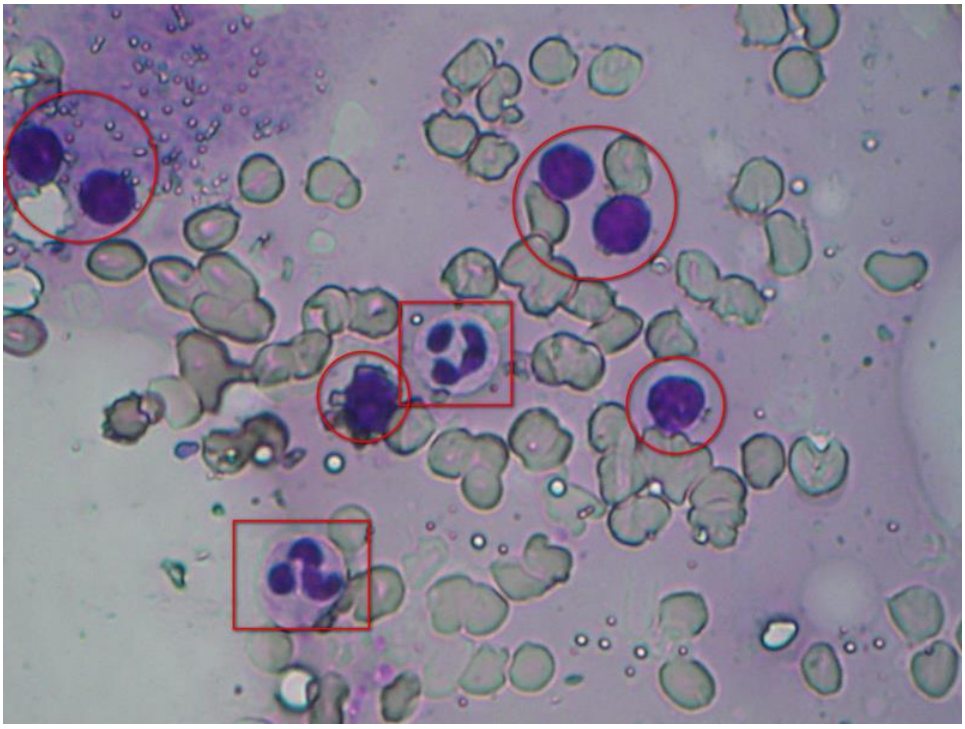

Рис. 4.15. Варіант, коли цитопатологічний препарат є непридатним для визначення ядерно-цитоплазматичного співвідношення в тироцитах цитопатологічних препаратах (пунктатах) при рецидиві зоба. Квадратами позначені нейтрофільні гранулоцити, в яких чітко видно цитоплазму та ядро, але ці клітини не є тироцитами, Кругами позначені клітини з недостатньою візуалізацією цитоплазми. Пунктат, мазок. Забарвлення за Май-Грюнвальдом. Ок.100х, Об.10х (загальне оптичне збільшення у 1000 разів).

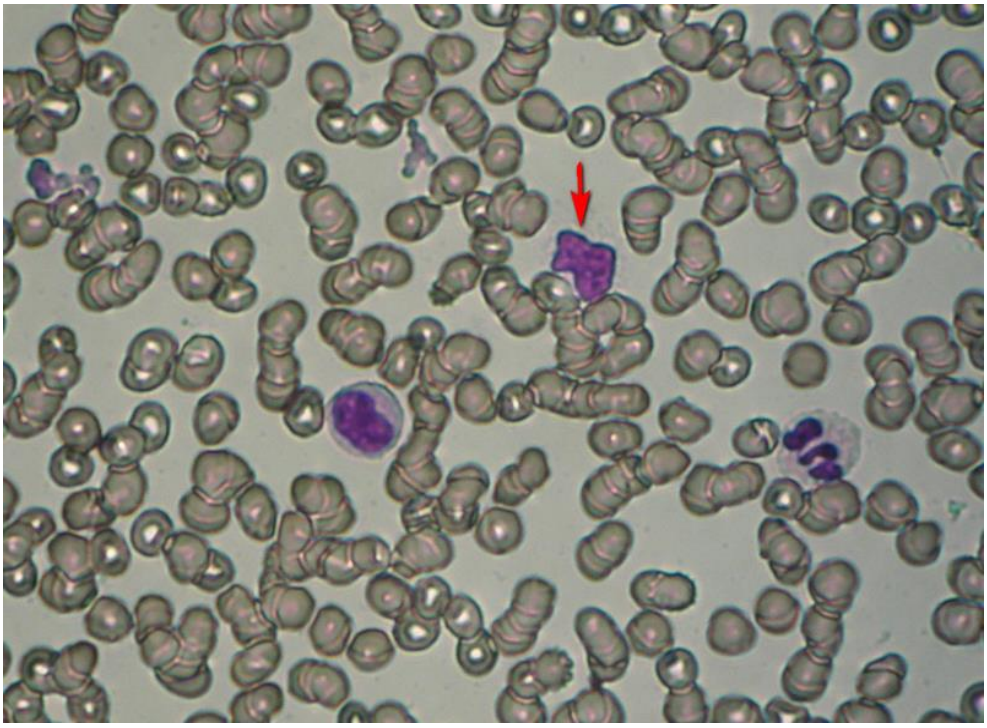

Рис. 4.16. Варіант, коли цитопатологічний препарат є непридатним для визначення ядерно-цитоплазматичного співвідношення в тироцитах цитопатологічних препаратах (пунктатах) при рецидиві зоба. Тироцити не визначаються. Ліворуч – типовий моноцит, по центру неідентифікована клітина з ядром неправильної форми (позначена стрілкою), праворуч – типовий нейтрофільний гранулоцит. Пунктат, мазок. Забарвлення за Май-Грюнвальдом. Ок.100х, Об.10х (загальне оптичне збільшення у 1000 разів).

Вище було показано, що при різних формах ВЗ закономірно змінюється співвідношення в цілому між паренхімою та стромою (табл. 4.1). З цієї причини являє собою інтерес оцінка співвідношень між кількістю тироцитів (як представників паренхіми) та кількістю фібробластів (як основних представників клітин строми). Такі дані подані в таблиці 4.4. З поданих цифр видно, що в тканині нормальної ЩЗ кількість тироцитів є більшою за кількість фібробластів, ця ж закономірність зберігається у ВЗ з повільним темпом росту, але співвідношення змінюється при ВЗ зі швидким темпом росту та при РЗ – воно стає приблизно рівним з тенденцією до переважання фібробластів.

Таблиця 4.4

Окремі морфометричні показники тироцитів та фібробластів щитоподібної залози при різних варіантах вузлового зоба (скор-тест та планіметричне дослідження) – середня арифметична та її похибка

Показник	Рецидив вузлового зоба (I група) n=30	Вузловий зоб зі швидким темпом росту (II група) n=30	Вузловий зоб із повільним темпом росту (III група) n=36	Без патології щитоподібної залози (IV група) n=20
	1	2	3	4
Відсоток кількості тироцитів до сумарної кількості тироцитів та фібробластів (%)	48,1±0,87 $p_2>0,05$ $p_3<0,001$ $p_4<0,001$	49,8±0,84 $p_3=0,008$ $p_4<0,001$	54,3±0,87 $p_4>0,05$	56,6±0,92
Питомий об’єм фібробластів у стромі (%)	26,1±0,18 $p_2<0,001$ $p_3<0,001$ $p_4<0,001$	24,0±0,20 $p_3<0,001$ $p_4<0,001$	17,2±0,18 $p_4>0,05$	16,4±0,17

Наведені дані про зміни у співвідношенні тироцитів та фібробластів дозволяють припустити підвищену проліферацію фібробластів строми ЩЗ при ВЗ зі швидким темпом росту та при РЗ, тому важливим було оцінити питомий об’єм фібробластів у стромі, так як він повинен зростати при підвищенні проліферації фібробластів.

Дійсно, було встановлено, що при ВЗ зі швидким темпом росту та при РЗ значно підвищений питомий об’єм фібробластів у стромі в порівнянні з нормальною тканиною ЩЗ, а також і в порівнянні із ВЗ із повільним темпом росту, але немає статистичної розбіжності за цим показником між нормальною тканиною ЩЗ та ВЗ з повільним темпом росту. Особливості строми при вивчених станах проілюстровані за допомогою рисунків 4.17 – 4.20.

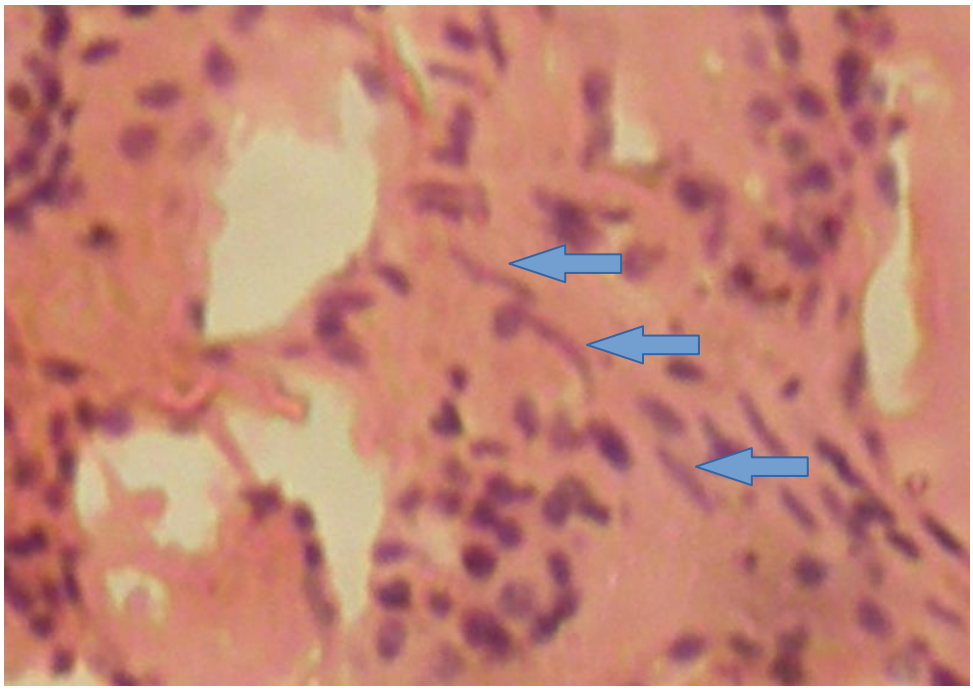

Рис. 4.17. Одне із найбільш типових місць строми у щитоподібній залозі нормальної будови. Гістологічний зріз. Кілька найбільш типових фібробластів для прикладу позначені стрілками (клітини видовженої веретеноподібної форми) Забарвлення гематоксиліном і еозином. Ок.40х, Об.10х (загальне оптичне збільшення у 400 разів).

Найбільш типово фібробласти ідентифікувалися відповідно до їхньої характерної веретеноподібної та видовжених ядер (Рис. 4.17). Однак, оскільки гістопатологічні препарати є зрізами з тривимірних структур, у реальності фібробласти класичну веретеноподібну форму мають лише тоді, коли орієнтуються паралельно зрізу. В інших випадках фібробласти в гістопатологічних препаратах розрізані тангенціально або впоперек, отже вони можуть приймати й інші форми (Рис. 4.18 – 4.20). Проте, характерне їхнє розташування при відсутності запального процесу все ж дозволяє їх надійно ідентифікувати навіть в препаратах, які забарвлені гематоксиліном і еозином, тобто без антигенної ідентифікації з використанням імуногістохімічних методів дослідження.

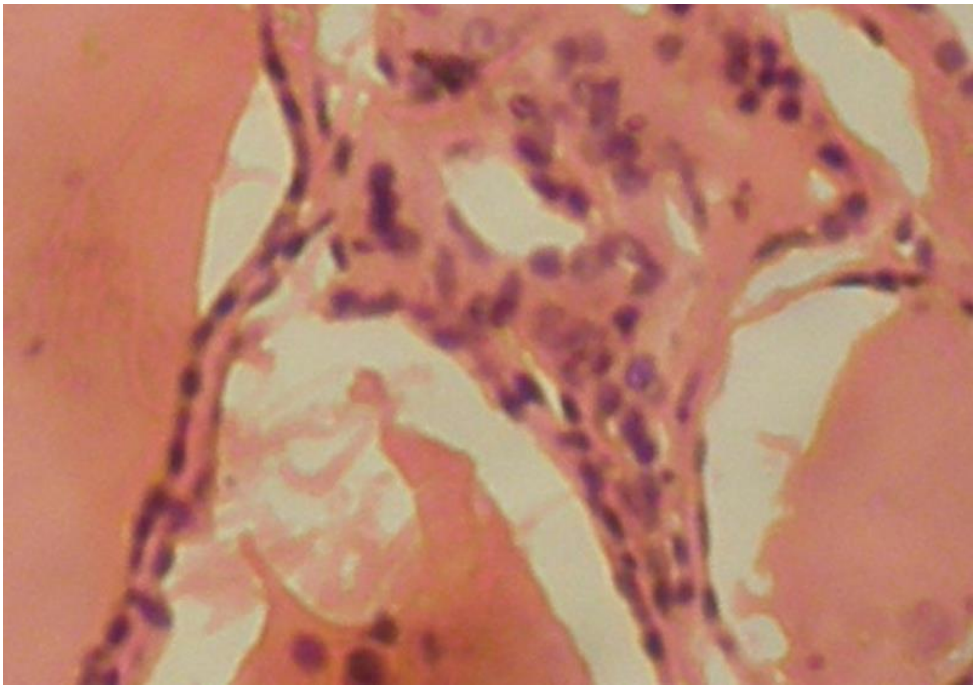

Рис. 4.18. Одне із найбільш типових місць строми вузлового зоба з повільним темпом росту . Гістологічний зріз вузла. Забарвлення гематоксиліном і еозином. Ок.40х, Об.10х (загальне оптичне збільшення у 400 разів).

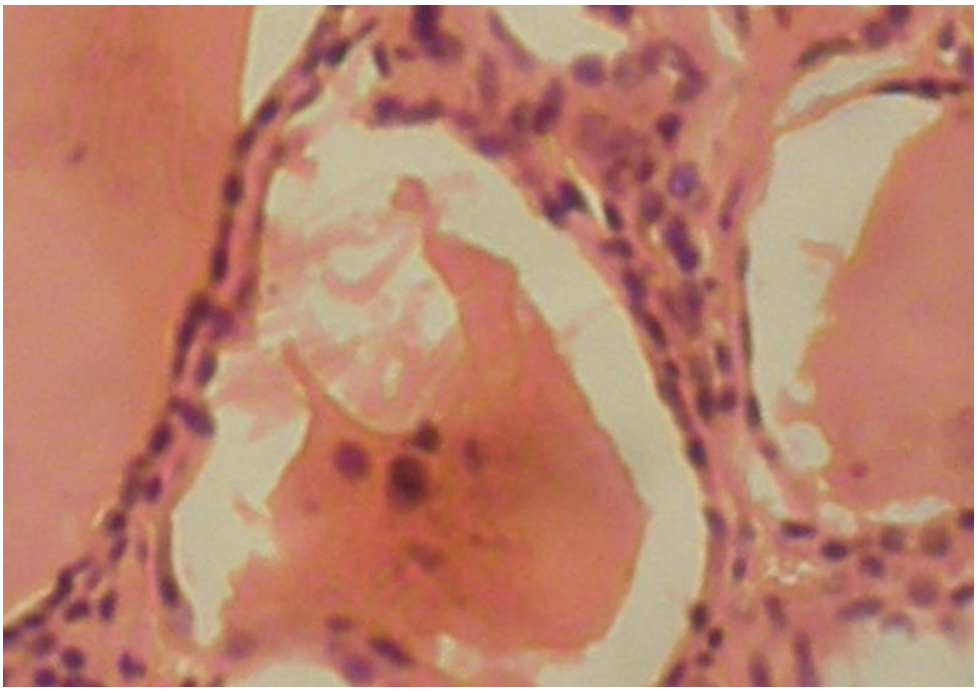

Рис. 4.19. Одне із найбільш типових місць строми вузлового зоба зі швидким темпом росту. Гістологічний зріз. Забарвлення гематоксиліном і еозином. Ок.40х, Об.10х (загальне оптичне збільшення у 400 разів).

Разом з тим, необхідно зазначити, що в даному дисертаційному дослідженні не було крайньої необхідності надто точно підраховувати частку фібробластів, тому що ці клітини зазвичай не потрапляють в мазки з пунктатів ЩЗ, а однією із цілей дослідження як раз було винайти саме такі критерії, які давали б рівноправні результати як в гістопатологічних препаратах так і мазках із пунктатів ЩЗ. Саме з цієї причини основна увага приділялася не компонентам строми, а компонентам паренхіми – тироцитами, оскільки вони при правильному виконанню методик обов’язково повинні потрапляти як в гістопатологічні препарати, так і в мазки із пунктатів ЩЗ.

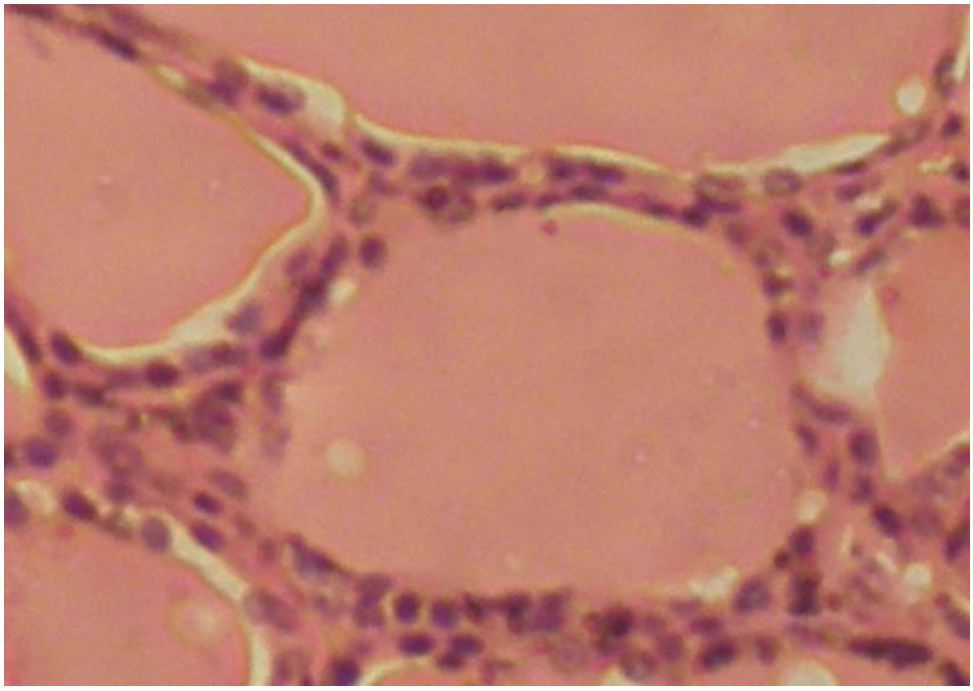

Рис. 4.20. Одне із найбільш типових місць строми вузла при рецидиві зоба. Гістологічний зріз. Забарвлення гематоксиліном і еозином. Ок.40х, Об.10х (загальне оптичне збільшення у 400 разів).

Отже, за морфологічними даними рецидивний зоб найбільше відповідає характеристикам вузлового зоба із швидким темпом росту. Відповідність відмічається як для паренхіматозного так і стромального компонентів зобної тканини. Щодо паренхіматозного компонента, то найбільш суттєвою подібністю є збільшення питомого об’єму паренхіми та зменшення ядерно-цитоплазматичного співвідношення в тироцитах переважно за рахунок збільшення об’єму їхньої

цитоплазми. Ядерно-цитоплазматичне співвідношення є найбільш зручним показником, бо його можна отримати як на гістологічних препаратах, так і на мазках з пунктатів щитоподібної залози.

Результати досліджень даного розділу наведено в таких публікаціях:

1. Ткачук НП, Давиденко ІС. Деякі особливості паренхіматозно-стромальних співвідношень у щитоподібній залозі при вузлових формах зоба з рецидивним та безрецидивним його перебігом. Клінічна анатомія та оперативна хірургія. 2020;19(1):53-60.
2. Ткачук НП, Давиденко ІС. Ядерно-цитоплазматичні співвідношення в тироцитах при вузлових формах зоба з рецидивним та безрецидивним перебігом. Буковинський медичний вісник. 2020;24(3):120-7. doi: https://doi.org/10.24061/2413-0737.XXIV.3.95.2020.82

РОЗДІЛ 5
ДЕЯКІ ГІСТОХІМІЧНІ, ЦИТОХІМІЧНІ, ІМУНОГІСТОХІМІЧНІ ТА ІМУНОЦИТОХІМІЧНІ ОСОБЛИВОСТІ ЩИТОПОДІБНОЇ ЗАЛОЗИ ПРИ РІЗНИХ ВАРІАНТАХ ВУЗЛОВОГО ЗОБА

Враховуючи те, що вузловий зоб (ВЗ) характеризується значним потенціалом до збільшення маси тканини внаслідок росту вузлів, то було важливим оцінити деякі параметри стану білків в окремих структурах щитоподібній залозі (ЩЗ) (в паренхіматозному та стромальному компонентах тканини залози та вузлових утвореннях), у тому числі в аспекті прогнозу рецидиву ВЗ.

У цьому розділі надаються результати кількісної оцінки стану білків різних структур в ЩЗ за оптичною густиною гістохімічного та цитохімічного забарвлення на загальний білок, яка визначена методом комп’ютерної мікроденситометрії (таблиці 5.1-5.2) та окиснювальної модифікації білків у цитоплазмі клітин (або гідроксилювання залишків лізину та проліну в сполучно-тканинних волокнах) за коефіцієнтом R/B, який визначений методом комп’ютерної мікроспектрофотометрії (таблиці 5.3-5.4). Обидва методи застосовані на гістохімічних та цитохімічних препаратах, забарвлених за методом Mickel Calvo, але з тією відмінністю, що для визначення загального білку препарати вивчали в монохроматичному цифровому перетворенні, а для коефіцієнта – без перетворень.

У таблиці 5.1 наведені результати оцінки оптичної густини забарвлення на загальний білок в тироцитах (окремо – гістологічні зрізи та окремо – мазки, які виготовлені з пунктатів ЩЗ) при різних варіантах ВЗ при застосуванні барвника бромфенолового синього.

Місця позитивної гістохімічної та цитохімічної реакції на білок забарвлювалися в різні відтінки синього кольору (рис. 5.1-5.4). Забарвлення носило переважно гомогенний характер, але іноді було й дрібногранулярним. Дещо сильніше цитоплазма тироцитів забарвлювалася у відділах, близьких до

субепітеліальної базальної мембрани, яка також давала позитивну реакцію на білок з бромфеноловим синім. У субепітеліальній базальній мембрані не було виявлено розбіжностей між групами дослідження (p>0,05).

Згідно мікроденситомеричного дослідження величина оптичної густини забарвлення на білок була у середньому найнижчою у тироцитах нормальної ЩЗ, вона суттєво зростала при всіх формах ВЗ, але найбільше і приблизно однаково зростала при ВЗ зі швидким темпом росту та при рецидивному зобі (РЗ). Вказана закономірність однаково була присутня в гістохімічних препаратах та у мазках, які виготовлені з пунктатів ЩЗ.

Таблиця 5.1

Оптична густина забарвлення на загальний білок в тироцитах при різних варіантах вузлового зоба (мікроденситометричне дослідження гістохімічних та цитохімічних препаратів, забарвлених бромфеноловим синім) – середня арифметична та її похибка

Показник	Рецидив вузлового зоба (I група) n=30	Вузловий зоб зі швидким темпом росту (II група) n=30	Вузловий зоб із повільним темпом росту (III група) n=36	Без патології щитоподібної залози (IV група) n=20
	1	2	3	4
Оптична густина забарвлення на загальний білок у цитоплазмі тироцитів у гістологічному зрізі (відн.од.опт.густ.)	0,236±0,0019 p_2>0,05 p_3=0,003 p_4<0,001	0,233±0,0018 p_3=0,049 p_4<0,001	0,228±0,0019 p_4=0,002	0,212±0,0011
Оптична густина забарвлення на загальний білок у цитоплазмі тироцитів у пунктаті (відн.од.опт.густ.)	0,234±0,0018 p_2>0,05 p_3=0,008 p_4<0,001	0,231±0,0019 p_3=0,026 p_4<0,001	0,225±0,0016 p_4=0,001	0,210±0,0010

Рисунок 5.1 показує типове місце в тканині нормальної ЩЗ при гістохімічному забарвленні бромфеноловим синім за Mickel Calvo без використання монохроматичного фільтра. Видно, що найбільш інтенсивне забарвлення (тобто найбільша концентрація білка) відмічається в тироцитах та в сполучнотканинних волокнах строми залози. Помірне забарвлення можна зазначити в фібробластах. Колоїд у фолікулах має ледве помітне забарвлення. Візуально можна відмітити, що в забарвленні сполучно-тканинних волокон серед вищеназваних структур найбільше присутній червоний компонент. При використання монохроматичного фільтра різниця у кольорі не відмічається.

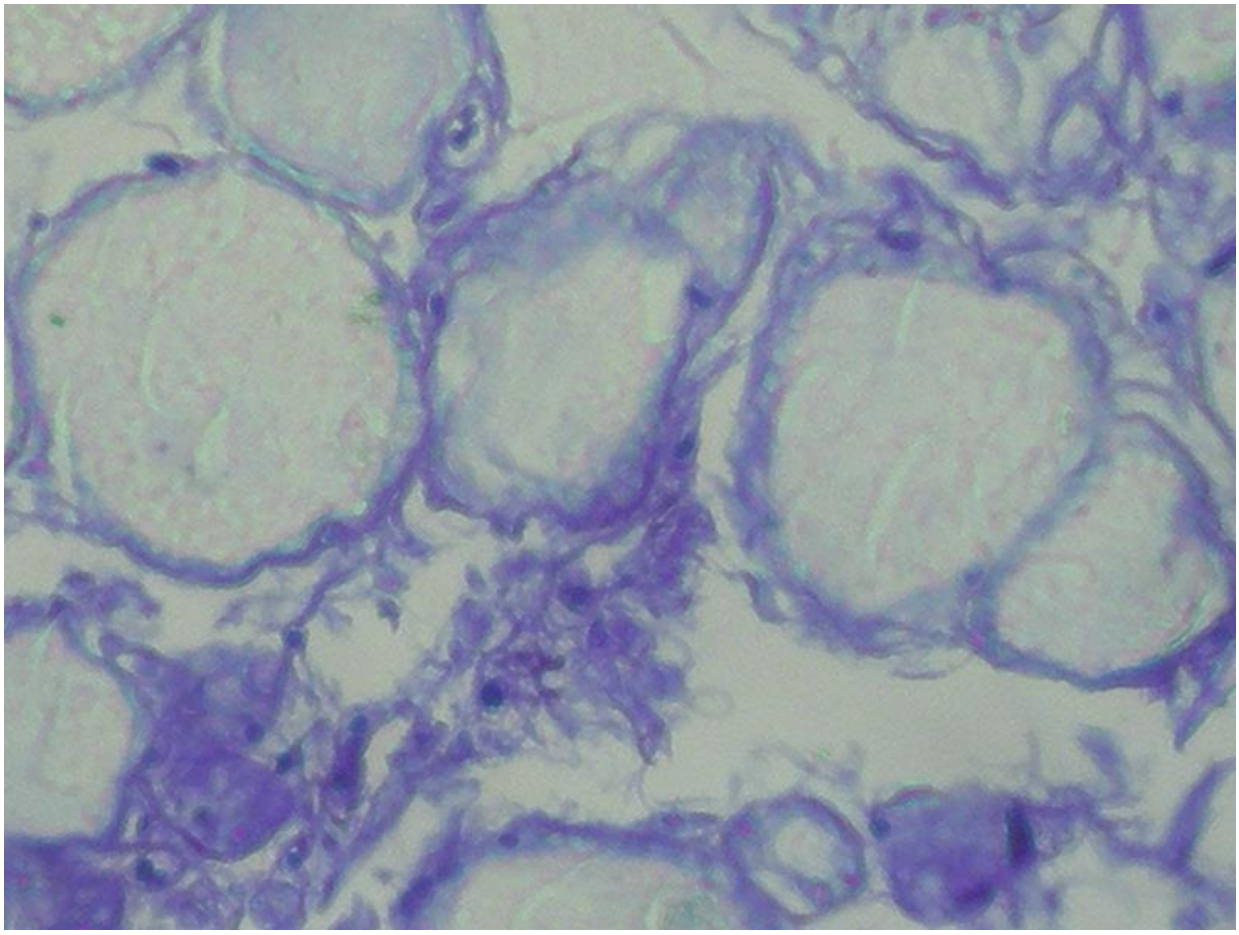

Рис. 5.1. Одне із найбільш типових місць для ілюстрації позитивної реакції на білок у цитоплазмі тироцитів у щитоподібній залозі нормальної будови. Гістологічний зріз щитоподібної залози. Забарвлення бромфеноловим синім за Mickel Calvo. Ок.20х, Об.10х (загальне оптичне збільшення у 200 разів).

Рисунок 5.2 демонструє типове місце в тканині ВЗ з повільним темпом росту при гістохімічному забарвленні бромфеноловим синім за Mickel Calvo без використання монохроматичного фільтра. Так само, як і в тканині нормальної ЩЗ, найбільш інтенсивне забарвлення відмічається в тироцитах та в сполучнотканинних волокнах строми залози, помірне забарвлення – в фібробластах, а колоїд у фолікулах має ледве помітне забарвлення. У той же час, видно, що є помітна різниця в інтенсивності забарвлення колоїду бромфеноловим синім.

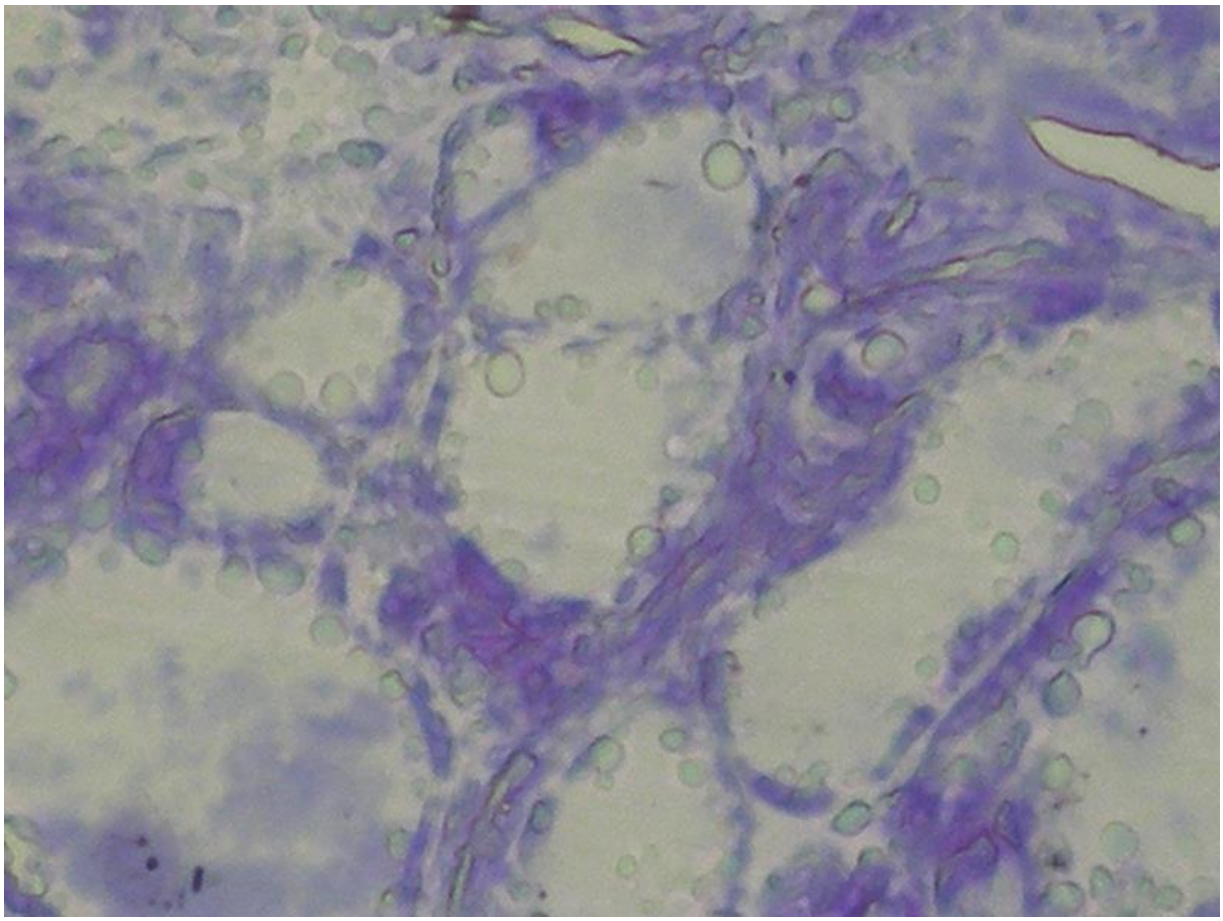

Рис. 5.2. Одне із найбільш типових місць для ілюстрації позитивної реакції на білок у цитоплазмі тироцитів у вузлі при його повільному темпі росту. Гістологічний зріз вузла. Забарвлення бромфеноловим синім за Mickel Calvo. Ок.20х, Об.10х (загальне оптичне збільшення у 200 разів).

Рисунок 5.3 дає можливість оцінити типове місце в тканині ВЗ зі швидким темпом росту при гістохімічному забарвленні бромфеноловим синім за Mickel Calvo без використання монохроматичного фільтра. Так само, як і в тканині нормальної ЩЗ та при ВЗ з повільним темпом росту, найбільш інтенсивне забарвлення відмічається в тироцитах та в сполучнотканинних волокнах строми залози, помірне забарвлення - в фібробластах, а колоїд у фолікулах має ледве помітне забарвлення. Видно, що є помітна різниця в інтенсивності забарвлення колоїду бромфеноловим синім, приблизно так само, як і при ВЗ з повільним темпом росту.

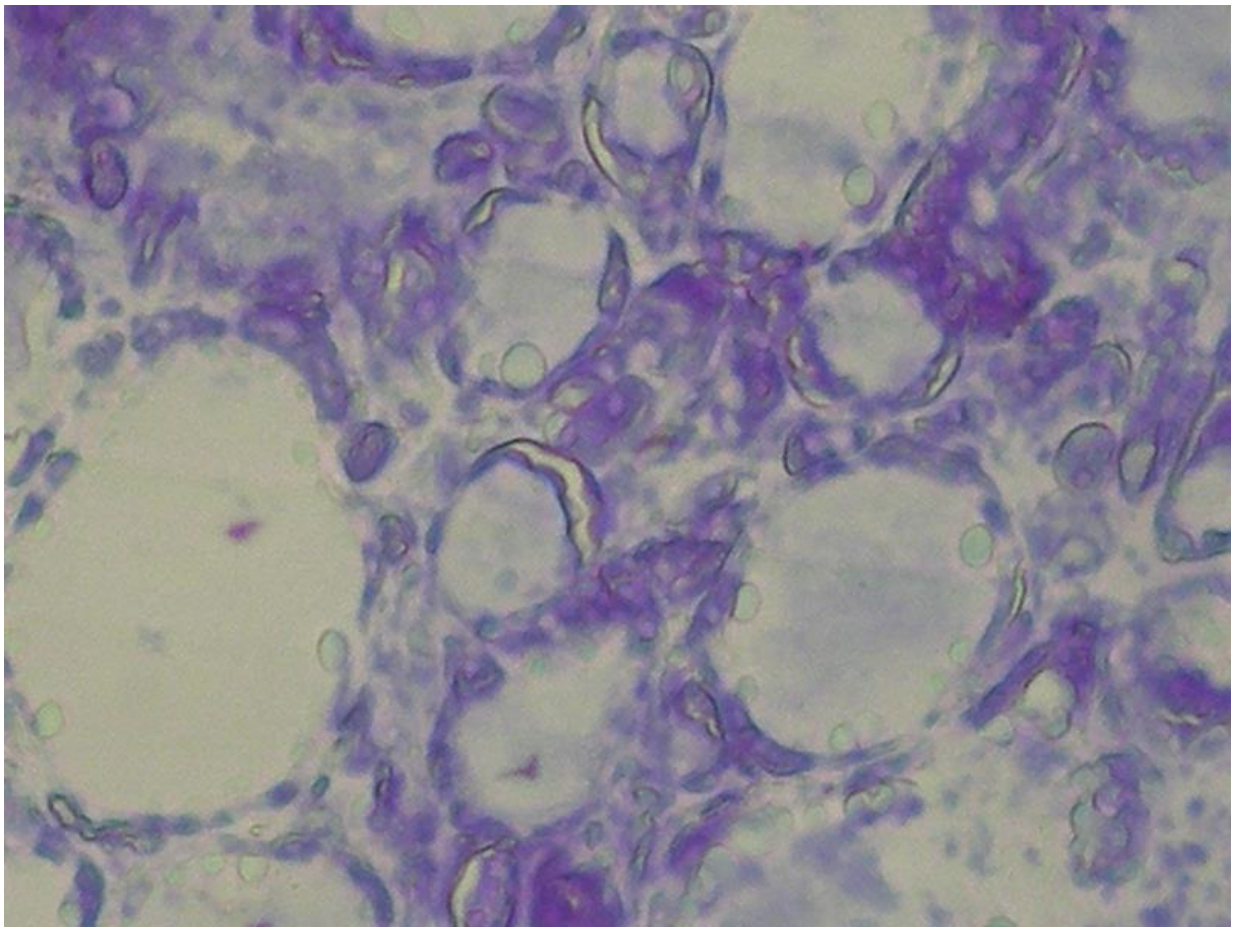

Рис. 5.3. Одне із найбільш типових місць для ілюстрації позитивної реакції на білок у цитоплазмі тироцитів у вузлі при його швидкому темпі росту. Гістологічний зріз вузла. Забарвлення бромфеноловим синім за Mickel Calvo. Ок.20х, Об.10х (загальне оптичне збільшення у 200 разів).

Рисунок 5.4 показує типове місце в тканині РЗ при гістохімічному забарвленні бромфеноловим синім за Mickel Calvo без використання монохроматичного фільтра. Так само, як і в тканині нормальної ЩЗ та при ВЗ з повільним і швидким темпом росту, найбільш інтенсивне забарвлення відмічається в тироцитах та в сполучнотканинних волокнах строми залози, помірне забарвлення - в фібробластах, а колоїд у фолікулах має ледве помітне забарвлення. Відмічається виражений червоний компонент у забарвленні тироцитів та сполучнотканинних волокон і фібробластів.

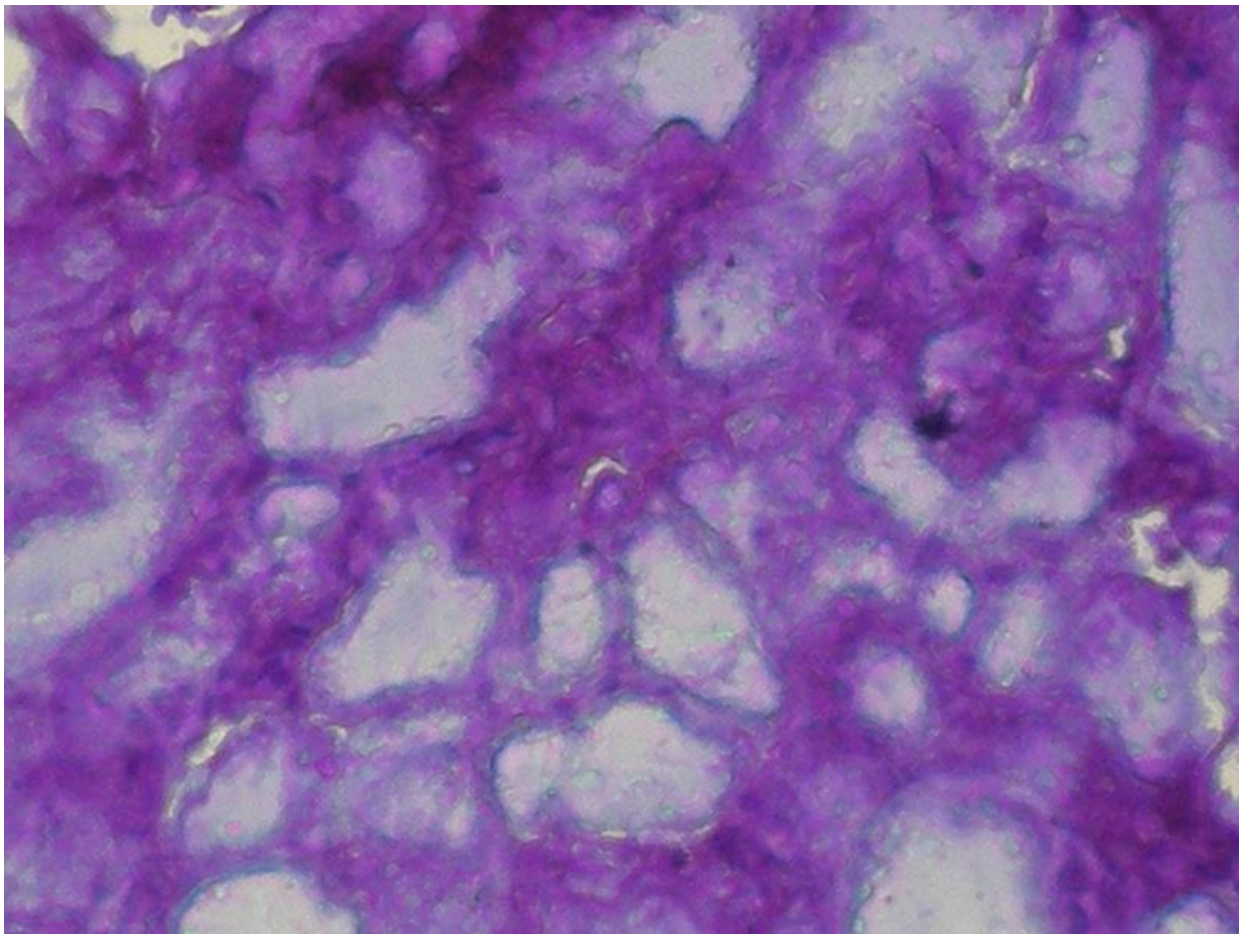

Рис. 5.4. Одне із найбільш типових місць для ілюстрації позитивної реакції на білок у цитоплазмі тироцитів у вузлі при його рецидиві. Гістологічний зріз вузла. Забарвлення бромфеноловим синім за Mickel Calvo. Ок.20х, Об.10х (загальне оптичне збільшення у 200 разів).

Аналогічні до досліджень тироцитів мікроденситометричні дослідження щодо загального білка виконані і на сполучно-тканинних волокнах та фібробластах (таблиця 5.2).

Таблиця 5.2

Оптична густина забарвлення на загальний білок в сполучно-тканинних волокнах та фібробластах щитоподібної залози при різних варіантах вузлового зоба (мікроденситометричне дослідження гістохімічних препаратів, забарвлених бромфеноловим синім) – середня арифметична та її похибка

Показник	Рецидив вузлового зоба (I група) n=30	Вузловий зоб зі швидким темпом росту (II група) n=30	Вузловий зоб із повільним темпом росту (III група) n=36	Без патології щитоподібної залози (IV група) n=20
	1	2	3	4
Оптична густина забарвлення на загальний білок у сполучно-тканинних волокнах строми (відн.од.опт.густ.)	0,263±0,0021 p_2=0,002 p_3<0,001 p_4<0,001	0,279±0,0022 p_3=0,003 p_4<0,001	0,294±0,0024 p_4=0,001	0,312±0,0032
Оптична густина забарвлення на загальний білок у фібробластах строми (відн.од.опт.густ.)	0,223±0,0018 p_2>0,05 p_3=0,006 p_4=0,002	0,220±0,0016 p_3=0,049 p_4=0,004	0,216±0,0012 p_4=0,018	0,210±0,0011

Як видно з даних таблиці 5.2, тоді, коли оптична густина забарвлення на загальний білок у сполучно-тканинних волокнах знижується у послідовності: нормальна ЩЗ, ВЗ із повільним темпом росту, ВЗ зі швидким темпом росту, РЗ, то в фібробластах спостерігається протилежна тенденція, причому, між ВЗ зі швидким темпом росту та РЗ відмінностей щодо даного показнику у фібробластах немає.

Зазвичай, описані закономірності накопичення загального білку в елементах сполучної тканини (зменшення загального білку сполучно-тканинних волокон, але одночасне збільшення його у фібробластах) свідчить про утворення нової строми, що може віддзеркалювати активні процеси утворення нової тканини – зобної. Якщо ця гіпотеза є правильною, тоді її повинні підтверджувати результати досліджень щодо змін властивостей білків, які визначали, зокрема, методами комп'ютерної мікроденситометрії на основі коефіцієнту R/B. Але спочатку наведемо результати визначення коефіцієнту R/B в тироцитах та субепітеліальній базальній мембрані, яка є продуктом тироцитів (табл. 5.3).

Таблиця 5.3

Коефіцієнт R/B в тироцитах та субепітеліальній базальній мембрані при різних варіантах вузлового зоба (мікроспектрофотометричне дослідження гістохімічних та цитохімічних препаратів, забарвлених бромфеноловим синім за Mickel Calvo) – середня арифметична та її похибка

Показник	Рецидив вузлового зоба (I група) n=30	Вузловий зоб зі швидким темпом росту (II група) n=30	Вузловий зоб із повільним темпом росту (III група) n=36	Без патології щитоподібної залози (IV група) n=20
	1	2	3	4
Коефіцієнт R/B у цитоплазмі тироцитів у гістологічному зрізі	1,28±0,012 p_2=0,006 p_3=0,002 p_4<0,001	1,22±0,010 p_3=0,038 p_4<0,001	1,19±0,010 p_4<0,001	1,04±0,008
Коефіцієнт R/B у цитоплазмі тироцитів у пунктаті	1,29±0,013 p_2=0,009 p_3<0,001 p_4<0,001	1,24±0,013 p_3=0,012 p_4<0,001	1,18±0,009 p_4<0,001	1,05±0,007
Коефіцієнт R/B у субепітеліальній базальній мембрані	1,24±0,011 p_2 >0,05 p_3=0,007 p_4=0,004	1,24±0,012 p_3=0,011 p_4=0,005	1,19±0,008 p_4>0,05	1,18±0,008

Отже, згідно даних таблиці 5.3 коефіцієнт R/B в тироцитах, як у гістологічному зрізі так і в мазках із пунктатів ЩЗ закономірно збільшується в послідовності: нормальна ЩЗ, ВЗ із повільним темпом росту, ВЗ зі швидким темпом росту, РЗ.

У субепітеліальній базальній мембрані ж коефіцієнт R/B зростає у порівнянні з нормальною тканиною ЩЗ тільки при ВЗ зі швидким темпом росту та при РЗ, причому при цих станах коефіцієнт R/B у субепітеліальній базальній мембрані є приблизно однаковим.

Щодо тлумачення змін коефіцієнту R/B у тироцитах та субепітеліальній базальній мембрані, як продукту тироцитів, то найбільш логічним є віднесення цього факту до інтенсифікації окиснювальної модифікації білків, що можна розцінити як більш високий рівень катаболізму протеїнів, оскільки при зростанні окиснювальної модифікації білків, в протеїнах підсилюються процеси обмеженого та необмеженого протеолізу.

Так само повинні тлумачитися зміни коефіцієнту R/B у цитоплазмі фібробластів сполучної тканини ЩЗ (табл. 5.4), зокрема, щодо зростання його величин при ВЗ зі швидким темпом росту та при РЗ. Тобто, зростання середньої величини коефіцієнту R/B у цитоплазмі фібробластів сполучної тканини ЩЗ при ВЗ зі швидким темпом росту та при РЗ може вказувати на інтенсифікацію катаболізму білків в них.

Однак, зміни коефіцієнту R/B у сполучно-тканинних волокнах повинні бути віднесені до інших процесів – гідроксилювання залишків проліну і лізину, які зростають по мірі дозрівання сполучно-тканинних волокон.

Отже, зниження середньої величини коефіцієнту R/B у сполучно-тканинних волокнах при вузлових формах зоба в порівнянні з нормальною тканиною ЩЗ вказує на недостатню зрілість колагенових волокон і таким чином підтверджує вищевикладене припущення про те, що при ВЗ, особливо при зобі зі швидким темпом росту та при РЗ тривають активні процеси утворення нової сполучної тканини.

Таблиця 5.4

Коефіцієнт R/B в сполучно-тканинних волокнах та фібробластах щитоподібної залози при різних варіантах вузлового зоба (мікроспектрофотометричне дослідження гістохімічних препаратів, забарвлених бромфеноловим синім за Mickel Calvo) – середня арифметична та її похибка

Показник	Рецидив вузлового зоба (I група) n=30	Вузловий зоб зі швидким темпом росту (II група) n=30	Вузловий зоб із повільним темпом росту (III група) n=36	Без патології щитоподібної залози (IV група) n=20
	1	2	3	4
Коефіцієнт R/B у фібробластах строми	1,16±0,009 p_2 >0,05 p_3=0,001 p_4<0,001	1,15±0,007 p_3 <0,001 p_4<0,001	1,09±0,006 p_4>0,05	1,08±0,006
Коефіцієнт R/B у сполучно-тканинних волокнах	1,16±0,008 p_2 >0,05 p_3<0,001 p_4<0,001	1,18±0,009 p_3=0,003 p_4<0,001	1,24±0,011 p_4<0,001	1,32±0,012

Особливості застосування гістохімічної методики забарвлення сполучної тканини ЩЗ бромфеноловим синім за Mickel Calvo проілюстровані за допомогою рисунків 5.5-5.8.

Рисунок 5.5 показує типове місце в тканині нормальної ЩЗ при гістохімічному забарвленні бромфеноловим синім за Mickel Calvo без використання монохроматичного фільтра. Видно, що найбільш інтенсивне забарвлення відмічається в сполучнотканинних волокнах строми залози та в тироцитах. Помірне забарвлення можна побачити в фібробластах, інтенсивність його доволі сильно варіює. Колоїд у фолікулах має ледве помітне забарвлення.

Візуально можна відмітити, що в забарвленні сполучно-тканинних волокон серед вищеназваних структур найбільше присутній червоний компонент.

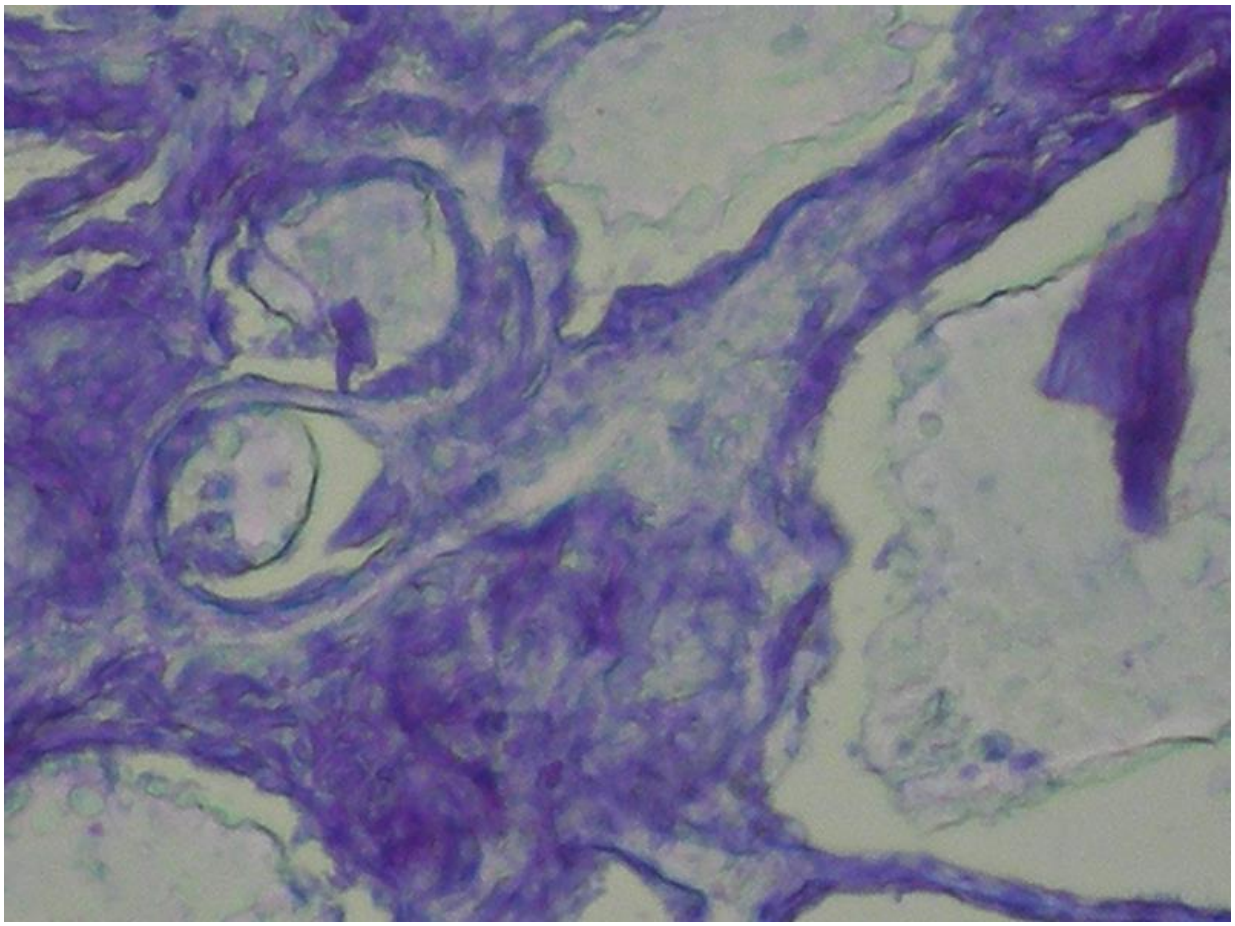

Рис. 5.5. Одне із найбільш типових місць для ілюстрації позитивної реакції на білок у сполучній тканині у щитоподібній залозі нормальної будови. Гістологічний зріз щитоподібної залози. Забарвлення бромфеноловим синім за Mickel Calvo. Ок.20х, Об.10х (загальне оптичне збільшення у 200 разів).

Рисунок 5.6 демонструє типове місце в тканині ВЗ з повільним темпом росту при гістохімічному забарвленні бромфеноловим синім за Mickel Calvo без використання монохроматичного фільтра. Так само, як і в тканині нормальної ЩЗ, найбільш інтенсивне забарвлення відмічається в сполучнотканинних волокнах строми залози та в тироцитах, помірне забарвлення - в фібробластах, а колоїд у фолікулах має ледве помітне забарвлення. Візуально можна відмітити, що в забарвленні сполучно-тканинних волокон серед вищеназваних структур найбільше присутній червоний компонент.

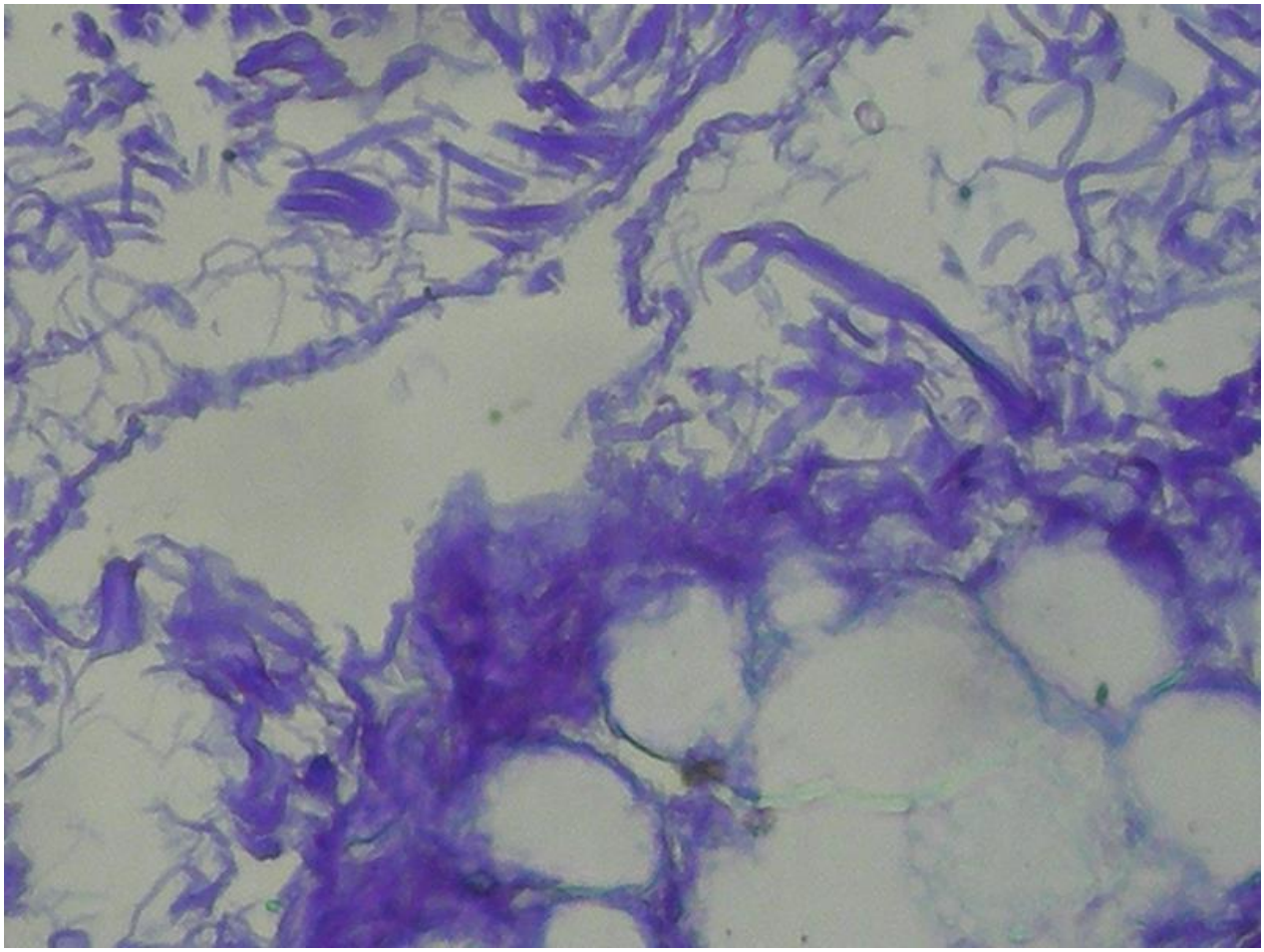

Рис. 5.6. Одне із найбільш типових місць для ілюстрації позитивної реакції на білок у сполучній тканині у вузлі при його повільному темпі росту. Гістологічний зріз вузла. Забарвлення бромфеноловим синім за Mickel Calvo. Ок.20х, Об.10х (загальне оптичне збільшення у 200 разів).

Рисунок 5.7 дозволяє оцінити типове місце в тканині ВЗ зі швидким темпом росту при гістохімічному забарвленні бромфеноловим синім за Mickel Calvo без використання монохроматичного фільтра. Так само, як і в тканині нормальної ЩЗ та при ВЗ з повільним темпом росту, найбільш інтенсивне забарвлення відмічається в сполучнотканинних волокнах строми залози та в тироцитах, помірне забарвлення - в фібробластах, а колоїд у фолікулах має ледве помітне забарвлення.

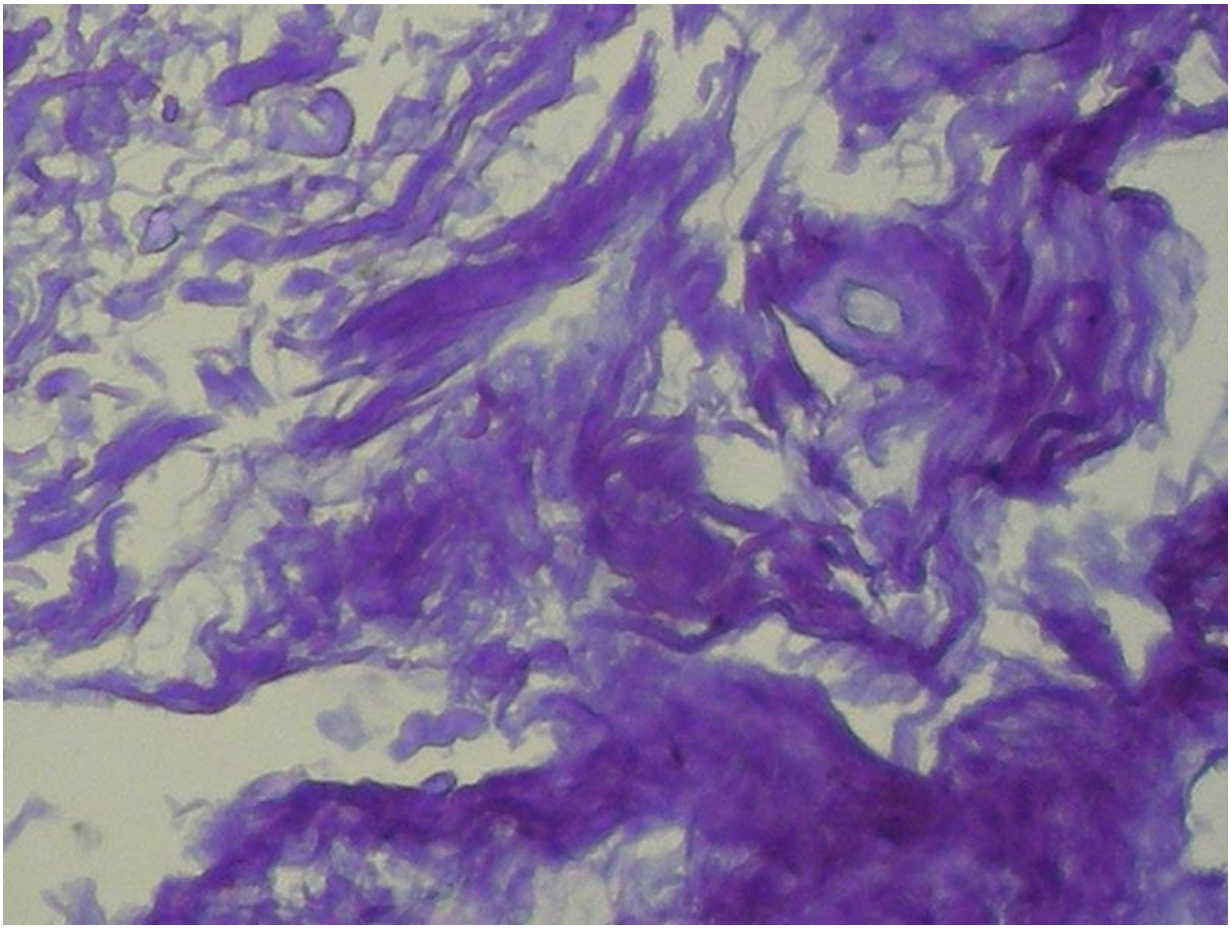

Рис. 5.7. Одне із найбільш типових місць для ілюстрації позитивної реакції на білок в сполучній тканині у вузлі при його швидкому темпі росту. Гістологічний зріз вузла. Забарвлення бромфеноловим синім за Mickel Calvo. Ок.20х, Об.10х (загальне оптичне збільшення у 200 разів).

Рисунок 5.8 показує типове місце в тканині РЗ при гістохімічному забарвленні бромфеноловим синім за Mickel Calvo без використання монохроматичного фільтра. Так само, як і в тканині нормальної ЩЗ та при ВЗ з повільним і швидким темпом росту, найбільш інтенсивне забарвлення відмічається в сполучнотканинних волокнах строми залози та в тироцитах, помірне забарвлення - в фібробластах. Відмічається виражений червоний компонент у забарвленні тироцитів та сполучнотканинних волокон і фібробластів.

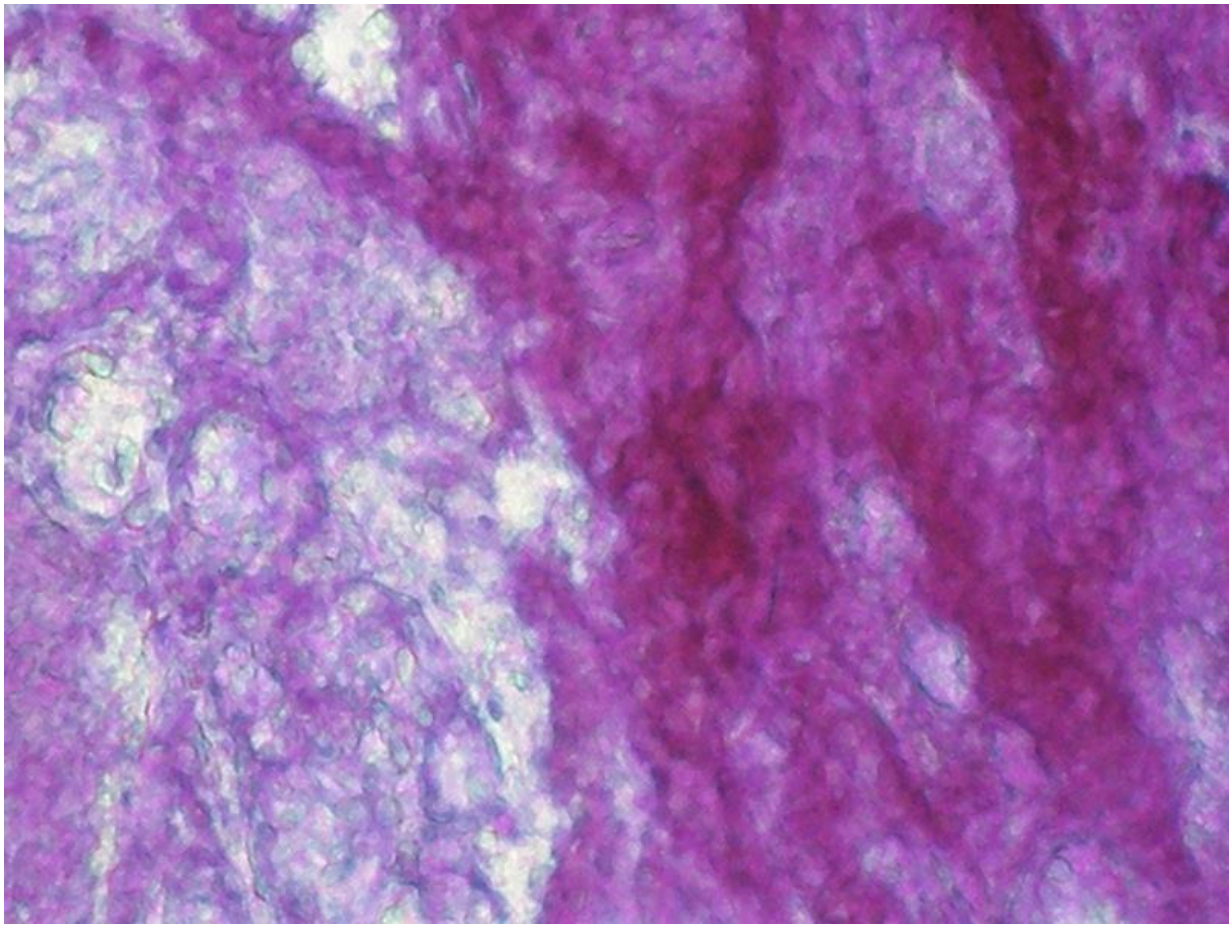

Рис. 5.8. Одне із найбільш типових місць для ілюстрації позитивної реакції на білок в сполучній тканині у вузлі при його рецидиві. Гістологічний зріз вузла. Забарвлення бромфеноловим синім за Mickel Calvo. Ок.20х, Об.10х (загальне оптичне збільшення у 200 разів).

Отже, дані щодо стану білків у тканині ЩЗ при вузлових формах зоба можуть вказувати на те, що РЗ може бути тісно пов’язаний з процесами утворення нової тканини, тому наступним логічним етапом дослідження було з’ясувати проліферативну активність тироцитів при різних формах ВЗ. Для цього були застосовані імуногістохімічна та імуноцитохімічна методики визначення проліферативного ядерного антигену Ki-67.

У таблиці 5.5 наведені результати підрахунку Ki-67 позитивних ядер тироцитів у відношенні до Ki-67 негативних ядер тирцитів, що виражено у вигляді Індексу Ki-67 в цих клітинах (представлено в ‰).

Таблиця 5.5

Показники клітинної проліферації (згідно імуногістохімічного та імуноцитохімічного визначення антигену Кі-67) тироцитів в гістологічних зрізах та пунктатах щитоподібної залози при різних варіантах вузлового зоба (скор-тест) – середня арифметична та її похибка

Показник	Рецидив вузлового зоба (I група) n=30	Вузловий зоб зі швидким темпом росту (II група) n=30	Вузловий зоб із повільним темпом росту (III група) n=36	Без патології щитоподібної залози (IV група) n=20
	1	2	3	4
Індекс Кі-67 у тироцитах у гістологічному зрізі (‰)	11,3±0,12 p_2<0,001 p_3<0,001 Рн<0,001	8,5±0,11 p_3<0,001 p_4<0,001	5,2±0,08 p_4<0,001	2,1±0,05
Індекс Кі-67 у тироцитах у пунктаті (‰)	9,2±0,10 p_2<0,001 p_3<0,001 p_4<0,001	7,0±0,08 p_3<0,001 p_4<0,001	3,1±0,05 p_4<0,001	1,2±0,02

З даних таблиці 5.5 видно, що в нормі проліферативна активність тироцитів має місце, але вона згідно індексу Кі-67 становить всього близько 2% за даними, які отримані на гістологічних зрізах, і трохи вище за 1% за даними, які отримані на мазках з пунктатів ЩЗ. Мітотичні фігури в тироцитах вкрай рідкісні. При ВЗ з повільним темпом росту проліферативна активність тироцитів зростає понад у 2,5 рази, ще більше вона зростає при ВЗ із швидким темпом росту і є максимальною при РЗ.

Цінним є те, що вказані закономірності в рівній мірі виражені як на гістологічних зрізах так і на мазках з пунктатів ЩЗ. Рисунки 5.9-5.12 ілюструють сказане вище.

Рисунок 5.9 дає можливість оцінити розподіл Кі-67-позитивних ядер тироцитів у тканині типової ЩЗ в нормі. Видно, що Кі-67-позитивні ядра розташовуються переважно поодинці і без певної системи.

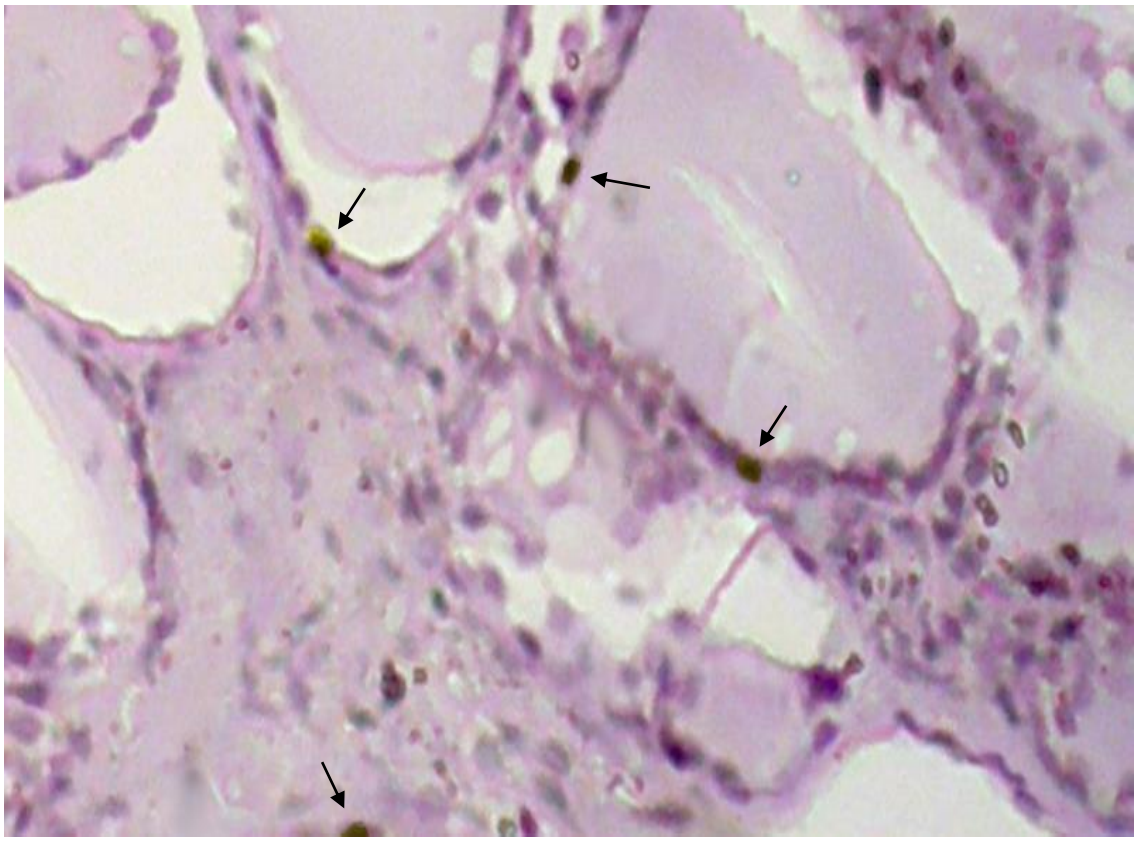

Рис. 5.9. Одне із найбільш типових місць для ілюстрації Кі-67- позитивних ядер тироцитів у щитоподібній залозі нормальної будови. Гістологічний зріз щитоподібної залози. Імуногістохімічна методика з первинними антитілами проти Кі-67 і барвником діамінобензидином з дофарбуванням клітинних ядер гематоксиліном Майера. Позитивні ядра вказані стрілками. Ок.40х, Об.10х (загальне оптичне збільшення у 400 разів)

Рисунок 5.10 дозволяє побачити розподіл Кі-67-позитивних ядер тироцитів в типовій тканині ВЗ з повільним темпом росту. Видно, що Кі-67-позитивні ядра розташовуються поодинці, або групами, але все ж без певної системи. В інших зображеннях часто можна побачити Кі-67-позитивні ядра тироцитів парами.

У цілому видно, що при ВЗ з повільним темпом росту частота Кі-67-позитивних ядер тироцитів є суттєво вищою, ніж у нормі (Рис. 5.9).

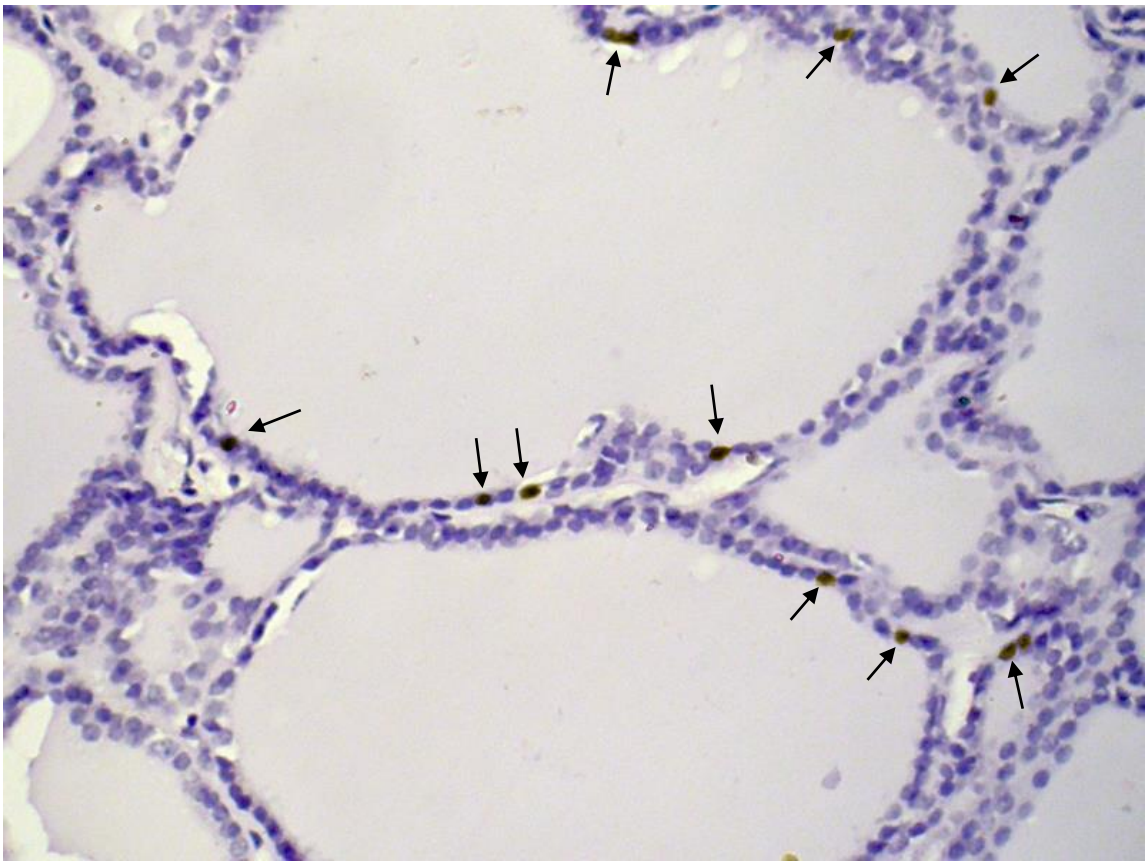

Рис. 5.10. Одне із найбільш типових місць для ілюстрації Кі-67- позитивних ядер тироцитів при вузловому зобі з повільним темпом росту. Гістологічний зріз щитоподібної залози. Імуногістохімічна методика з первинними антитілами проти Кі-67 і барвником діамінобензидином з дофарбуванням клітинних ядер гематоксиліном Майера. Позитивні ядра вказані стрілками. Ок.20х, Об.10х (загальне оптичне збільшення у 200 разів)

Рисунки 5.11 та 5.12 демонструють розподіл Кі-67-позитивних ядер тироцитів відповідно в типовій тканині ВЗ зі швидким темпом росту та при РЗ. Добре видно, що Кі-67-позитивні ядра розташовуються поодинці, або парами та групами, але все ж без певної системи, так само, як при ВЗ з повільним темпом росту.

У цілому можна констатувати, що при ВЗ зі швидким темпом росту і при РЗ частота Кі-67-позитивних ядер тироцитів є вищою, ніж при ВЗ з повільним темпом росту (Рис. 5.10), та суттєво вищою, ніж в тканині нормальної ЩЗ.

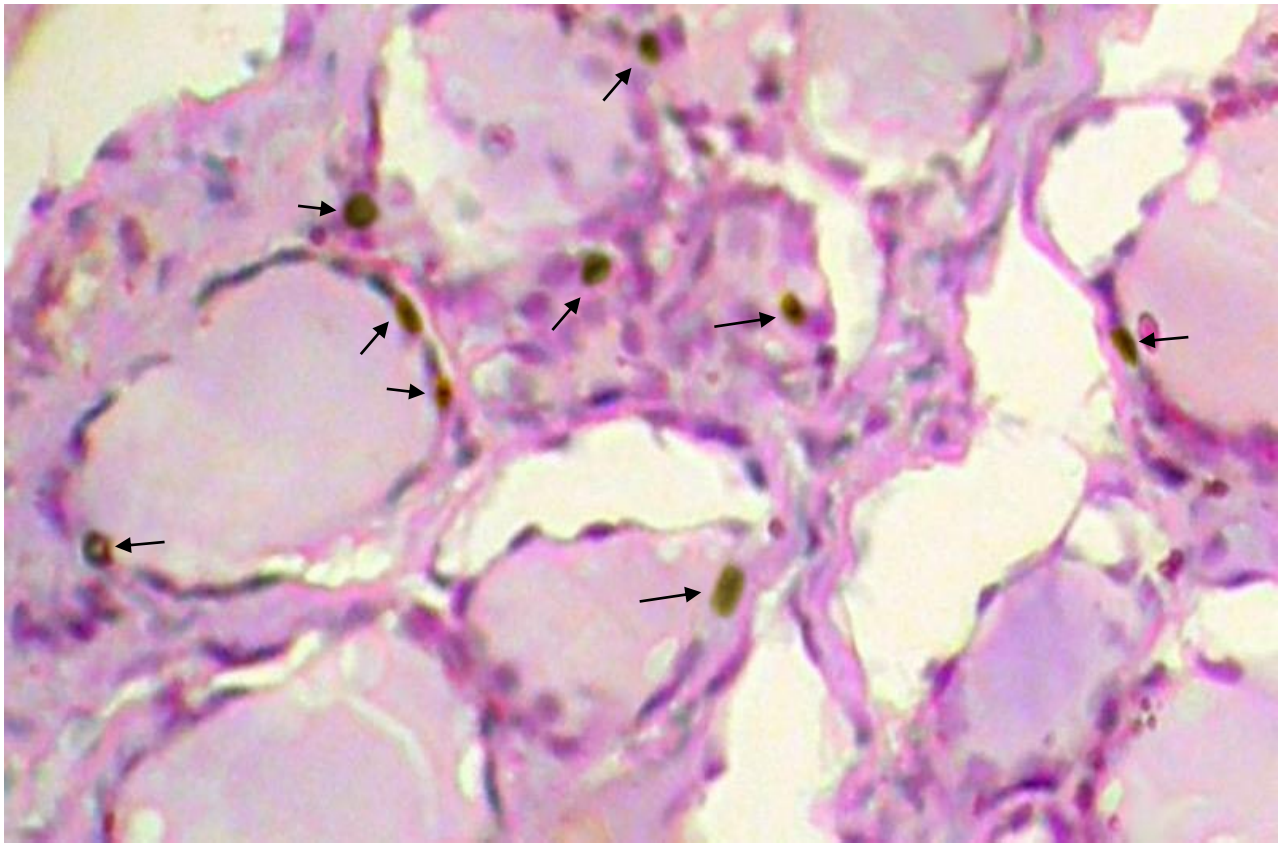

Рис. 5.11. Одне із найбільш типових місць для ілюстрації Кі-67- позитивних ядер тироцитів при вузловому зобі зі швидким темпом росту. Гістологічний зріз щитоподібної залози. Імуногістохімічна методика з первинними антитілами проти Кі-67 і барвником діамінобензидином з дофарбуванням клітинних ядер гематоксиліном Майера. Позитивні ядра вказані стрілками. Ок.40х, Об.10х (загальне оптичне збільшення у 400 разів)

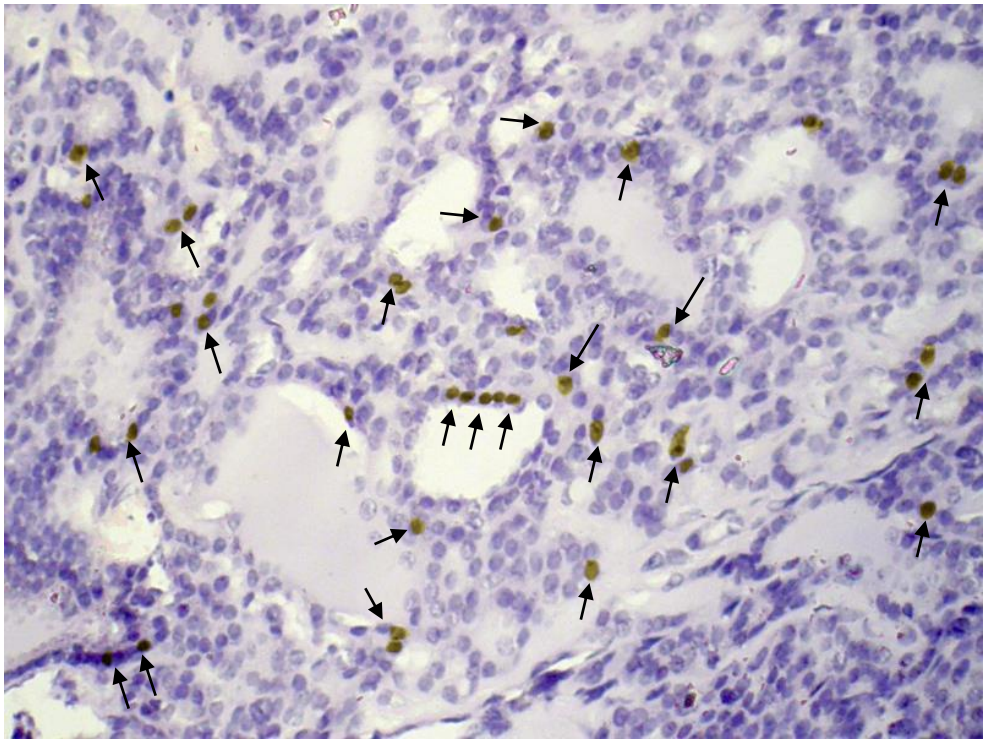

Рис. 5.12. Одне із найбільш типових місць для ілюстрації Кі-67- позитивних ядер тироцитів при рецидиві зоба. Гістологічний зріз щитоподібної залози. Імуногістохімічна методика з первинними антитілами проти Кі-67 і барвником діамінобензидином з дофарбуванням клітинних ядер гематоксиліном Майера. Позитивні ядра вказані стрілками. Ок.20х, Об.10х (загальне оптичне збільшення у 200 разів)

Оскільки регуляція чисельності клітин залежить не тільки від проліферації клітин, але також і від їхнього відмирання (переважно шляхом апоптозу), то в аспекті ВЗ було необхідно оцінити також процеси апоптозу тироцитів. Для цього були застосовані два показники (табл. 5.6). Перший показник - апоптотичний індекс в тироцитах, який обраховували у проміле на підставі верифікації апоптотично змінених тироцитів (каріопікноз чи каріорексис в ядрі, гомогенізація та зменшення об’ємів цитоплазми, сепарація клітин зі збереженням клітинної оболонки) та на підставі наявності апоптотичних тілець. Цей показник надійно можна було обрахувати лише на гістологічних препаратах, але не на мазках. Результати обрахунків наведені у таблиці 5.6.

Зокрема, видно, що апоптотичний індекс в тироцитах знижувався при ВЗ з повільним темпом росту у порівнянні з нормальною тканиною, але двічі зростав при ВЗ зі швидким темпом росту і при РЗ.

Таблиця 5.6

Показники апоптозу тироцитів в гістологічних зрізах та пунктатах щитоподібної залози при різних варіантах вузлового зоба (скор-тест імуногістохімічних, імуноцитохімічних, гістологічних та цитологічних препаратів) – середня арифметична та її похибка

Показник	Рецидив вузлового зоба (I група) n=30	Вузловий зоб зі швидким темпом росту (II група) n=30	Вузловий зоб із повільним темпом росту (III група) n=36	Без патології щитоподібної залози (IV група) n=20
	1	2	3	4
Апоптотичний індекс у тироцитах у гістологічному зрізі (‰)	4,1±0,04 p_2>0,05 p_3<0,001 p_4<0,001	4,3±0,04 p_3<0,001 p_4<0,001	1,0±0,01 p_4<0,001	2,1±0,01
Індекс p53 в тироцитах у гістологічному зрізі (‰)	6,0±0,07 p_2<0,001 p_3<0,001 p_4<0,001	7,2±0,07 p_3<0,001 p_4=0,009	3,2±0,06 p_4<0,001	6,4±0,08
Індекс p53 в тироцитах у пунктаті (‰)	4,4±0,05 p_2<0,001 p_3<0,001 p_4>0,05	5,0±0,05 p_3<0,001 p_4<0,001	2,1±0,03 p_4<0,001	4,3±0,04

Іншим показником апоптозу служила імуногістохімічна позитивність на антиген p53, відповідно до чого обраховували індекс p53 як по гістологічних зрізаї так і по мазках з пунктатів щитоподібної залози. Відмітним є те, що у середньому закономірності змін щодо індексу p53 були аналогічні апоптотичному

індексу щодо ВЗ з повільним темпом росту (він знижувався), та щодо ВЗ зі швидким темпом росту (він зростав), але не щодо РЗ (тут індекс р53 був на рівні, як в нормальній тканині ЩЗ). Особливості експресії антигену р53 показані за допомогою рисунків 5.13-5.16.

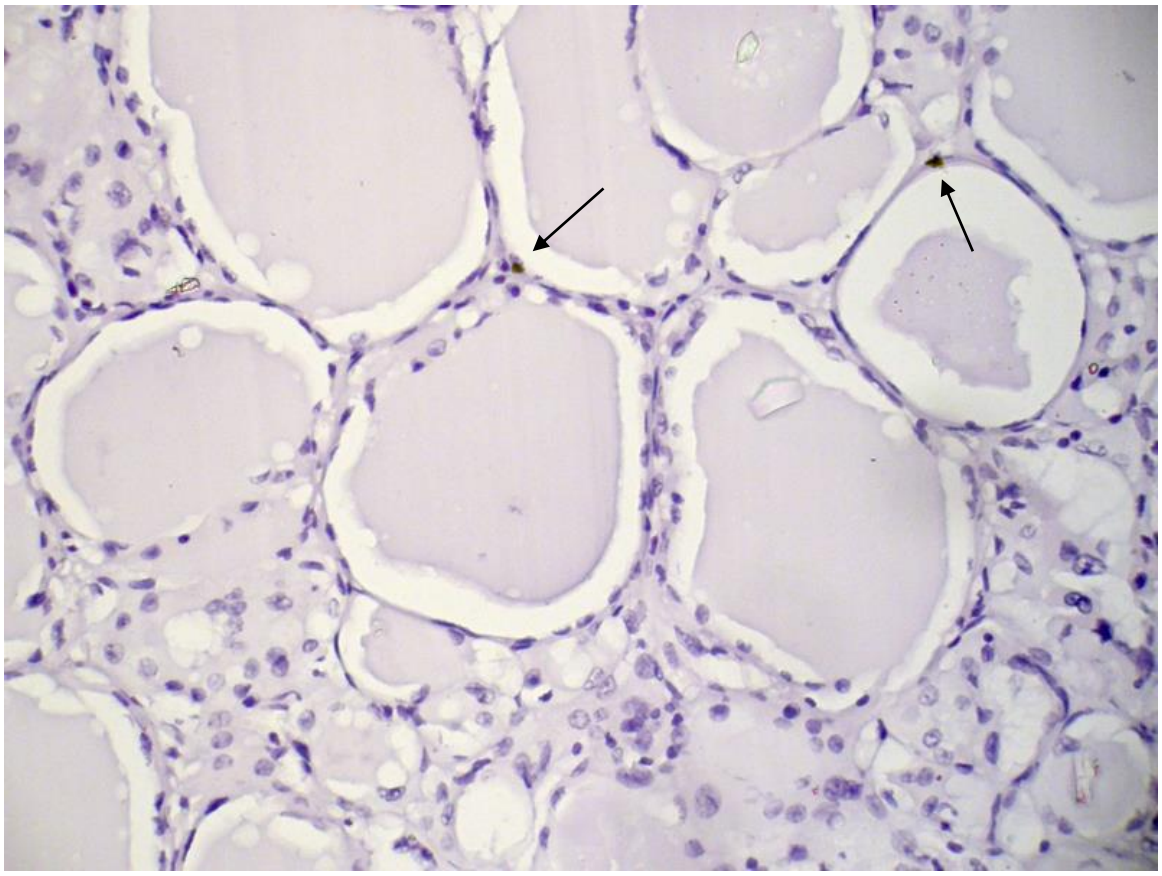

Рис. 5.13. Одне із найбільш типових місць для ілюстрації р53-позитивних ядер тироцитів у щитоподібній залозі нормальної будови. Гістологічний зріз щитоподібної залози. Імуногістохімічна методика з первинними антитілами проти р53 і барвником діамінобензидином з дофарбуванням клітинних ядер гематоксиліном Майера. Позитивні ядра вказані стрілками. Ок.40х, Об.10х (загальне оптичне збільшення у 400 разів)

Рисунок 5.13 дозволяє оцінити розподіл р53-позитивних ядер тироцитів у тканині типової ЩЗ в нормі. Видно, що р53-позитивні ядра в нормі зустрічаються зрідка, при цьому вони розташовуються поодинці.

Рисунок 5.14 дозволяє оцінити розподіл p53-позитивних ядер тироцитів при ВЗ з повільним темпом росту. Видно, що в тканині такого зоба p53-позитивні ядра, так само як і в нормі, зустрічаються зрідка, при цьому вони розташовуються також, як і в нормі, поодинці. Частота p53-позитивних ядер тироцитів при ВЗ з повільним темпом росту є ще нижчою, ніж в тканині нормальної ЩЗ.

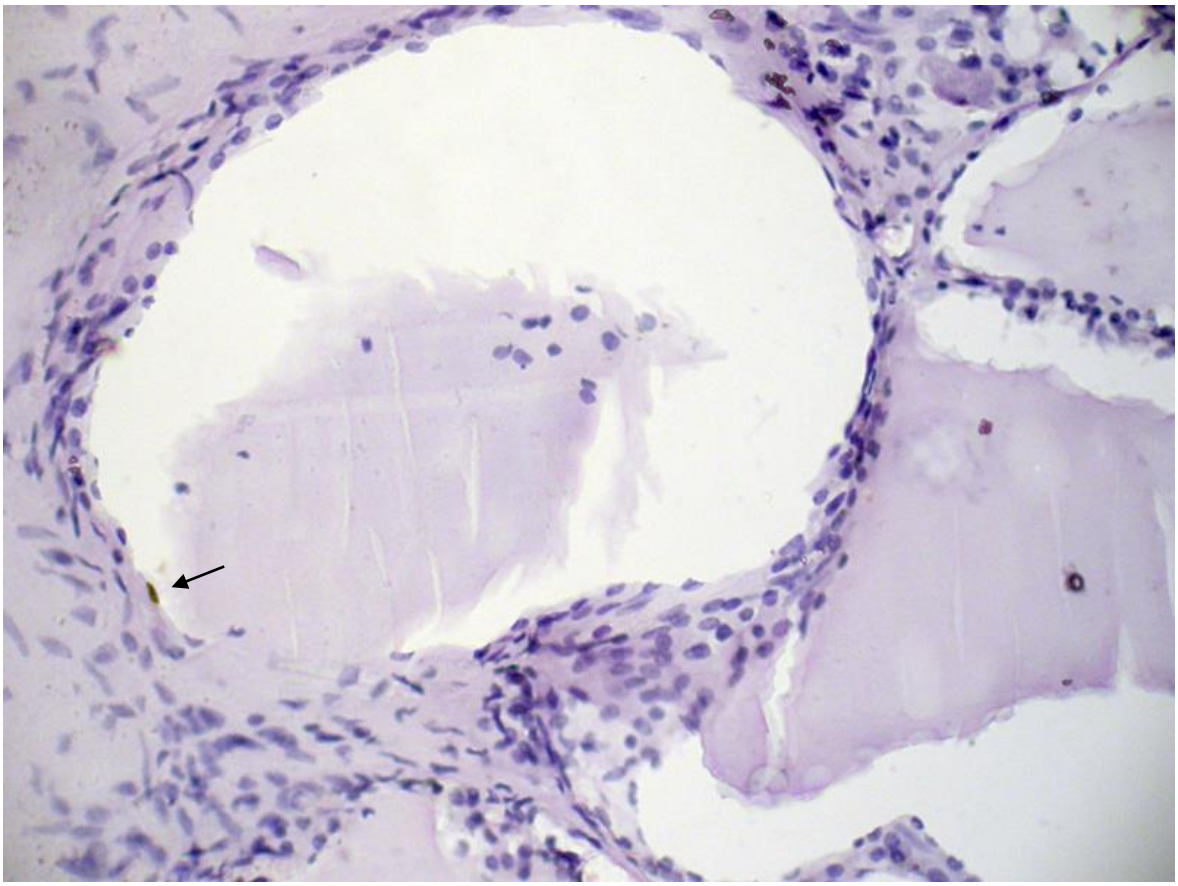

Рис. 5.14. Одне із найбільш типових місць для ілюстрації p53-позитивних ядер тироцитів при вузловому зобі з повільним темпом росту. Гістологічний зріз щитоподібної залози. Імуногістохімічна методика з первинними антитілами проти p53 і барвником діамінобензидином з дофарбуванням клітинних ядер гематоксиліном Майера. Позитивне ядро вказане стрілкою. Ок.20х, Об.10х (загальне оптичне збільшення у 200 разів)

Рисунок 5.15 дозволяє оцінити розподіл p53-позитивних ядер тироцитів при ВЗ зі швидким темпом росту, а рисунок 5.16 – при РЗ. Видно, що в тканині зоба зі швидким темпом росту та при РЗ p53-позитивні ядра, так само як і в нормі та при

зобі з повільним темпом росту, зустрічаються зрідка, при цьому вони розташовуються також, як і в нормі, і при зобі з повільним темпом росту поодинці. Частота p53-позитивних ядер тироцитів при ВЗ зі швидким темпом росту та при РЗ є значно вищою, ніж в нормі та при ВЗ з повільним темпом росту.

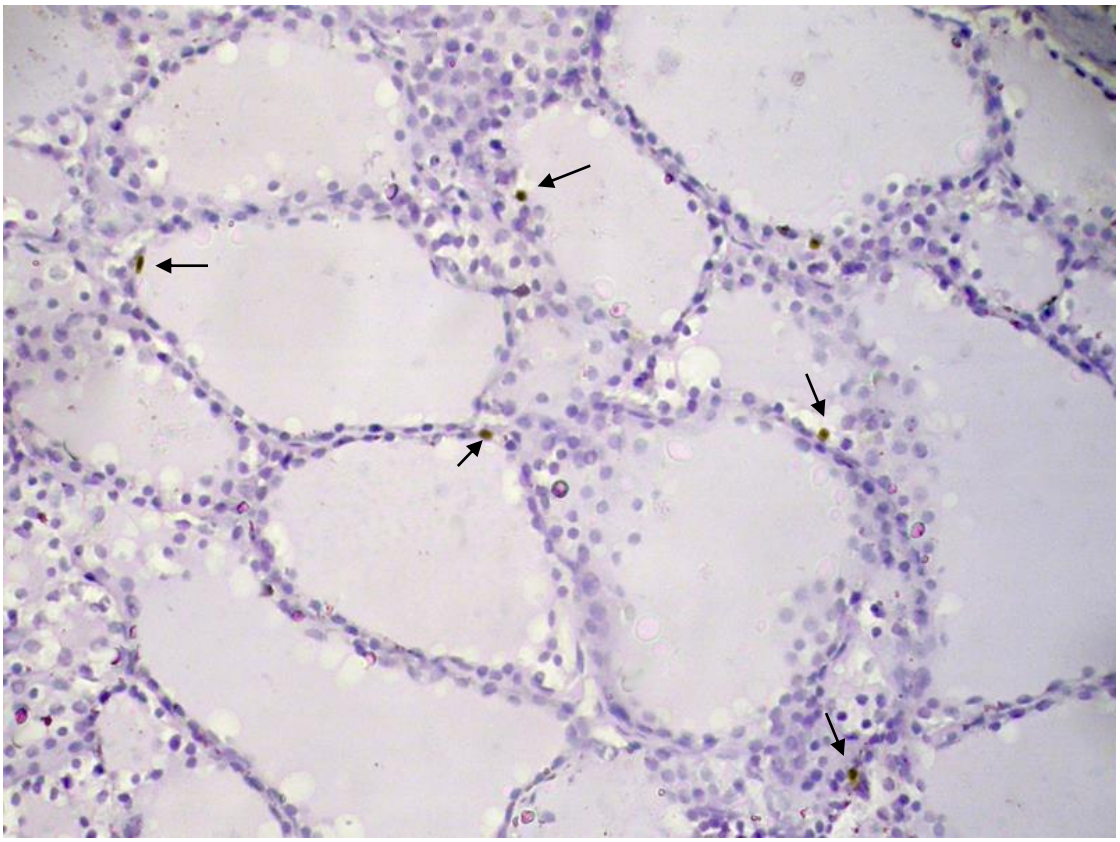

Рис. 5.15. Одне із найбільш типових місць для ілюстрації p53-позитивних ядер тироцитів при вузловому зобі зі швидким темпом росту. Гістологічний зріз щитоподібної залози. Імуногістохімічна методика з первинними антитілами проти p53 і барвником діамінобензидином з дофарбуванням клітинних ядер гематоксиліном Майера. Позитивні ядра вказані стрілками. Ок.20х, Об.10х (загальне оптичне збільшення у 200 разів)

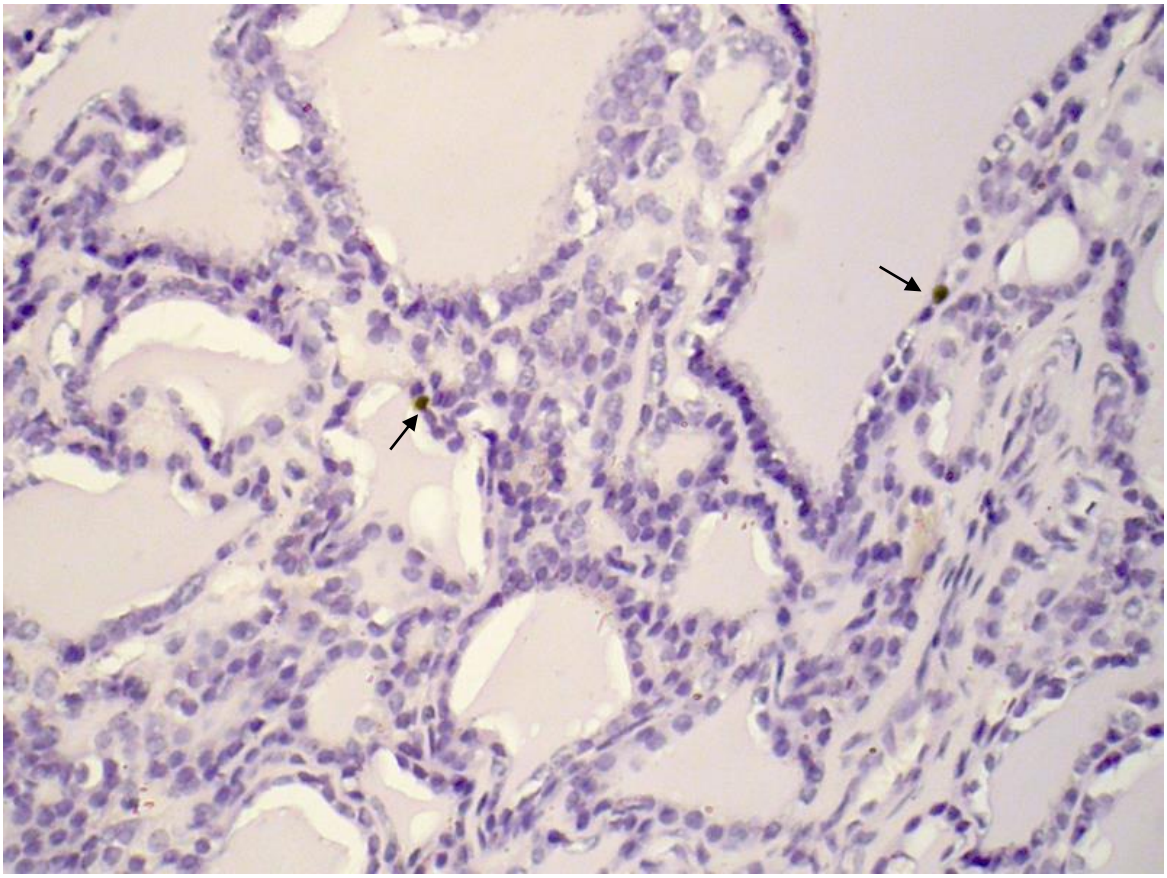

Рис. 5.16. Одне із найбільш типових місць для ілюстрації p53-позитивних ядер тироцитів при рецидиві зоба. Гістологічний зріз щитоподібної залози. Імуногістохімічна методика з первинними антитілами проти p53 і барвником діамінобензидином з дофарбуванням клітинних ядер гематоксиліном Майера. Позитивні ядра вказані стрілками. Ок.20х, Об.10х (загальне оптичне збільшення у 200 разів)

Для обґрунтування наявності зв’язків між окремими морфологічними показниками був проведений лінійний кореляційний аналіз за методом Пірсона.

Відповідно до вказаного аналізу були встановлені наступні величини коефіцієнту кореляції:

$r = -0{,}991$, $p<0{,}05$ - між показниками: «індекс Ki-67 у тироцитах у пунктаті (‰)» та «ядерно-цитоплазматичне співвідношення в тироцитах (%) в пунктаті»;

r = 0,919, p<0,05 - між показниками: «індекс Ki-67 у тироцитах у пунктаті (‰)» та «оптична густина забарвлення на загальний білок у цитоплазмі тироцитів у пунктаті (відн.од.опт.густ.)»;

r = 0,708, p<0,05 - між показниками: «індекс Ki-67 у тироцитах у пунктаті (‰)» та «коефіцієнт R/B у цитоплазмі тироцитів у пунктаті»;

r = -0,912, p<0,05 - між показниками: «ядерно-цитоплазматичне співвідношення в тироцитах (%) в пунктаті» та «оптична густина забарвлення на загальний білок у цитоплазмі тироцитів у пунктаті (відн.од.опт.густ.)»;

r = -0,961, p<0,05 - між показниками: «Ядерно-цитоплазматичне співвідношення в тироцитах (%) в пунктаті» та «коефіцієнт R/B у цитоплазмі тироцитів у пунктаті»**;**

r = 0,905, p<0,05 - між показниками: «оптична густина забарвлення на загальний білок у цитоплазмі тироцитів у пунктаті (відн.од.опт.густ.)» та «коефіцієнт R/B у цитоплазмі тироцитів у пунктаті».

Як видно з вищевказаних величин коефіцієнтів кореляції, кореляційним аналізом встановлені зв’язки великої сили.

Отже, за гістохімічними, цитохімічними, імуногістохімічними та імуноцитохімічними даними рецидивний зоб найбільше відповідає характеристикам вузлового зоба зі швидким темпом росту. Відповідність має місце як для паренхіматозного так і стромального компонентів зобної тканини. Щодо паренхіматозного компонента, то найбільша відповідність спостерігається для індексу Ki-67 у тироцитах, що свідчить про інтенсивність клітинної проліферації, показників, які характеризують апоптоз, та показників, які характеризують процеси накопичення білків та змін їхніх властивостей в тироцитах в бік зростання інтенсивності окиснювальної модифікації білків. Оскільки означені показники можна отримати як на гістологічних препаратах, так і на мазках з пунктатів щитоподібної залози, їх можна використовувати в передопераційній діагностиці та визначення ризику рецидиву зоба.

Результати досліджень даного розділу наведено в таких публікаціях:

1. Tkachuk NP. Markers of proliferation and apoptosis in patients with postoperative recurrent goiter. В: Бойчук ТМ, Іващук ОІ, Безрук ВВ, редактори. Матеріали 101-ї підсумкової наукової конференції професорсько-викладацького персоналу Вищого державного навчального закладу України «Буковинський державний медичний університет»; 2020 Лют 10, 12, 17; Чернівці. Чернівці: Медуніверситет; 2020, с. 176-7.

2. Sheremet MI, Tkachuk NP. New markers of prognostication of post-operative recurrent goiter. In: Abstracts of the 3th International Scientific and Practical Conference Man and environment, trends and prospects; 2020 Feb 10-11; Tokyo, Japan. Tokyo; 2020, p. 279-81.

РОЗДІЛ 6
ПРОГНОЗУВАННЯ РЕЦИДИВУ ЗОБА ЯК ОСНОВА ВИБОРУ ТАКТИКИ ЛІКУВАННЯ

6.1 Шкала прогнозування ризику рецидиву вузлових форм зоба

Примітною ознакою останніх десятирічь є щодалі ширше впровадження у медичну практику прогностичних шкал, які знайшли застосування у різних галузях медицини, зокрема, в хірургії [30, 98, 210]. Метою впровадження таких шкал є обґрунтована уніфікація тактики лікування, створення можливості для коректного порівняння його наслідків, що дає змогу для напрацювання і застосування ефективніших підходів. Водночас у хірургії щитоподібної залози (ЩЗ) вони фактично відсутні й донині, що і стало поштовхом до відповідних напрацювань.

Аналіз клінічних і лабораторних показників, результати якого наведені в попередніх розділах, засвідчив наявність суттєвих відмінностей низки параметрів у хворих на вузловий евтиреоїдний зоб із рецидивним та безрецидивним його перебігом. Тому актуальною є потреба дослідження зв’язку змін таких показників з виникненням рецидиву, що дозволило би відібрати найінформативніші для напрацювання вірогідної прогностичної шкали.

Для створення можливості математичної обробки даних відсутності рецидиву зоба надано значення 0, розвитку рецидиву – 1. До аналізу залучені показники віку, індексу маси тіла, темпу росту ЩЗ, темпу росту вузла, сироваткового вмісту вільних фракцій трийодтироніну і тироксину, тиреотропного гормону, співвідношення між вільним трийодтироніном і вільним тироксином, тиреоїдного і сумарного тиреоїдного індексів, проліферативного індексу Кі-67, проапоптотичного індексу р53, ядерно-цитоплазматичного співвідношення у цитоплазмі тироцитів, коефіцієнта R/B у цитоплазмі тироцитів, оптичної густини забарвлення на загальний білок у цитоплазмі тироцитів.

Для оцінювання предиктивної здатності комплексу досліджених показників нами проведений дискримінантний аналіз, в якому класифікаційним фактором слугувала наявність чи відсутність рецидиву в обстежених хворих. В результаті встановлено (табл. 6.1), що сукупний вплив означених показників статистично істотно пояснює розподіл хворих на групи без рецидиву і з рецидивом зоба.

Таблиця 6.1

Результат дискримінантного аналізу предиктивної здатності клінічних і лабораторних показників для прогнозування рецидиву зоба

Похідна функції	Wilks Lambda	χ^2	df	p
1	0,259	116,538	15	0,0000

Загалом, відсоток випадків, класифікованих правильно становив 93,75%. Серед хворих без рецидиву лише один випадок був класифікований неправильно, а серед хворих з рецидивом таких випадків було 5 (табл. 6.2).

Таблиця 6.2

Кількість правильних і помилкових випадків передбачення рецидиву зоба за результатами дискримінантного аналізу предиктивної здатності клінічних і лабораторних показників

Група	Розмір групи	Правильне передбачення	Помилкове передбачення
Без рецидиву	53	52 (98,11%)	1 (1,89%)
З рецидивом	43	38 (88,37%)	5 (11,63%)

Це свідчить, що сукупність застосованих нами показників можна використати для прогнозування. Водночас зазначимо, що розмежування хворих на групи ризику в такий спосіб у практиці є дещо утрудненим через складність розрахунків. Для цього слід використовувати коефіцієнти дискримінантних функцій, наведені у таблиці 6.3. До прикладу, визначення ймовірності рецидиву за стандартизованими коефіцієнтами проводиться за формулою: -0,232421хВік - 0,861053хТТГ - 58,4296хвT_4 - 4886,26хвT_3 + 0,394842хвT_3/вT_4 - 0,620095хТІ +

4901,48xСТІ - 1,78809xKi-67 + 0,418908xp53 - 0,633034xR/B - 1,45511xЯ/Ц + 0,0114706xОГ - 0,141057xІМТ - 0,105219xТРЩЗ + 0,239877xТРВ. Тобто, можливість реального практичного використання показників є сумнівною.

Таблиця 6.3

Коефіцієнти дискримінантних функцій досліджених клінічних і лабораторних показників

Показник	Стандартизовані	Нестандартизовані
Вік	-0,232421	-0,0171023
Тиреотропний гормон	-0,861053	-1,62786
Вільний тироксин	-58,4296	-316,27
Вільний трийодтиронін	-4886,26	-12061,2
Співвідношення вільний трийодтиронін/ вільний тироксин	0,394842	0,811688
Тиреоїдний індекс	-0,620095	-1,14934
Сумарний тиреоїдний індекс	4901,48	287,056
Індекс проліферації Кі-67	-1,78809	-1,11793
Індекс апоптозу р53	0,418908	0,370777
Коефіцієнт R/B у цитоплазмі тироцитів	-0,633034	-21,9427
Ядерно-цитоплазматичне співвідношення у цитоплазмі тироцитів	-1,45511	-0,582201
Оптична густина забарвлення на загальний білок у цитоплазмі тироцитів	0,0114706	3,89601
Індекс маси тіла	-0,141057	-0,0353499
Темп росту щитоподібної залози	-0,105219	-0,00559102
Темп росту вузла	0,239877	0,00498673
Константа	-	57,4048

Зазначимо також, що дискримінантний аналіз проводиться лише із залученням числових показників, що унеможливлює залучення до прогнозування деяких клінічних параметрів, зокрема, характеристик супутньої патології. Водночас, з огляду на можливий вплив на функцію ЩЗ змін функційного стану інших органів і систем, це є досить реальним, що пояснюється фізіологічними взаємозв'язками між ними [27, 178, 247].

Отож задля спрощення прогнозування і визначення ступеня впливу окремих показників на ймовірність виникнення рецидиву зоба ми провели однофакторний дисперсійний аналіз розподілу параметрів рецидиву, в залежності від певних критеріїв.

Встановлено, що дисперсія параметрів рецидиву зоба статистично істотно не залежала від віку хворих (f=1,46, p=0,095). Утім аналіз розподілу даних (рис. 6.1) засвідчив, що рецидиви дещо частіше виникали у хворих віком від 40 до 55 років.

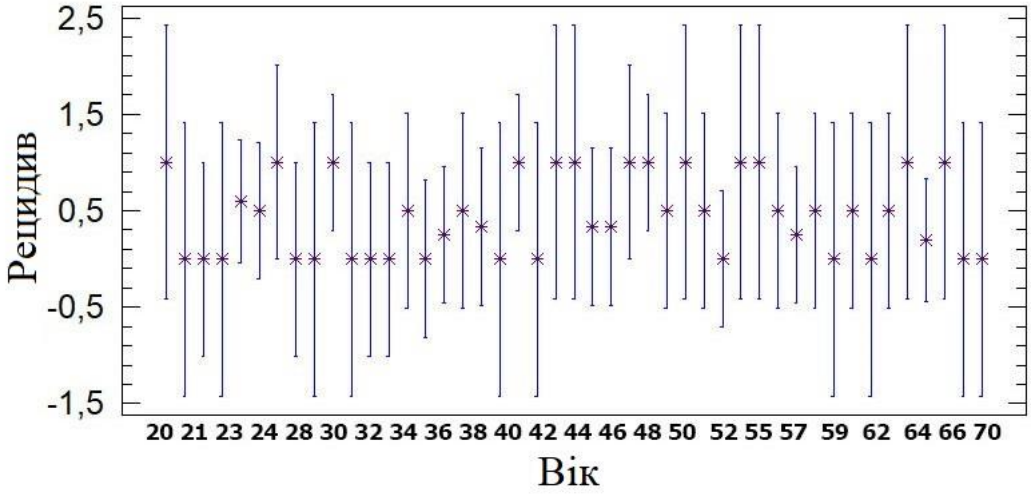

Рис. 6.1 Дисперсія параметрів рецидиву зоба та 95% довірчі інтервали Bonferroni, в залежності від віку обстежених хворих

Статистично істотної залежності виникнення рецидивів від індексу маси тіла хворих не було (f=1,21, p=0,368). Водночас у хворих зі збільшеними показниками індексу виявлена певна тенденція до зростання частоти рецидиву (рис. 6.2).

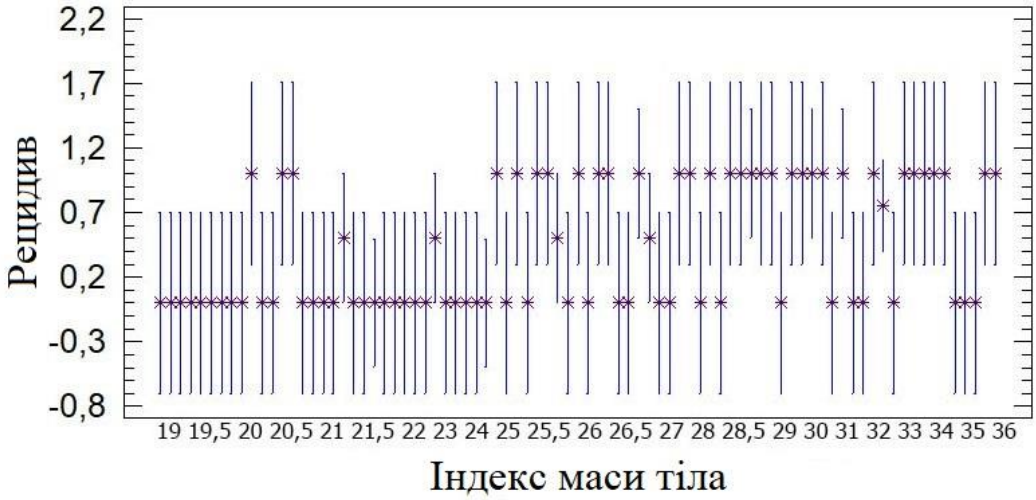

Рис. 6.2 Дисперсія параметрів рецидиву зоба та 95% довірчі інтервали Bonferroni, в залежності від індексу маси тіла обстежених хворих

Статистично істотної залежності розподілу параметрів рецидиву від темпу росту ЩЗ (f=1,5, p=0,526) і темпу росту вузлів (f=1,3, p=0,548) не було. Втім аналіз свідчить, що зі зростанням темпів росту ЩЗ (рис. 6.1.3) і вузлів (рис. 6.4) була певна тенденція до збільшення частоти рецидивів.

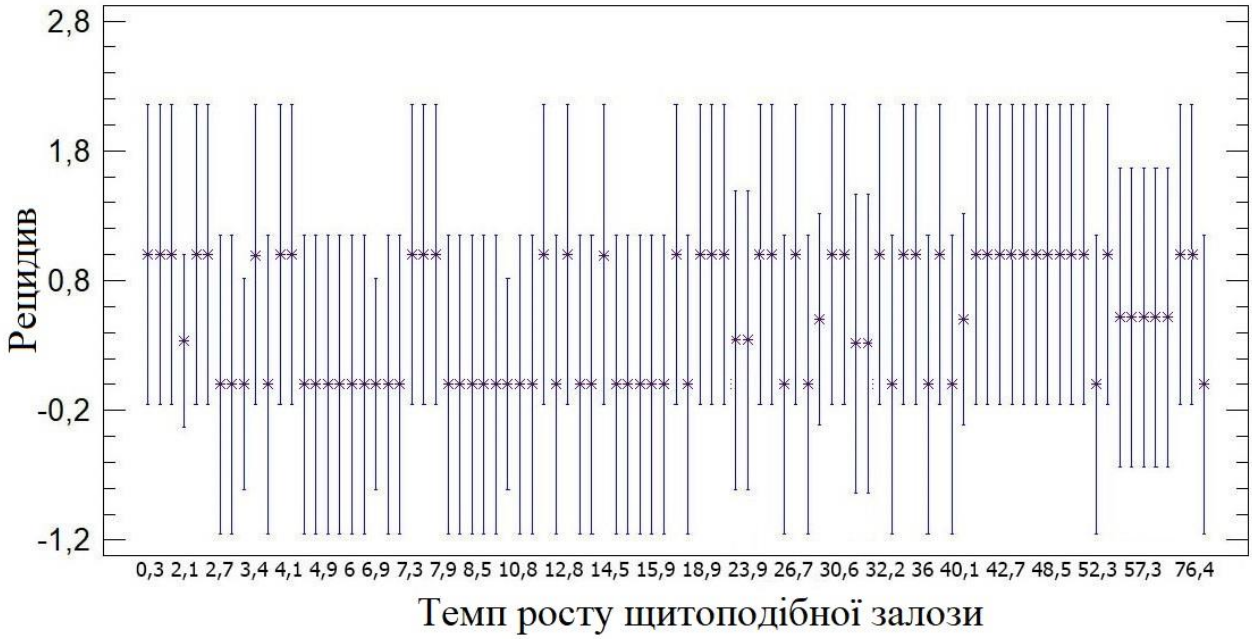

Рис. 6.3 Дисперсія параметрів рецидиву зоба та 95% довірчі інтервали Bonferroni, в залежності від показників темпу росту щитоподібної залози в обстежених хворих

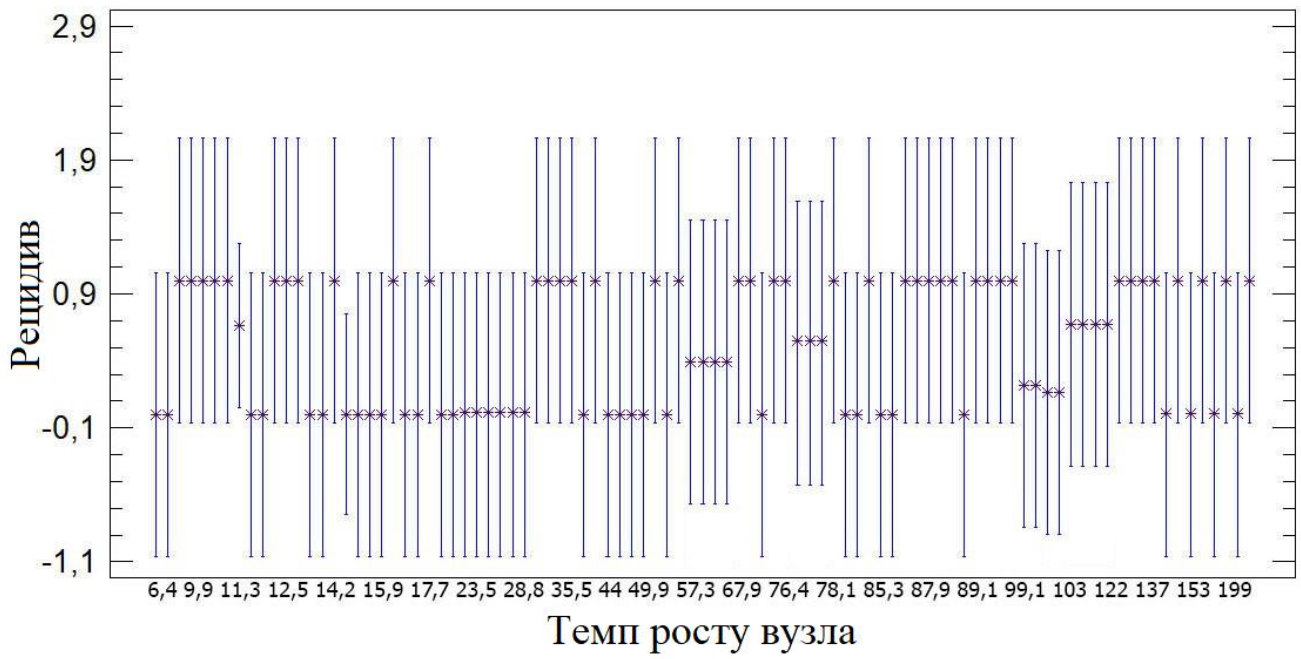

Рис. 6.4 Дисперсія параметрів рецидиву зоба та 95% довірчі інтервали Bonferroni, в залежності від показників темпу росту вузлів у обстежених хворих

Наявність супутніх захворювань, які ми оцінювали за класом коморбідної патології [29], на дисперсію параметрів рецидиву статистично істотно не впливала (f=1,09, p=0,358). Водночас розподіл показників (рис. 6.5), свідчить, що зі зростанням кількості й тяжкості супутніх захворювань частота рецидивів усе ж зростала.

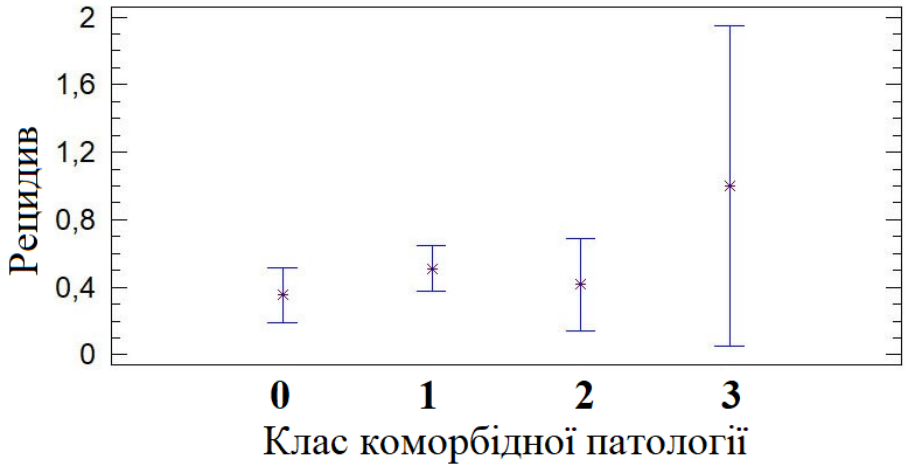

Рис. 6.5 Дисперсія параметрів рецидиву зоба та 95% довірчі інтервали Tukey HSD, в залежності від показників класу коморбідної патології в обстежених хворих

На дисперсію параметрів рецидиву зоба статистично істотно (f=2,0, p=0,012) впливав вміст вільного трийодтироніну (рис. 6.6).

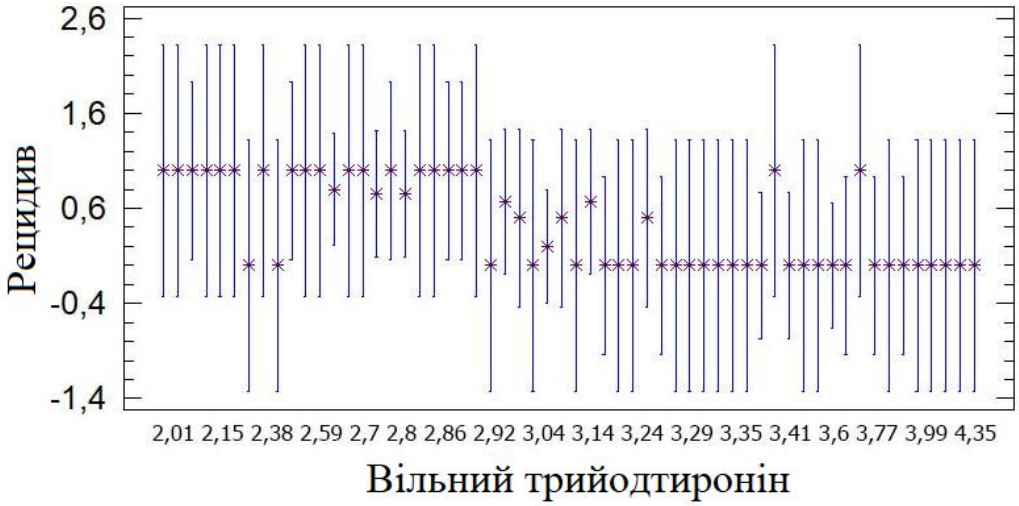

Рис. 6.6 Дисперсія параметрів рецидиву зоба та 95% довірчі інтервали Bonferroni, в залежності від показників вільного трийодтироніну в обстежених хворих

Водночас кількість вільного тироксину (рис. 6.7) і співвідношення між вільним трийодтироніном і вільним тироксином (рис. 6.8) на параметри рецидиву зоба істотно не впливали (f=1,21, p=0,267 і f=1,30, p=0,402, відповідно).

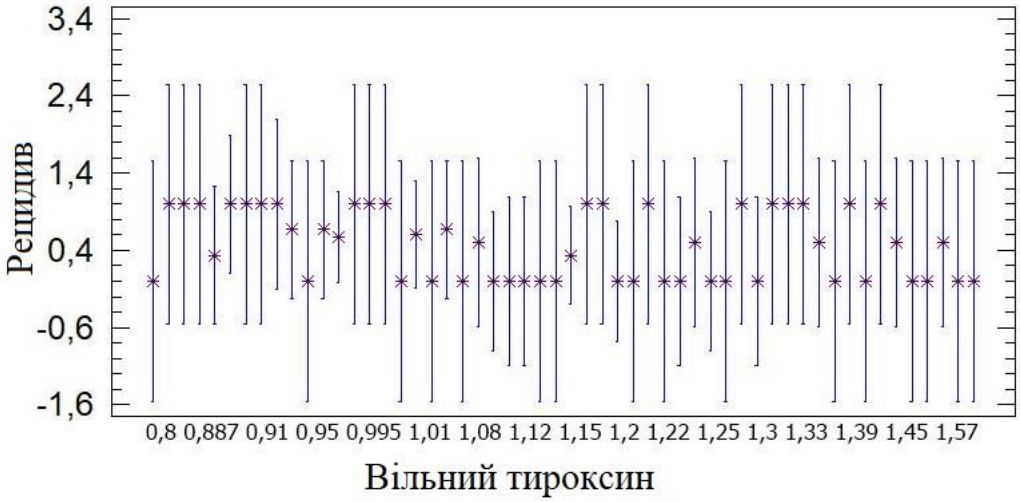

Рис. 6.7 Дисперсія параметрів рецидиву зоба та 95% довірчі інтервали Bonferroni, в залежності від показників вільного тироксину в обстежених хворих

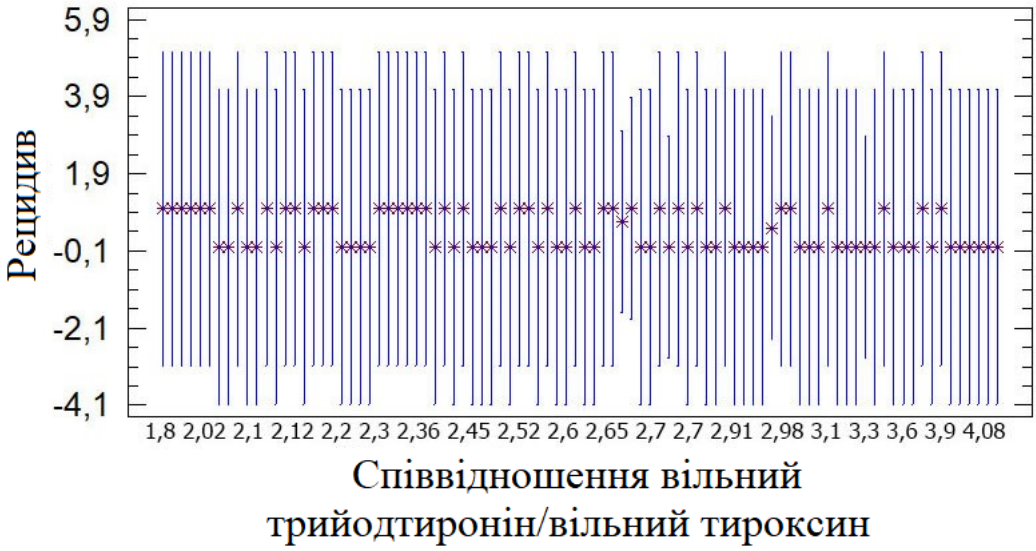

Рис. 6.8 Дисперсія параметрів рецидиву зоба та 95% довірчі інтервали Bonferroni, в залежності від показників співвідношення вільний трийодтиронін/вільний тироксин у обстежених хворих

Розподіл параметрів рецидиву істотно не залежав від кількості тиреотропного гормону (ТТГ) (f=1,58, p=0,110). Заразом розподіл параметрів (рис. 6.9) свідчить, що рецидив закономірно частіше розвивався у хворих із збільшенням вмісту ТТГ.

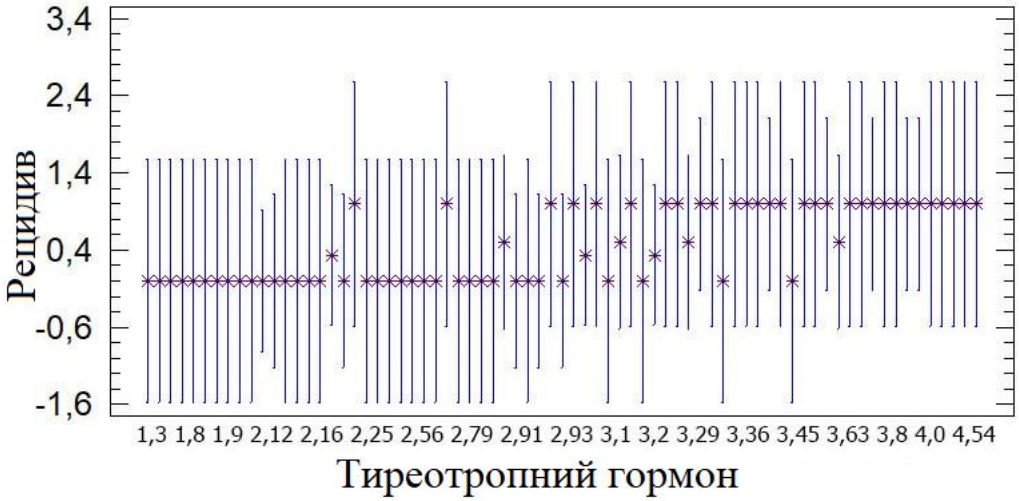

Рис. 6.9 Дисперсія параметрів рецидиву зоба та 95% довірчі інтервали Bonferroni, в залежності від показників тиреотропного гормону в обстежених хворих

З подібними закономірностями змінювалася дисперсія параметрів рецидиву, в залежності від показників сумарного тиреоїдного індексу (f=0,85, p=0,673), за менших параметрів якого рецидиви виникали частіше (рис. 6.10).

Рис. 6.10 Дисперсія параметрів рецидиву зоба та 95% довірчі інтервали Bonferroni, в залежності від показників сумарного тиреоїдного індексу в обстежених хворих

Виконати аналіз показників тиреоїдного індексу не вдалося, оскільки значення усіх даних були рівні.

Дисперсія параметрів рецидиву статистично істотно залежала від показників індексу проліферації Кі-67 в тироцитах у пунктаті ЩЗ (f=7,26, p=0,000). Зростання останніх чітко асоціювалося із виникненням рецидивів (рис. 6.11).

Такий же взаємозв’язок (f=3,05, p=0,000) виявлений між параметрами рецидиву і показниками індексу апоптозу p53 в тироцитах у пунктаті ЩЗ (рис. 6.12).

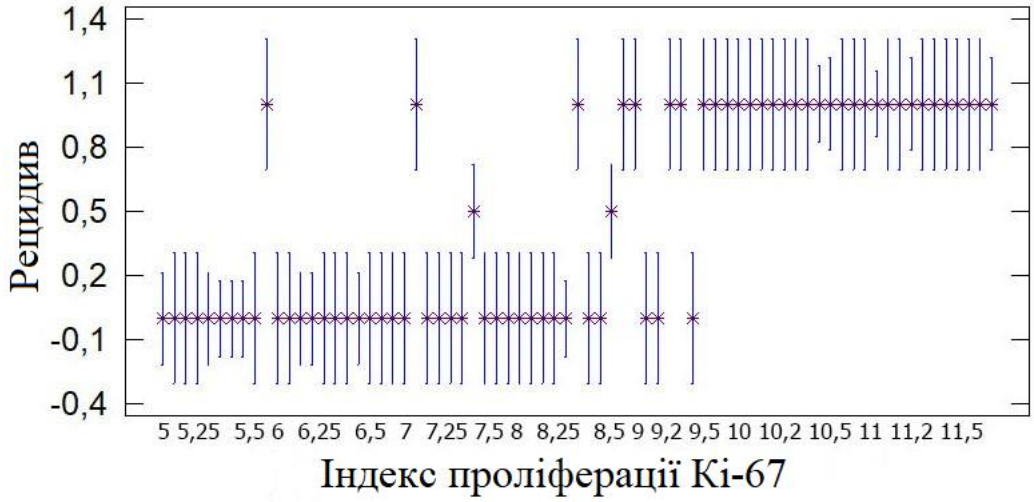

Рис. 6.11 Дисперсія параметрів рецидиву зоба та 95% довірчі інтервали Bonferroni, в залежності від показників індексу проліферації в обстежених хворих

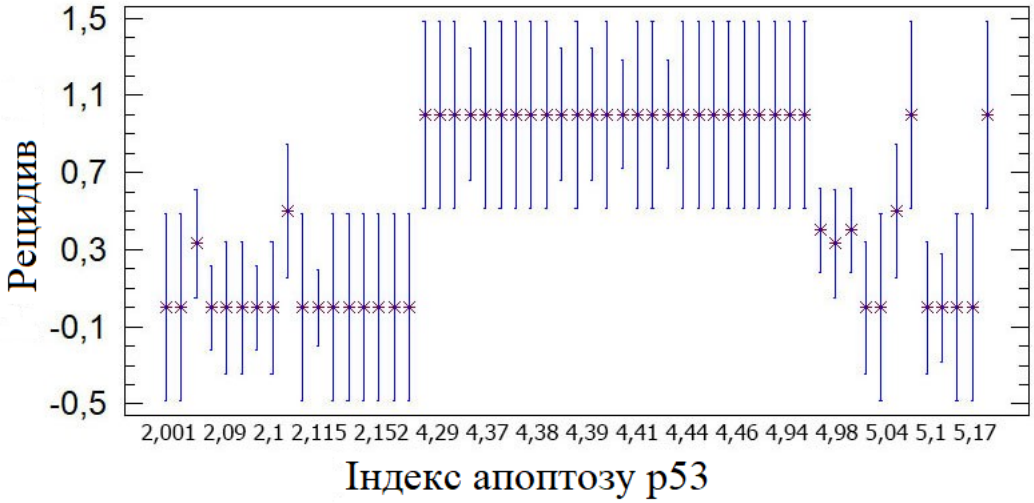

Рис. 6.12 Дисперсія параметрів рецидиву зоба та 95% довірчі інтервали Bonferroni, в залежності від показників індексу апоптозу в обстежених хворих

Істотну залежність дисперсія параметрів рецидиву виявила також до показників ядерно-цитоплазматичного співвідношення в цитоплазмі тироцита в пунктаті ЩЗ (рис. 6.13) – f=4,48, p=0,000, показників R/B коефіцієнта в цитоплазмі тироцита в пунктаті ЩЗ (рис. 6.14) – f=4,81, p=0,000, та показників оптичної густини забарвлення на загальний білок у цитоплазмі тироцита в пунктаті ЩЗ (рис. 6.15) – f=3,24, p=0,000.

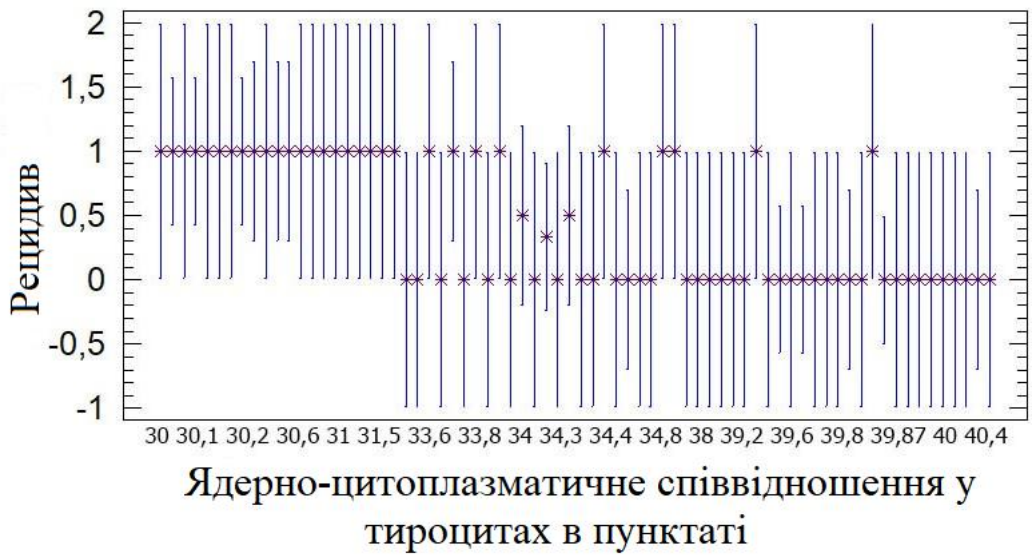

Рис. 6.13 Дисперсія параметрів рецидиву зоба та 95% довірчі інтервали Bonferroni, в залежності від показників ядерно-цитоплазматичного співвідношення у тироцитах в пунктаті в обстежених хворих

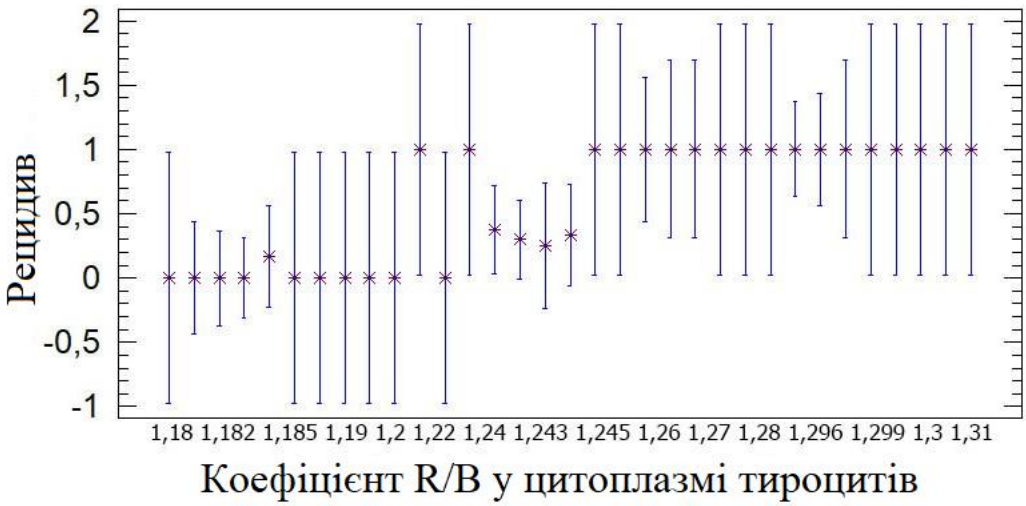

Рис. 6.14 Дисперсія параметрів рецидиву зоба та 95% довірчі інтервали Bonferroni, в залежності від показників коефіцієнта R/B у цитоплазмі тироцитів обстежених хворих

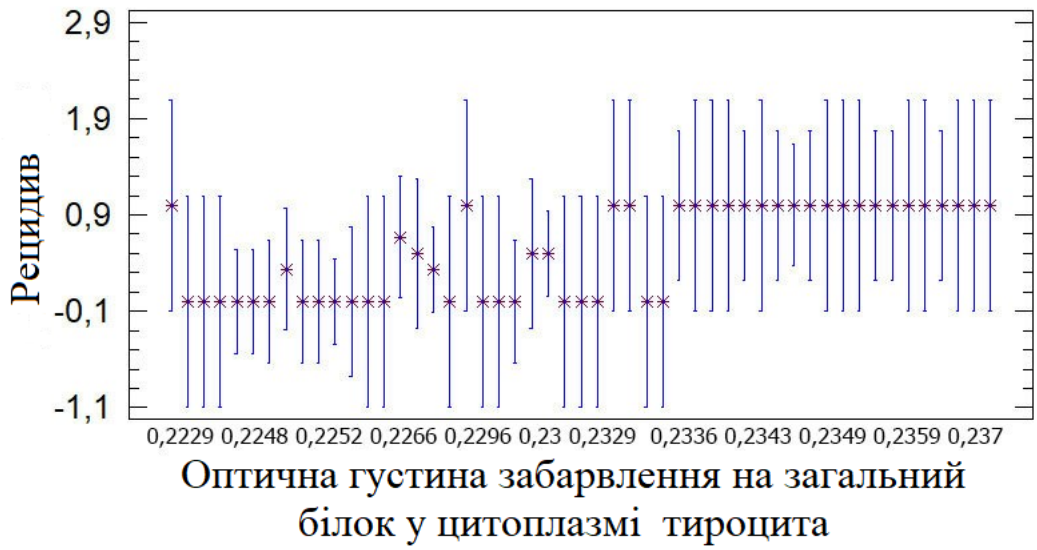

Рис. 6.15 Дисперсія параметрів рецидиву зоба та 95% довірчі інтервали Bonferroni, в залежності від показників оптичної густини забарвлення на загальний білок у цитоплазмі тироцита в обстежених хворих

За результатами аналізу нами напрацьована прогностична шкала, в якій кожному з вміщених критеріїв надана певна кількість пунктів (табл. 6.4).

Таблиця 6.4

Шкала для прогнозування рецидиву зоба

Критерій		Кількість пунктів
1		2
Вік:	18-20 чи більше 55 років	0
	40-55 років	1
Індекс маси тіла:	до 25	0
	25 і більше	1
Темп росту щитоподібної залози	> 16 %	1
Темп росту вузла	> 45 %	1
Клас коморбідної патології:	0-2	0
	3	1
Вміст вільного трийодтироніну	< 3,14 пг/мл	2
Вміст тиреотропного гормону	> 2,9 мкМО/мл	1
Сумарний тиреоїдний індекс	< 120	1
Індекс проліферації Кі-67 в пунктаті ЩЗ	> 8,25 ‰	2

Продовж. табл. 6.4

1		2
Індекс апоптозу p53:	< 4,29 ‰ 4,29-4,98 ‰ > 4,98 ‰	0 2 1
Ядерно-цитоплазматичне співвідношення в тироцитах	< 33,6 %	2
Коефіцієнт R/B у цитоплазмі тироцитів	< 1,2 1,2-1,244 > 1,244	0 1 2
Оптична густина забарвлення на загальний білок у цитоплазмі тироцитів	> 0,2336	2

Дисперсійний аналіз залежності розподілу параметрів рецидиву від суми пунктів, визначеної за напрацьованою шкалою засвідчив, що показник суми статистично істотно пояснює розподіл параметрів рецидиву (табл. 6.5).

Таблиця 6.5

Результати дисперсійного аналізу зв'язку між кількістю пунктів, визначених за розробленою шкалою, та розвитком рецидиву зоба

Джерело варіації	Сума квадратів відхилень	Число ступенів свободи	Середній квадрат	f	p
Між групами	19,2729	18	1,07072	18,46	0,0000
В межах груп	4,46667	77	0,0580087	-	-
Загальна дисперсія	23,7396	95	-	-	-

За даними аналізу (рис. 6.16), розмежувальним критерієм, за яким слід прогнозувати розвиток рецидиву є сума пунктів 11. Чутливість шкали, визначена на навчальній вибірці, яку утворили 96 досліджених нами хворих, становила 93,02%, а специфічність – 96,36%.

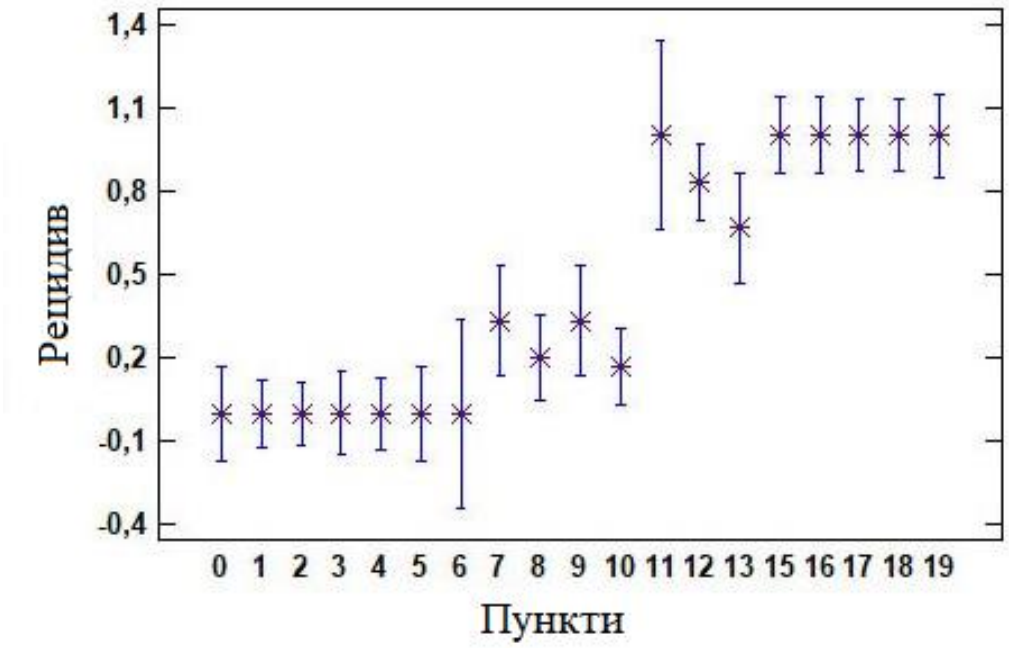

Рис. 6.16 Дисперсія параметрів рецидиву зоба та 95% довірчі інтервали Bonferroni, в залежності від суми пунктів за напрацьованою шкалою

Отже, проведені дослідження дозволяють узагальнити, що інформативним засобом прогнозування рецидивів зоба є напрацьована нами шкала, що містить клінічні і лабораторні критерії, відібрані за результатами дискримінантного і дисперсійного аналізу. Кожному з критеріїв надана певна кількість пунктів, у відповідності з їх впливом на розвиток рецидиву, що визначено дисперсійним аналізом. За результатами прогнозування хворих поділяють на дві групи: низького ризику рецидиву – сума пунктів 0-10 і високого ризику рецидиву – сума пунктів 11 і більше. Віднесення конкретних до певної групи ризику стало основою для напрацювання діагностично-лікувального алгоритму, який буде розглянуто в наступному підрозділі роботи.

6.2 Діагностично-лікувальний алгоритм ведення хворих на вузлові форми зоба

Незважаючи на багаторічні напрацювання провідних тиреоїдних асоціацій в аспекті діагностики і лікування вузлових форм зоба, питання диференційованого підходу до вибору обсягу операційного втручання в залежності від ризику рецидиву залишається не достатньо вивченим. Через це донині відсутній комплексний аргументований підхід до вибору заходів з профілактики рецидиву зоба.

Для вирішення цього питання нами на підставі математичного аналізу отриманих даних розроблений діагностично-лікувальний алгоритм (рис. 6.17). Його основою стали рекомендації, наведені в сучасних настановах [157, 176, 190], поєднані з результатами проведених нами досліджень і нашим клінічним досвідом. Основою вибору заходів з профілактики рецидиву зоба стала напрацьована нами прогностична шкала, що передбачає обґрунтоване розмежування хворих на групи низького і високого ризику рецидиву.

Обстеження пацієнтів, як це рекомендовано в настановах, розпочинаємо із УЗД щитоподібної залози (ЩЗ) та оцінювання її гормональної активності та функційної активності гіпофіза. Запропонований алгоритм має на меті запобігання рецидиву лише доброякісного вузлового утворення в ЩЗ. Тому обов'язковим є оцінювання ризику злоякісності даного утворення в кілька кроків: оцінювання вмісту сироваткового кальцитоніну, стратифікація за сонографічними ознаками згідно шкали TIRADS, а також проведення тонкоголкової аспіраційної пункційної біопсії (ТАПБ). Якщо протягом обстеження виявлено злоякісне утворення, такого пацієнта слід скерувати на консультацію до онколога для вибору наступної тактики його лікування.

Якщо за даними УЗД було встановлено наявність вузлового утворення в тканині залози розміром до 10 мм і зміни класифіковані як TIRADS 2, 3 то, загалом, такі пацієнти підлягають динамічному спостереженню із сонографічним контролем ЩЗ та моніторингом ТТГ 1 раз на 6 місяців.

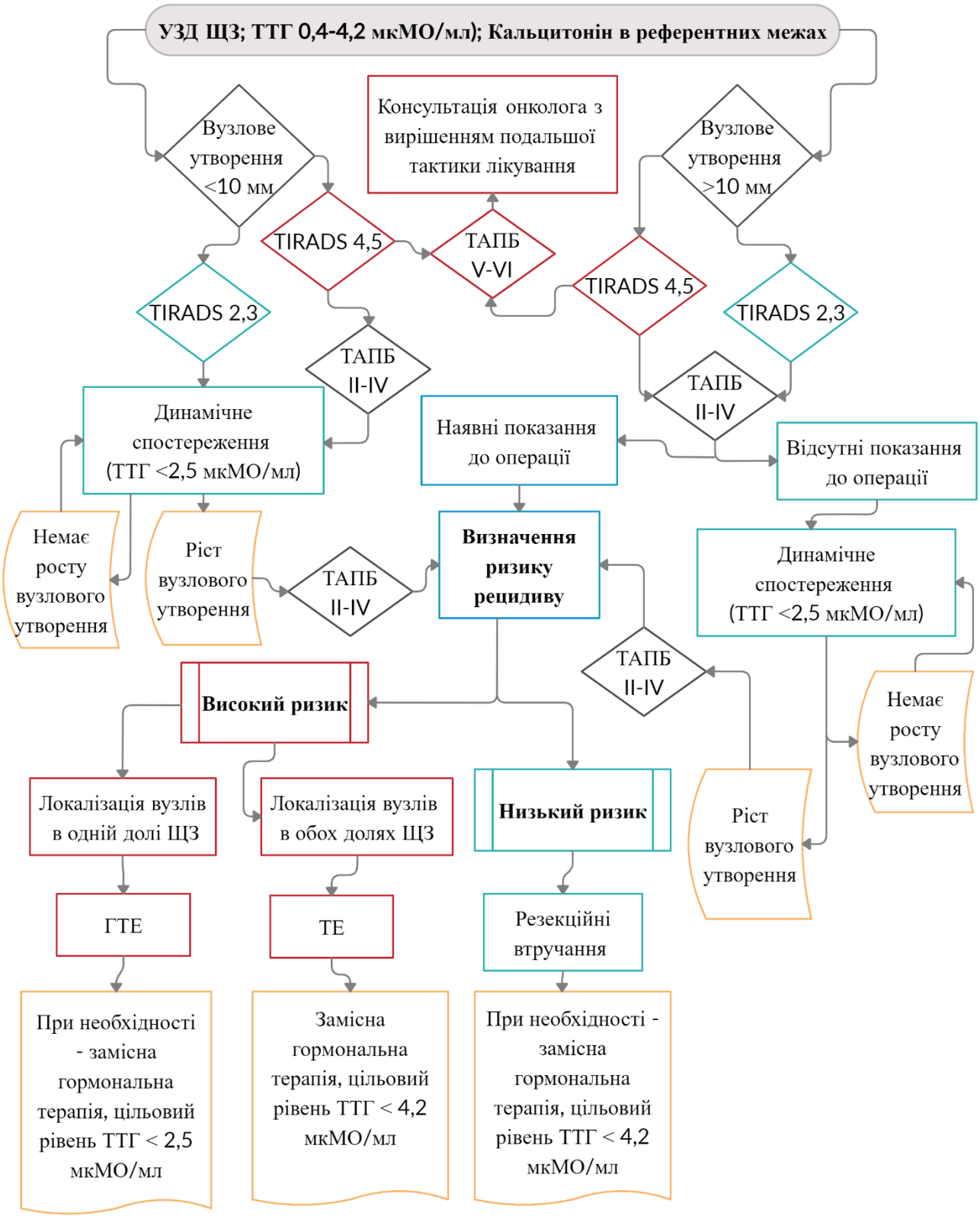

Рис. 6.17 Діагностично-лікувальний алгоритм ведення хворих на вузловий евтиреоїдний зоб

Оскільки в наших дослідженнях виявлена кореляційна залежність між рівнем ТТГ, темпом росту вузлових утворень і ЩЗ, ми рекомендуємо даним пацієнтам дотримуватися цільового рівня ТТГ до 2,5 мкМО/мл для запобігання ймовірного стимулювального впливу гіпофіза на тканину ЩЗ.

У випадках, коли протягом чергового УЗД ЩЗ діагностовано збільшення розмірів вузлових утворень, вважаємо за потрібне проведення ТАПБ із наступним дослідженням пунктату для визначення ризику рецидиву.

У разі виявлення в ЩЗ вузла розміром понад 10 мм та класифікації TIRADS 2, 3, пацієнтам показано проведення ТАПБ. Пунктат отриманий із ЩЗ стандартно класифікують згідно із системою Bethesda, яка була прийнята спільнотою ендокринологів та зараз є частиною практично усіх міжнародних рекомендацій з тактики ведення вузлового зоба. Лікуванню згідно з розробленим алгоритмом підлягають хворі з доброякісними вузловими утвореннями, тобто з II-IV класами.

За відсутності показань до хірургічного лікування хворим рекомендоване динамічне спостереження. Основними показаннями до операції, згідно з настановами, вважаємо косметичний дефект, компресію органів шиї із порушенням їх функції [28, 92, 277].

До операції необхідно визначити всі показники, які входять до шкали прогнозування ризику рецидиву вузлового зоба (табл. 6.4). На підставі отриманих показників визначаємо ризик розвитку рецидиву зоба.

Якщо встановлено низький ризик рецидиву, вважаємо за доцільне виконувати резекційні операції, в залежності від клінічної ситуації, оскільки збереження здорової функціонально спроможної тиреоїдної паренхіми мінімізує необхідність призначення замісної гормональної терапії. У разі її необхідності, в післяопераційний період пацієнтам призначаємо препарати левотироксину у індивідуальній дозі, яка розраховується за загальноприйнятими методиками, виходячи із належної маси тіла. Цільовим рівнем ТТГ за таких умов можна вважати 4,2 мкМО/мл, оскільки немає застережень щодо необхідності виключення стимулювального впливу останнього на резидуальну тканину ЩЗ.

За визначеного високого ризику рецидиву операцією вибору, за умови однобічної локалізації вузлових утворень, повинна бути гемітиреоїдектомія. Післяопераційна гормональна терапія в таких випадках повинна бути призначена із дотриманням цільового рівня ТТГ до 2,5 мкМО/мл.

У разі двобічної локалізації вузлів у ЩЗ, рекомендуємо операційне втручання в обсязі тиреоїдектомії, оскільки не має сенсу залишити потенційно схильну до рецидиву тиреоїдну тканину, яка, швидше за все, буде не здатною забезпечувати евтиреоз без гормональної підтримки. Рівень ТТГ у післяопераційному періоді варто утримувати в референтних межах (до 4,2 мкМО/мл) для належного функціонування організму.

З використанням напрацьованого алгоритму нами проліковано 150 хворих, середній вік становив 41,32±9,36 років. Серед них 55 (37%) пацієнтів із вузловим та 95 (63%) пацієнтів із багатовузловим евтиреоїдним зобом. Групою порівняння були 65 хворих, середній вік – 40,66±10,25 років. Серед них 21 (32%) із вузловим та 44 (68%) з багатовузловим евтиреоїдним зобом (χ^2=0,377, p>0,1). Отже, групи були зіставні.

Серед хворих, пролікованих з використанням запропонованого алгоритму, рецидив виник у 6 (4%) хворих. Серед хворих порівняльної групи рецидив виник у 14 (21%) хворих (χ^2=15,533, p<0,01).

Отже, викладене дозволяє підсумувати, що лікування хворих на вузлові форми зоба з використанням напрацьованого алгоритму, основою якого є обґрунтоване розмежування груп ризику розвитку рецидиву зоба на підставі створеної нами прогностичної шкали, дозволяє статистично істотно знизити частоту рецидиву на 17%, що свідчить про ефективність такого алгоритму і доцільність його широкого впровадження у практику.

Узагальнюючи викладене в дослідженні, загалом, хочемо наголосити, що покращання результатів лікування хворих на вузлові форми зоба можливе, за нашим переконанням, лише за умови комплексного підходу, базисом якого є патогенетично обґрунтована оптимізація всіх етапів лікування. Раціональною

основою змін тактики можуть стати запропонована нами прогностична шкала і діагностично-лікувальний алгоритм.

Результати досліджень даного розділу наведено в таких публікаціях:

1. Tkachuk NP. Prediction of relapse in patients with nodular goiter forms. В: Бойчук ТМ, Іващук ІО, Безрук ВВ, редактори. Матеріали 99-ї підсумкової наукової конференції професорсько-викладацького персоналу Вищого державного навчального закладу України «Буковинський державний медичний університет»; 2018 Лют 12, 14, 19; Чернівці. Чернівці: БДМУ; 2018, с. 131-2.

2. Ткачук НП, Білоокий ВВ, Гирла ЯВ. Деякі аспекти профілактики післяопераційного рецидиву у хворих на вузлові форми зоба. Міжнародний ендокринологічний журнал. 2017;13(8):45-49. doi: http://dx.doi.org/10.22141/2224-0721.13.8.2017.119266

3. Ткачук НП, Білоокий ВВ, Гирла ЯВ, Шеремет МІ. Прогнозування рецидиву вузлових форм зоба. Клінічна та експериментальна патологія. 2015;14(4):163-5.

4. Tkachuk NP, Bilookyi VV, Gyrla YV, Sheremet MI. Monitoring of the patients operated on nodular goiter and features of the operated thyroid gland functional state depending on the surgical intervention extent. European Science Review. 2015;1-2:37-8.

5. Tkachuk NP, Bilookyi VV, Gyrla YV, Sheremet MI. Evaluating the efficiency of the scale for prediction of post-operational relapce in patients with nodular goiters. Deutscher Wissenschaftsherold. German Science Herold. 2017;4:20-3. doi: 10.19221/201746

6. Tkachuk N, Bilookyi V, Gyrla Y. Prediction of reccurence of goiter nodular forms. Norwegian Journal of Development of the International Science. 2017;1(6):59-61.

АНАЛІЗ ТА УЗАГАЛЬНЕННЯ РЕЗУЛЬТАТІВ

Дане дослідження присвячене розробці рекомендацій щодо визначення адекватного обсягу операційного втручання при вузлових формах зоба з огляду на необхідність профілактики рецидиву.

Оскільки, беззаперечним є пріоритет збереження здорової функціонально спроможної тиреоїдної паренхіми одночасно з максимальним видаленням патологічно зміненої під час першого втручання, необхідним є визначення параметрів, які б дозволили це виконати відповідно до об’єктивного обґрунтування.

Методологічним підґрунтям для аналізу служило виділення груп пацієнтів зі швидким та повільним темпом росту вузлового зоба (ВЗ). Загалом в науковій літературі термін «швидкий ріст вузла» хоч і вживається досить часто, проте є досить не стандартизованим [68]. В поодиноких працях швидким темпом запропоновано вважати зростання утворення на 6 та більше мм/рік [52], проте на нашу думку вираження даного параметру у відсотковому відношенні є більш виправданим, оскільки дозволяє враховувати вихідний розмір вузлових утворень. Тому швидким темпом росту ми вважали збільшення об’єму вузлоутворення за даними УЗД ЩЗ згідно методу Brunn понад 50% протягом одного року, повільним – позитивну динаміку збільшення розмірів вузла на менш ніж 50% впродовж одного року. В наше дослідження увійшло 30 пацієнтів зі швидким темпом росту ВЗ, та 36 - із повільним. Також вивчали стан пацієнтів з рецидивним зобом (РЗ) (30 пацієнтів) та групу порівняння – без патології ЩЗ (20 спостережень).

Вищевказаний розподіл пояснюється багатьма чинниками.

Зокрема, середня тривалість захворювання в пацієнтів із РЗ на момент проведення первинного операційного втручання складала 27,41±6,80 місяців, у пацієнтів з ВЗ із швидким темпом росту вузла – 26,09±6,81 місяців, тоді як для хворих із повільним темпом росту вузлів ЩЗ – 44,74±5,18 місяців. Розбіжності

мали достовірний характер: між I і II групою $p<0,05$, між II і III – $p<0,01$. Із цих позицій можна припустити, що ймовірно відносно швидке збільшення розмірів вузлових утворень зумовлювало появу типової симптоматики у даних пацієнтів і сприяло більш швидкому їх зверненню за медичною допомогою та проведення операції.

При проведенні УЗД обов’язково звертали увагу на класифікацію за шкалою TIRADS [36], яка ґрунтується на розподілі пацієнтів на п'ять категорій згідно сукупності ультразвукових ознаках, що пов’язані зі структурою, ехогенністю, формою, контурами, ехогенними включеннями. Пацієнти нашого дослідження були розподілені наступним чином: 20% пацієнтів із РЗ належали до TIRADS 2, 67% – до TIRADS 3, 13% були класифіковані як TIRADS 4а; 37% осіб групи ВЗ із швидким темпом росту вузлових утворень також були класифікованими як TIRADS 2, 60% – TIRADS 3, 3% – TIRADS 4а; 30% пацієнтів із ВЗ з повільним темпом росту вузлів стратифікували як TIRADS 2, 70% – TIRADS 3. Жодного клінічного випадку найвищих ступенів ризику TIRADS 4б і 5 у досліджені не було, оскільки підозра на злоякісне переродження була критерієм виключення із дослідження.

Проведений нами детальний ретроспективний аналіз результатів УЗД окремо у кожного пацієнта всіх трьох основних груп, показав збільшення об'єму ЩЗ протягом 1 року у пацієнтів I групи на 45,27% ($p<0,05$), тоді як у пацієнтів II та III групи даний показник зростав лише на 17,64% та 7,85% відповідно ($p>0,05$), тобто не відбувалося достовірного збільшення об'єму тиреоїдної тканини. Темп росту вузла(-ів) у пацієнтів I групи та II групи складав 90,92% та 83,51% протягом 12 місяців відповідно ($p<0,05$), у хворих III групи – 24,12% ($p>0,05$).

Підтвердженням швидкості росту зоба в наших дослідженнях також були і результати імуногістохімічного та імуноцитохімічного дослідження проліферативного антигену Кі-67. Зокрема, індекс Кі-67 в тироцитах характерно зростав у порівнянні з нормальною тканиною ЩЗ в ряді: ВЗ з повільним темпом росту, ВЗ зі швидким темпом росту, РЗ. Це було однаково виражено як в гістологічних зрізах, так і в мазках із пунктатів ЩЗ. Підтверджувалося це також і

кореляційними аналізом. Так, коефіцієнт лінійної кореляції Пірсона (r) між індексом Кі-67 тироцитів в мазках з пунктатів ЩЗ та темпом росту вузла склав 0,684 (n=96, p<0,05).

У аспекті оцінки швидкості росту зоба теоретично повинно бути корисним визначення не тільки приросту чисельності клітин, але також і зменшення її внаслідок відмирання клітин, тобто апоптозу. Зокрема, нами в цьому плані був обрахований апоптотичний індекс за частотою (проміле) p53-позитивних ядер тироцитів (індекс p53). Згідно вказаних показників апоптоз зменшувався при ВЗ з повільним темпом росту, а при ВЗ зі швидким темпом росту – дещо зростав, але при РЗ був у середньому в межах норми. Кореляційний аналіз показав залежність індексу p53 в тироцитах з темпом росту вузла 0,692 (n=96, p<0,05), а з індексом Кі-67 у тироцитах 0,794 (n=96, p<0,05).

Необхідно відмітити, що ріст вузлів був пов’язаний не тільки зі збільшенням об’єму паренхіми, але також й об’єму строми, на що вказували більші середні величини показника «питомий об’єм строми» при ВЗ у порівнянні з нормальною тканиною ЩЗ. Однак, кореляція між темпом росту вузла та питомим об’ємом строми була меншою, ніж для паренхіми – r = 0,508 (n=96, p<0,05), відповідно, коефіцієнт детермінації (відсоток залежності) темпу росту вузла від питомого об’єму строми – 25,8% (n=96, p<0,05). Разом з тим, хоча в стромі ВЗ була відмічена низка морфологічних змін, які показували відмінність між ВЗ зі швидким та повільним темпом росту, у т.ч., які виявлені методами морфометрії та гістохімії, все ж морфологічні параметри строми є прерогативою виключно гістопатологічного дослідження, бо не можуть бути отримані на мазках з пунктатів ЩЗ.

Одним із найбільш важливих параметрів при аналізі ймовірних причин рецидиву ВЗ є оцінка функції ЩЗ та вивчення змін тиреоїдного гомеостазу. З цією метою, нами було проаналізовано вміст у сироватці крові: тиреотропного гормону (ТТГ), вільних фракцій тироксину (вT_4) та трийодтироніну (вT_3), антитіл до тиреопероксидази (АТ-ТПО) та тиреоглобуліну (АТ-ТГ), вміст тиреоглобуліну (ТГ).

Визначення ТТГ в сироватці крові є обов’язковою оцінкою тиреоїдного статусу і частиною подальшого спостереження пацієнта після операції, де для контролю потрібні вихідні значення цього ж пацієнта [190]. Нами було встановлено, що рівень ТТГ у трьох основних групах був статистично значуще вищим, порівняно із групою порівняння, проте у жодній із груп не виходив за межі референтних значень. Найвищі показники ТТГ були в групі осіб з РЗ, дані виявились вірогідно вищими щодо груп осіб з ВЗ зі швидким темпом росту та ВЗ із повільним темпом росту на 26,8% та 61,2% відповідно ($p<0,05$). Ці дані узгоджуються з наявними в літературі повідомленнями, щодо ТТГ як одного з основних чинників росту тироцитів [62]. Важливо відзначити, що при визначенні рівня вT_4 не було отримано статистично вірогідних розбіжностей між групами дослідження, тому результати цього показника надалі в більшості не бралися до уваги в аспекті рецидиву зоба.

При аналізі результатів щодо рівня сироваткового вT_3 ми враховували, що секреція T_3 у ЩЗ забезпечує тільки до 20 % позатиреоїдної кількості цього гормона, а решта утворюється внаслідок монодейодування T_4 у периферичних тканинах за допомогою селеновмісних ензимів – дейодиназ. Порушення периферичної конверсії малоактивного T_4 в активний T_3 супроводжується важким клітинним гіпотиреозом, адже в той час як сироватковий рівень T_3 знижується до 30 – 40%, але все ще залишається в межах «нормальних референтних значень», зменшення рівня T_3 в тканинах становить більше 70 – 80%, що може запустити компенсаторну активацію гіпоталамо-гіпофізарної системи [2, 77, 171, 297]. Нами отримано статистично значуще зниження сироваткового вT_3 в групі осіб з РЗ та з ВЗ зі швидким темпом росту порівняно із особами з ВЗ з повільним темпом росту на 30,6% та 19,6% відповідно ($p<0,05$).

Разом з вищеописаними змінами гормонів ЩЗ характерно мінялися деякі морфологічні параметри тканини вузла, зокрема, зростав питомий об’єм паренхіми тканини вузла, а також асиметрично збільшувався об’єм цитоплазми тироцитів, що призводило до зменшення ядерно-цитоплазматичного співвідношення в тироцитах. Ці параметри характерно змінювалися в ряду: ВЗ з

повільним темпом росту, ВЗ зі швидким темпом росту, РЗ (найбільший питомий об'єм паренхіми). Отже, збільшення паренхіми при ВЗ було зумовлено не тільки зростанням числа тироцитів, але також і змінами у самих тироцитах, що принципово дає змогу застосовувати цитологічні дані мазків пунктатів ЩЗ для оцінки росту зоба. Вищенаведені результати гормонального та морфологічного досліджень вказують на присутню дизрегуляцію в тканині вузлів ЩЗ, що було підтверджено за допомогою кореляційного аналізу. Зокрема, коефіцієнт кореляції Пірсона між питомим об'ємом паренхіми та рівнем ТТГ склав 0,727 (n=96, p<0,05), рівнем вT_3 – -0,612 (n=96, p<0,05), рівнем вТ4 – 0,314 (n=96, p<0,05).

В аспекті оцінки росту вузлів у зв'язку з гормональним статусом обраховані відповідні коефіцієнти лінійної кореляції (r). Так, коефіцієнт кореляції Пірсона дорівнював 0,759 (n=96, p<0,05) – між ТТГ і індексом Кі-67 у тироцитах в пунктаті, r= -0,679 (n=96, p<0,05) – між вT_3 і індексом Кі-67 у тироцитах в пунктаті. Також були обчислені кореляції і темпу росту вузла, до прикладу, ТТГ корелював з темпом росту вузла з величиною r = 0,678 (n=96, p<0,05), а вТ3 – r = -0,636 (n=96, p<0,05).

Отже, проліферативна активність тироцитів тісно пов'язана із швидким темпом росту ВЗ та тиреоїдним статусом пацієнтів. Також варто зазначити, що проліферативна активність тироцитів корелювала із деякими іншими морфологічними показниками, такими як ядерно-цитоплазматичне співвідношення в тироцитах r = -0,991 (n=96, p<0,05), оптична густина забарвлення на загальний білок у цитоплазмі тироцитів в пунктаті r = 0,919 (n=96, p<0,05), коефіцієнт R/B у цитоплазмі тироцитів у пунктаті r = 0,708 (n=96, p<0,05).

У науковій літературі часто зустрічаються роботи [2, 26, 74, 78, 114], у яких певною мірою висвітлені питання взаємозв'язку тиреоїдного статусу із різними захворюваннями як ендокринної, так і інших систем організму, проте робіт, які б висвітлювали вплив функціональних показників ЩЗ на рецидив ВЗ нами не було знайдено, що і стало підставою для дослідження.

Для вивчення функціонального стану системи гіпофіз-щитоподібна залоза обчислювали коефіцієнти вТ3 /вТ4 , ТТГ/ вТ4 , ТТГ/вТ3, тиреоїдний індекс (ТІ). У всіх осіб основних груп співвідношення $вТ_3/вТ_4$ достовірно знижувалося порівняно із групою здорових осіб, а саме у пацієнтів із РЗ на 64,3%, з ВЗ із швидким темпом росту на 36,8%, з ВЗ із повільним темпом росту на 27,4% відповідно ($p<0,05$). Співвідношення $ТТГ/вТ_3$ виявилося статистично значуще вищим у всіх осіб основної групи щодо групи здорових осіб, а саме у пацієнтів із РЗ у 3,4 разів, ВЗ з швидким темпом росту у 2,5 разів, ВЗ з повільним темпом росту у 1,7 разів ($p<0,05$). Співвідношення $ТТГ/вТ_4$ було вірогідно вищим у пацієнтів з ВЗ з швидким темпом росту на 84,5%, з ВЗ з повільним темпом росту на 30,2% щодо групи здорових осіб ($p<0,05$). Встановлено вірогідне зниження ТІ в осіб з РЗ у 3,26 разів, з ВЗ з швидким темпом росту у 2,4 разів, з ВЗ з повільним темпом росту у 1,6 разів порівняно із групою здорових осіб ($p<0,05$). Отримані результати свідчать про компенсаторну активацію гіпоталамо-гіпофізарної системи у даних пацієнтів. Варто відзначити, що встановлено наявність негативних кореляційних зв’язків між темпом росту вузла тиреоїдним індексом $r=-0,624$ ($n=96$, $p<0,05$).

Периферичну активність тиреоїдних гормонів оцінювали за допомогою сумарного тиреоїдного індексу (СТІ). Даний показник був нижчим в групах осіб із ВЗ з швидким темпом росту – на 34,5%, із ВЗ з повільним темпом росту – на 12,6% відносно групи порівняння ($p<0,05$). У групах осіб із РЗ та ВЗ з швидким темпом росту СТІ був статистично значуще нижчим відносно групи осіб із ВЗ з повільним темпом росту на 30,3 % та 19,5% відповідно ($p<0,05$). СТІ виявив негативну кореляційну залежність з темпом росту вузла, зокрема, $r = -0,637$ ($n=96$, $p<0,05$) та з індексом Кі-67 у тироцитах в пунктаті – $r = -0,679$ ($n=96$, $p<0,05$);

Дискусійним питанням є клінічна важливість антитиреоїдних антитіл. Підвищений їх титр це імунозалежне захворювання, що характеризується активацією рецепторів ТТГ антитиреоїдними антитілами з подальшою проліферацією тиреоцитів і вузлоутворенням [101]. Деякі автори [134] відзначили збільшений ризик розвитку рецидиву в пацієнтів із підвищеним титром

антитиреоїдних антитіл. Нами відмічено, що титри антитиреоїдних антитіл були вірогідно ($p<0,05$) вищими в усіх осіб основної групи порівняно із групою порівняння. Зокрема титр АТ-ТГ виявився статистично значуще вищим у осіб з РЗ у 2,41 разів, з ВЗ із швидким темпом росту у 2,0 разів, з ВЗ із повільним темпом росту у 1,69 разів порівняно із групою порівняння ($p<0,05$). Також отримано вірогідно вищі титри АТ-ТПО у осіб з ВЗ із швидким темпом росту у 2,6 разів, з ВЗ із повільним темпом росту у 2,4 разів порівняно із групою порівняння ($p<0,05$). У групах осіб із РЗ, з ВЗ з швидким темпом росту титр АТ-ТПО був статистично значуще нижчим відносно групи осіб із ВЗ з повільним темпом росту на 44,8% та 37,5% відповідно ($p<0,05$). Нами встановлено наявність слабких позитивних кореляційних зв’язків між щорічним приростом об’єму вузла та титром АТ-ТПО $r= 0,446$ ($n=96$, $p<0,05$), АТ-ТТГ $r = 0,427$ ($n=96$, $p<0,05$).

На думку деяких дослідників, в діагностиці вузлової патології ЩЗ дослідження сироваткового тиреоглобуліну не рекомендується [101]. Основна роль визначення даного показника - це скринінг пацієнтів із високо диференційованими формами раку ЩЗ на предмет рецидиву після радикального лікування [259], адже рецидивуючий ріст доброякісних і злоякісних пухлин ЩЗ супроводжується підвищенням рівня ТГ у більшості хворих. Проте по суті ТГ не є онкомаркером, він є маркером наявності диференційованої тиреоїдної тканини в організмі [80] та матрицею для синтезу тиреоїдних гормонів T_4 і T_3, представляючи собою свого роду і форму їх зберігання він синтезується фолікулярними тироцитами і транспортується в колоїд. Його утворення перебуває під контролем ТТГ гіпофіза. Вплив ТТГ призводить до збільшення продукції ТГ.

Окрім цього нерідко в літературі даний показник згадують в аспекті визначення ступеня важкості йододефіциту. Рівень сироваткового ТГ виступає чутливим індикатором надмірної стимуляції ЩЗ у відповідь на зменшену кількість йоду. При недостатньому надходженні мікроелемента вміст ТГ збільшується [57].

Значення ТГ були вірогідно вищими в усіх осіб основної групи, а саме: у осіб з РЗ у 7,4 разів, з ВЗ із швидким темпом росту у 6,9 разів, з ВЗ із повільним

темпом росту у 6,2 разів порівняно із групою здорових осіб ($p<0,05$). Зміни ТГ виявили позитивний кореляційний зв'язок з ТТГ $r = 0,589$ ($n=96$, $p<0,05$), та з темпом росту вузла $r = 0,521$ ($n=96$, $p<0,05$).

З огляду на вищезазначені міркування щодо обміну ТГ у зв’язку із утворенням колоїду, була приділена увага й цьому об’єкту під час морфологічних досліджень. У цілому, варто зазначити, що ситуація з колоїдом при ВЗ є доволі помітною, він накопичується в просвіті фолікулів ЩЗ, отже наступним логічним етапом аналізу була оцінка змін морфометричних параметрів тиреоїдних фолікулів, зокрема, відсотку фолікулів з колоїдом, середнього діаметру фолікулів, коефіцієнту варіації середнього діаметру фолікулів як показника варіювання розмірів фолікулів (показника розмаїття фолікулів за їхнім розміром).

Встановлено, що при ВЗ з повільним темпом росту відсоток фолікулів із колоїдом є близьким до 100% і в середньому не відрізняється від відсотку в тканині нормальної ЩЗ. Разом з тим, при ВЗ зі швидким темпом росту відсоток фолікулів із колоїдом різко знижується, а при РЗ він у середньому є ще більш низьким, ніж при ВЗ зі швидким темпом росту. При цьому при ВЗ з повільним темпом росту діаметр фолікулів в середньому збільшується у порівнянні з нормальною тканиною ЩЗ, в ряді випадків він може бути кваліфікований як макрофолікулярний зоб, водночас діаметр фолікулів зменшений при ВЗ зі швидким темпом росту, і є ще меншим при РЗ. У цих випадках він в основному був кваліфікований як мікрофолікулярний. Отже, з точки зору оцінки мікро/макро-фолікулярності РЗ найбільше нагадує ВЗ зі швидким темпом росту. Однак, розміри фолікулів неможливо визначати на мазках з пунктатів ЩЗ. Отримані нами результати підтверджуються даними наукової літератури, щодо високого рівня проліферації клітин мікрофолікулярної будови, які загалом часто важко відрізнити від злоякісних [58].

Дуже цікавими є дані щодо розмаїття у розмірах фолікулів, що ми оцінювали за коефіцієнтом варіації середнього діаметру фолікулів. Так, розмаїття розмірів різко зростає при ВЗ з повільним темпом росту, але падає при ВЗ зі

швидким темпом росту і при РЗ. Причому, за цим показником статистично вірогідної різниці між ВЗ зі швидким темпом росту та РЗ не виявлено (p>0,05).

Кореляційний аналіз продемонстрував негативну сильну залежність між ТГ і відсотком фолікулів із колоїдом r = -0,840. Водночас дані показники в практичних цілях доопераційного аналізу важко використовувати тому, що колоїд в матеріал мазків з пунктатів ЩЗ потрапляє нерегулярно і в кількості, недостатній для надійного аналізу. Отже, стан колоїду залишається прерогативою тільки гістопатологічного аналізу.

Одним з невирішених питань хірургії зоба є прогнозування можливості рецидиву, що донині проводять винятково на підставі окремих критеріїв. Для створення можливості комплексного прогнозування нами вперше створена шкала, яка містить показники, доцільність залучення котрих засвідчили проведені нами дослідження клінічних і лабораторних параметрів. У шкалу для попереднього етапу ми внесли наступні критерії: показники віку, індексу маси тіла, темпу росту ЩЗ, темпу росту вузла, сироваткового вмісту вільних фракцій трийодтироніну і тироксину, тиреотропного гормону, співвідношення між вільним трийодтироніном і вільним тироксином, тиреоїдного і сумарного тиреоїдного індексів, проліферативного індексу Кі-67, проапоптотичного індексу p53, ядерно-цитоплазматичного співвідношення у цитоплазмі тироцитів, коефіцієнта R/B у цитоплазмі тироцитів, оптичної густини забарвлення на загальний білок у цитоплазмі тироцитів.

Діагностична цінність базової шкали для попереднього етапу перевірена на навчальній вибірці, котру утворили 96 хворих. Встановлено, що дисперсія параметрів рецидиву істотно (f=18,46, p=0,0000) залежить від визначеної суми пунктів, а розмежувальним критерієм для прогнозування рецидиву зоба є сума пунктів 11. Чутливість шкали становила 93,02%, а специфічність – 96,36%,

Напрацьована шкала стала підгрунтям для створення нового діагностично-лікувального алгоритму у хворих на вузловий еутиреоїдний зоб. Зокрема, хворим, які віднесені до групи високого ризику рецидиву ВЗ, в залежності від клінічної ситуації та розмірів вузлових утворень. доцільно виконувати тиреоїдектомію чи

гемітиреоїдектомію, а хворим, віднесеним до групи низького ризику, доцільно виконувати резекційні втручання.

З використанням напрацьованого алгоритму нами проліковано 150 хворих, середній вік становив 41,32±9,36 років. Серед них 55 (37%) пацієнтів із вузловим та 95 (63%) пацієнтів із багатовузловим еутиреоїдним зобом. Групою порівняння були 65 хворих, середній вік – 40,66±10,25 років. Серед них 21 (32%) із вузловим та 44 (68%) з багатовузловим еутиреоїдним зобом (χ^2=0,377, p>0,1). Отже, групи були зіставні.

Серед хворих, пролікованих з використанням запропонованого алгоритму, рецидив виник у 6 (4%) хворих. Серед хворих порівняльної групи рецидив виник у 14 (21%) хворих (χ^2=15,533, p<0,01).

Отже, це свідчить, що лікування хворих на вузлові форми зоба з використанням напрацьованого алгоритму, основою якого є обґрунтоване розмежування груп ризику розвитку рецидиву зоба на підставі створеної нами прогностичної шкали, дозволяє статистично істотно знизити частоту рецидиву на 17%, що свідчить про ефективність такого алгоритму і доцільність його широкого впровадження у практику.

Узагальнюючи викладене в дослідженні, загалом, хочемо наголосити, що покращання результатів лікування хворих на вузлові форми зоба можливе, за нашим переконанням, лише за умови комплексного підходу, базисом якого є патогенетично обґрунтована оптимізація всіх етапів лікування. Раціональною основою змін тактики можуть стати запропонована нами прогностична шкала і діагностично-лікувальний алгоритм.

ВИСНОВКИ

У дисертаційній роботі вирішене актуальне науково-практичне завдання прогнозування та профілактики післяопераційного рецидиву вузлового зоба з урахуванням клінічної картини, тиреоїдного статусу пацієнтів та морфологічних особливостей тканини вузлового зоба, шляхом оптимізації діагностично-лікувального алгоритму та вдосконалення хірургічної тактики ведення пацієнтів.

1. У пацієнтів з вузловим нетоксичним зобом швидкість росту вузлів та процес рецидивування асоційований із змінами тиреоїдного гомеостазу. Темп росту вузлів виявляє негативну кореляційну залежність від рівня сироваткового вільного трийодтироніну, коефіцієнту співвідношення вільного трийодтироніну до вільного тироксину, сумарного тиреоїдного індексу ($p<0,05$); позитивну – від рівня тиреотропного гормону, співвідношення тиреотропний гормон/ вільний трийодтиронін, тиреотропний гормон/вільний тироксин, рівнем тиреоглобуліну і титром антитиреоїдних антитіл ($p<0,05$).
2. За морфологічними даними у тканині вузлового зоба при різних його варіантах у порівнянні з щитоподібною залозою без патологічних змін статистично вірогідно ($p<0,05$) змінюється співвідношення між паренхіматозним та стромальним компонентами зобної тканини за рахунок збільшення питомого об’єму паренхіми. Окрім того, в паренхіматозному компоненті (в тироцитах) відмічається зменшення ядерно-цитоплазматичного співвідношення.
3. За імуногістохімічними та імуноцитохімічними даними відзначено високу активність процесів утворення нової тканини в тканині вузлового зоба, що найбільш істотно виражено при рецидивному зобі. Це підтверджується результатами досліджень щодо змін індексу білка Ki-67 ($p<0,05$) у тироцитах, що свідчить про підвищену інтенсивність клітинної проліферації. Разом з цим, в цих клітинах змінюються властивості білків, що проявляється змінами співвідношення між аміногрупами та карбоксильними групами на користь останніх ($p<0,05$).

4. Для стратифікації пацієнта по групах ризику рецидиву вузлового зоба доцільно використовувати шкалу для прогнозування ризику рецидиву, чутливість котрої становить 93,02%, а специфічність – 96,36%, згідно з якою хворих поділяють на дві групи: низького ризику рецидиву – сума пунктів 0-10 і високого ризику рецидиву – сума пунктів 11 і більше.

5. Хворим, які віднесені до групи високого ризику рецидиву вузлового зоба, в залежності від клінічної ситуації та розмірів вузлових утворень. доцільно виконувати тиреоїдектомію чи гемітиреоїдектомію, а хворим, віднесеним до групи низького ризику, доцільно виконувати резекційні втручання.

6. Раціональною основою вибору лікувальної тактики є запропонований алгоритм, заснований на застосуванні розробленої прогностичної шкали, який передбачає обґрунтовану корекцію діагностично-лікувальних заходів. Застосування розробленого комплексу заходів у хворих, прооперованих з приводу вузлового евтиреоідного зоба дозволило на 17% знизити частоту розвитку його рецидивів.

СПИСОК ВИКОРИСТАНИХ ДЖЕРЕЛ:

1. Абдулхаликов АС, Османов ОМ, Патахова КС, Ахмедов ИГ. Эффективность цитологической верификации узлового зоба при тонкоигольной аспирационной биопсии под контролем ультразвукового исследования в регионе зобной эндемии. Анналы хирургии. 2013;1:10-4.

2. Абрамова НО, Пашковская НВ. Современные представления о синдроме эутиреоидной патологии в клинической практике. Врачебное дело. 2017;1-2:31-8.

3. Александров Ю, Дяків А, Семиков В. Витратне лікування у пацієнтів з багатовузловим зобом: варіанти очікуваного розвитку. Ендокринні тези [Інтернет]. 2018[цитоване 2019 Січ 20];56:EP162. Доступно: https://www.endocrine-abstracts.org/ea/0056/ea0056EP162

4. Аристархов ВГ, Данилов НВ, Аристархов РВ, Пузин ДА, Бирюков СВ. Особенности тиреоидного статуса у пожилых пациентов спустя 5 лет в зависимости от объема оперативного вмешательства на щитовидной железе. Успехи геронтологии. 2016;29(3):491-4.

5. Багрій ММ, Діброва ВА, редактори. Методики морфологічних досліджень. Вінниця: Нова книга; 2016. 328 с.

6. Басараба ОВ, Ткачук НП. Покращення післяопераційного лікування пацієнтів на вузловий ендемічний зоб на фоні автоімунного тиреоїдиту. BIMCO Journal. 2019;2019:447.

7. Бельцевич ДГ, Ванушко ВЭ, Мельниченко ГА, Румянцев ПО, Фадеев ВВ. Клинические рекомендации Российской ассоциации эндокринологов по диагностике и лечению (много)узлового зоба у взрослых (2015 год). Эндокринная хирургия. 2016;10(1):5-12.

8. Бобрик МИ, Сидорова ИВ, Резниченко ВМ. Тактика ведения взрослых пациентов с узловым зобом и диффренцированным тиреоидным раком. Міжнародний ендокринологічний журнал. 2016;2:29-36.

9. Божок ЮМ. Цитоморфологія, цитогенетика та імуноцитохімія в доопераційній діагностиці новоутворень щитоподібної залози [автореферат]. Київ; 2004. 23 с.

10. Болгов МЮ, Таращенко ЮМ, Гуда ББ, Янчій ІР. Оптимізація технології виконання операції на щитоподібній залозі. Журнал Національної академії медичних наук України. 2016;22(2):261-4.

11. Болгов МЮ, Таращенко ЮН, Янчий ИР. Результаты длительного наблюдения за пациентами с доброкачественными очаговыми образованиями щитовидной железы. Міжнародний ендокринологічний журнал. 2014;2:9-14. doi: 10.22141/2224-0721.2.58.2014.76467

12. Бондарець ДВ, Дзевульська ІВ, Маліков ОВ. Історичні та клініко-морфологічні аспекти вивчення йододефіцитних захворювань. Молодий вчений. 2014;1(3):223-5.

13. Боташева ВС, Калоева АА, Эркенова ЛД. Оценка пролиферативной активности тиреоцитов при узловом зобе. Фундаментальные исследования. 2015;1(Ч 4):699-703.

14. Будник АФ, Мусукаева АБ, Маслюков ПМ, Чудопал СМ. Узловые поражения щитовидной железы, клинико-морфологическая диагностика. Международный научно-исследовательский журнал. 2017;5(Ч 2):118-21. doi: 10.23670/IRJ.2017.59.027.

15. Булдигіна ЮВ, Терехова ГМ, Паньків ВІ. Коментарії до клінічних рекомендацій 2018 року Європейської тиреоїдної асоціації щодо аміодарон-асоційованої дисфункції щитоподібної залози. Міжнародний ендокринологічний журнал. 2018;14(3):258-69. doi: 10.22141/2224-0721.14.3.2018.136422.

16. Булдигіна ЮВ, Шляхтич СЛ, Терехова ГМ, Лисова ЗГ. Порівняльний аналіз пооопераційних ускладнень після субтотальної резекції щитоподібної залози або тиреоїдектомії у хворих на дифузний токсичний зоб. Ендокринологія. 2018;23(2):141-6.

17. Булдигіна ЮВ, Шляхтич СЛ, Терехова ГМ. Характеристика окремих імунологічних показників у пацієнтів із післяопераційним рецидивом хвороби

Грейвса. Міжнародний ендокринологічний журнал. 2018;14(1):97-100. doi: 10.22141/2224-0721.14.1.2018.127095

18. Бутырский АГ, Михайличенко ВЮ, Шупта ЮБ, Дубовенко ВВ, Астапенко ВП, Хожирахимов МХ, и др. Морфологическая диагностика у больных с предоперационными результатами тонкоигольной аспирационной пункционной биопсии. Таврический медико-биологический вестник. 2017;20(3):52-9.

19. Вансович ВЄ, Вастьянов РС, Котік ЮМ, Базарченко ОА. Можливості визначення лікувальної тактики при вузловому зобі за результатами тонкоголкової аспіраційної пункційної біопсії та динамікою вмісту кальцитоніну та тиреоглобуліну. Клінічна хірургія. 2017;8:50-2.

20. Вансович ВЄ, Котік ЮМ. Можливості визначення лікувальної тактики вузлового зобу за результатами тонкоголкової аспіраційної пункційної біопсії. Клінічна анатомія та оперативна хірургія. 2017;16(2):38-40. doi: 10.24061/1727-0847.16.1.2017.39.

21. Вертянкин СВ, Дубошина ТБ, Аскеров МР, Греков ВВ, Турлыкова ИА. Изучение качества жизни у больных с доброкачественной патологией до и после операции. Таврический медико-биологический вестник. 2017;20(3):60-7.

22. Вінник ЮО, Хазієв ВВ, Коркелія АГ, Горбуліч ОВ. Прогностичні можливості імуногістохімічних маркерів папілярного раку щитоподібної залози. ScienceRise. Medical Science. 2019;1:36-41. doi: 10.15587/2519-4798.2019.155632.

23. Воробьев СЛ. Морфологическая диагностика заболеваний щитовидной железы. Санкт-Петербург: Коста; 2014. 104 с.

24. Воскобойнік ОЮ. Порівняльна характеристика хірургічного лікування багатовузлових форм зобу [дисертація]. Вінниця; 2013. 220 с.

25. Галян АН, Попов ОС, Лян НИ, Ларионов ММ, Тихонов ВИ, Завадовская ВД, и др. Рецидивная зобная трансформация и послеоперационный гіпотиреоз – за и против малоинвазивных и органосохраняющих операций на щитовидной железе. Вопросы реконструктивной и пластической хирургии. 2012;2:14-8.

26. Годованець ОІ. Тиреоїдний статус організму дітей на тлі дифузного нетоксичного зоба та його вплив на стоматологічну патологію. Здобутки клінічної

та експериментальної медицини. 2015;4:36-9. doi: 10.11603/1811-2471.2015.v24.i4.5803.

27. Гончарова ОА, Караченцев ЮИ. Аутоиммунная тиреоидная патология: монография. Киев: Заславский АЮ; 2017. 211 с.

28. Гнатюк МС, Шідловський ОВ, Осадчук ДВ, Шідловський ВО. Морфологічні зміни тканини щитоподібної залози у хворих на йододефіцитний вузловий колоїдний зоб. Шпитальна хірургія. 2010;2:34-9.

29. Гринчук ФВ. Нова шкала для оцінювання коморбідності в невідкладній абдомінальній хірургії. Art of Medicine. 2018;4(8):55-7

30. Гринчук ФВ, Дутка ІІ. Шкала для прогнозування ризику виникнення рецидивних виразкових кровотеч. Art of Medicine. 2020;2(14):42-47. doi: 10.21802/artm.2020.2.14.42

31. Губанова АБ, Фрейнд ГГ. Значение тонкоигольной аспирационной биопсии в диагностике узловых образований щитовидной железы. Пермский медицинский журнал. 2014;31(1):78-83.

32. Дейкало ІМ, Шідловський ОВ, Боднар ЯЯ, Боднар ТВ. Застосування технології LigaSure в хірургії щитоподібної залози. Галицький лікарський вісник. 2016;23(3 Ч 1):83-5.

33. Демидова ТЮ, Дроздова ИН, Потехин НП, Орлов ФА. Принципы диагностики и лечения узлового зоба. Медицинский совет. 2016;3:86-90.

34. Дзюбановський ІЯ, Сельський ПР, Війтович ЛЄ. Прогнозування малігнізації та гострих ускладнень виразкової хвороби шлунка з застосуванням багатопараметричної нейромережевої кластеризаці. Клінічна хірургія. 2015;3:13-4.

35. Єрмакова ТВ, Дейкало ІМ, Шидловський ОВ. Хірургічне лікування патології щитоподібної залози із застосуванням технології LigaSure. Клінічна ендокринологія та ендокринна хірургія. 2015;2:37-40.

36. Журавльова ЛВ, Янкевич ОО. Вузли щитоподібної залози: практичні питання діагностики та лікування. Ліки України. 2020;3:14-9.

37. Завгородний СН, Данилюк МБ, Рылов АИ, Доля ОС, Ярешко НА. Риск развития послеоперационного гипопаратиреоза в зависимости от объема операции на щитовидной железе. Военная медицина. 2017;1:27-31.

38. Завгородній СМ, Данилюк МБ, Рилов АІ, Кубрак МА, Стеценко ІП. Вплив об'єму оперативного втручання на розвиток післяопераційного гіпопаратиреозу при операціях на щитоподібній залозі. Вісник проблем біології і медицини. 2016;2(4):65-70.

39. Заривчацкий МФ, Денисов СА, Блинов СА, Мугатаров ИН, Теплых НС, Колыванова МВ, и др. Диагностика и лечение рецидивного послеоперационного зоба. Вестник хирургии имени ИИ. Грекова. 2017;176(1):52-5. doi: 10.24884/0042-4625-2017-176-1-52-55.

40. Зелінська ГВ, Кулініченко ГМ, Устименко ГЯ. Цитоморфологічні та імуноцитохімічні особливості первинних папілярних карцином щитоподібної залози та їх метастазів (радіойодорезистентних та радіойодочутливих). Український радіологічний журнал. 2015;23(3):83-6.

41. Зубов АД, Сенченко ОВ. Алгоритмы обследования больных с узловыми образованиями щитовидной железы: современное состояние вопроса и собственный опыт. Кубанский научный медицинский вестник. 2016;5:61-7.

42. Калмин ОО. Морфологическая, иммуногистохимическая и морфометрическая характеристика зоба, аденом и карцином щитовидной железы [автореферат]. Пенза; 2018. 24 с.

43. Калоева АА. Морфология и морфогенез эндемического зоба [диссертация]. Саратов; 2015. 140 с.

44. Камінський ОВ, редактор. Стандарти надання медичної допомоги хворим з патологічними станами щитоподібної залози в умовах дії негативних чинників довкілля. 2-є вид. Київ: Старт-98; 2015. 224 с.

45. Караченцев ЮИ, Казаков АВ, Кравчун НА, Ильина ИМ, редакторы. Очерки клинической эндокринологии. Харьков; 2011. 592 с.

46. Караченцев ЮІ, Дубовик ВМ, Гопкалова ІВ, Хазієв ВВ, Гойденко НІ, Корчагін ЄП та ін. Частота поєднано різних гістологічних форм папілярного раку

щитовидної залози з іншими захворюваннями тиреоїдної паренхими. Проблеми ендокринної патології. 2019;1:23-9.

47. Караченцев ЮІ. Сазонов МЄ, Хазієв ВВ, Дубовик ВМ, Корчагін ЄП, Герасименко ЛВ, та ін. Визначення експресії натрій-йод симпортера при високодиференційованих папілярних карциномах і фолікулярних неоплазіях щитоподібної залози. Український радіологічний журнал. 2017;25(2):89-93.

48. Караченцев ЮІ, Сазонов МЄ, Гойденко НІ, Хазієв ВВ, Дубовик ВМ, Корчагін ЄП, та ін. Оцінка рівня експресії імуногістохімічних маркерів для диференційної діагностики фолікулярних новоутворень щитоподібної залози. Клінічна ендокринологія та ендокринна хірургія. 2019;3:73-4.

49. Кашперська ВЯ. Корекція гіпокальціємії при різних захворюваннях щитоподібної залози після тиреоїдектомії. Міжнародний ендокринологічний журнал. 2016;6:43-7. doi: 10.22141/2224-0721.6.78.2016.81861.

50. Кашперська ВЯ. Частота гіпокальціємії після тиреоїдектомії з приводу різної патології щитоподібної залози. Клінічна ендокринологія та ендокринна хірургія. 2018;2:53-7. doi: 10.24026/1818-1384.2(62).2018.135510.

51. Кваченюк АМ, Рейзін ДВ, Пілецький АМ, Рейзін ВІ. Клініко-прогностичнийаналіз перебігу медулярної карциноми щитоподібної залози. Клінічна хірургія. 2013;7:31-5.

52. Кебкало АБ, Рейті АО. Помилки в діагностиці дрібноосередкових уражень щитоподібної залози. Ендокринологія. 2015;20(2)486-9.

53. Коваленко АЕ, Комиссаренко ИВ. Протокол диагностики и лечения узловых форм зоба у пострадавшего от радиации населения Украины. Ендокринологія. 2012;17(4):37-43.

54. Коваленко ЮВ. Послеоперационный рецидивный узловой (многоузловой) нетоксический зоб. Хирургические аспекты профилактики [диссертация]. Саратов; 2017. 191 с.

55. Ковальов ОП, Люлька ОМ, Нємченко ІІ, Дудченко МО, Кравців МІ, Ляховський ВІ. Особливості оперативного лікування рецидивного зоба. Клінічна хірургія. 2016;8:47-8.

56. Ковальов ОП, Люлька ОМ, Нємченко ІІ, Ляховський ВІ. Хірургічне лікування зобу. Клінічна хірургія. 2017;11:48-50. doi: 10.26779/2522-1396.2017.11.48.

57. Кравченко ВІ, Медвєдєва БК. Біологічна роль йоду та йодна недостатність як патогенетичний фактор виникнення тиреоїдної патології у вагітних та її профілактика. Міжнародний ендокринологічний журнал. 2018;14(2):111-8. doi: https://doi.org/10.22141/2224-0721.14.2.2018.130552

58. Ларін ОС, Хоперія ВГ, Гузь ОО, Гирявенко ОЯ, Белемець НІ. Цитологічна діагностика аспіратів вузлів щитоподібної залози (методичні рекомендації). Международный эндокринологический журнал [Інтернет]. 2015[цитовано 2020 Тра 15];2. Доступно: http://www.mif-ua.com/archive/article/40566

59. Майстренко НА, Ромащенко ПН, Криволапов ДС. Обоснование минимально-инвазивных оперативных вмешательств на щитовидной железе. Вестник хирургии имени.И. Грекова. 2017;176(5):21-8. doi: 10.24884/0042-4625-2017-176-5-21-28.

60. Максимова НА, Арзамасцева МА, Ильченко МГ, Акопян ЛГ, Некрасова ГА, Егорова АС. Значение мультипараметрического ультразвукового исследования и тонкоигольной аспирационной биопсии у пациентов с узловыми образованиями щитовидной железы на этапах скрининга. Современные проблемы науки и образования [Интернет]. 2017[2020 Янв 12];5:121. Доступно: https://www.science-education.ru/ru/article/view?id=26927.

61. Меньков АВ, Меликян АА. Нарушение кальциевого статуса у пациентов после тиреоидоэктомии. Таврический медико-биологический вестник. 2019;22(1):69-74.

62. Мишуніна ТМ, Гуда ББ, Болгов МЮ, Калініченко ОВ. Тиреотропний гормон і рак щитоподібної залози (аналіз літератури та результати власних досліджень). Клінічна та профілактична медицина. 2019; 2:97-113.

63. Нечай ОП, Товкай ОА, Черенько СМ. Визначення рівня паратиреоїдного гормону в ранньому післяопераційному періоді як прогностичного чинника

клінічної гіпокальціємії. Клінічна ендокринологія та ендокринна хірургія. 2017;4:30-6.

64. Нечай ОП, Товкай ОА, Черенько СМ. Зниження частоти післяопераційної гіпокальцемії у пацієнтів з дифузним токсичним зобом шляхом усунення дефіциту вітаміну D на доопераційному етапі. Клінічна ендокринологія та ендокринна патологія. 2018;1:44-9. doi: 10.24026/1818-1384.1(61).2018.126911.

65. Орлинская НЮ. Дооперационная морфологическая диагностика узловых образований щитовидной железы (лекция). Медицинский альманах. 2014;5:138-41.

66. Павловський ВМ, Макар РД, Павловський ЯІ. Повторні операції на щитоподібній залозі. Acta medica Leopoliensia. 2019;25(2-3):25-30. doi: 10.25040/aml2019.02.

67. Павловський І, Шідловський О. Післяопераційний рецидивний зоб. Тернопіль: Укрмедкнига; 2010. 218 с.

68. Паламарчук АВ, Власенко МВ. Діагностика вузлових утворень щитоподібної залози. Практикуючий лікар. 2018;7(4):46-52.

69. Паламарчук АВ, Власенко МВ. Діагностика вузлових утворень щитоподібної залози. Практикуючий лікар. 2018;7(4):46-52.

70. Паламарчук АВ, Власенко МВ. Діагностика та лікування доброякісних форм вузлового зоба. Проблеми ендокринної патології. 2017;4:86-97.

71. Пампутис СН, Александров ЮК, Дякив АД, Беляков ИЕ. Реабилитация пациентов после операций на щитовидной железе. Вестник Российской военно-медицинской академии. 2019;1:91-4.

72. Паньків ВІ, редактор. Синдром тиреотоксикозу в клінічній практиці. LAP LAMBERT Academic Publishing; 2017. 116 с.

73. Паньків ВІ, Юзвенко ТЮ. Взаємозв’язок субклінічної дисфункції щитоподібної залози і метаболічного синдрому. Клінічна ендокринологія та ендокринна хірургія. 2016;3:54-9.

74. Паньків ВІ. Вміст тиреотропного гормону в крові як основний діагностичний маркер і критерій успішності лікування захворювань щитоподібної

залози. Міжнародний ендокринологічний журнал. 2017;13(2):147-51. doi: 10.22141/2224-0721.13.2.2017.100604

75. Паньків ВІ. Практична тиреоїдологія. Донецьк: Видавець Заславський ОЮ; 2011. 224 с.

76. Пашковська НВ. Лікування гіпотиреозу згідно із сучасними клінічними настановами. Міжнародний ендокринологічний журнал. 2016;6:48-58. doi: 10.22141/2224-0721.6.78.2016.81860.

77. Пашковська НВ. Псевдотиреоїдна дисфункція в клінічній практиці: як уникнути діагностичних помилок. Практикуючому ендокринологу. 2018;14940:344-53.

78. Пашковська НВ, Абрамова НО. Підвищення ефективності лікування пацієнтів із метаболічним синдромом шляхом застосування комплексу селену та вітамінів Оксилік. Міжнародний ендокринологічний журнал. 2020;16(3):222-6. doi: 10.22141/2224-0721.16.3.2020.205270.

79. Плешанов ЄВ, Урбанович АМ, Коломійцев ВІ, Довгань ЮП, Макар РД, Красний МР, та ін. Сучасний підхід до діагностики та лікування пацієнтів з еутиреоїдними вузловими утвореннями щитоподібної залози. Acta medica Leopoliensia. 2019;2-3:46-57. doi: 10.25040/aml2019.02.046.

80. Потешкин Ю. Щитовидная железа. Тиреоглобулин. Актуальная ендокринология. 2018;2:84.

81. Реброва ОЮ. Статистический анализ медицинских данных - применение пакета прикладных программ «STATISTICA» Москва: МедиаСфера; 2003. 305 с.

82. Рєзнік АВ, Москаленко РА, Романюк АМ. Імуногістохімічне дослідження папілярного раку щитоподібної залози з біомінералізацією. Журнал клінічних та експериментальних медичних досліджень. 2016;4(2):341-51.

83. Рибаков СЙ, Шідловський ВО, Комісаренко ІВ, Павловський МП, редактори. Тиреоїдна хірургія. Тернопіль: Укрмедкнига; 2008. 424 с.

84. Романчишен АФ, Романчишен ФА, Вабалайте КВ. Хирургическая профилактика повреждений возвратных гортанных нервов и околощитовидных желез. Онкохирургия. 2013;5(2):52-7.

85. Романюк АМ, Москаленко РА, Карпенко ЛІ, Рєзнік АВ, Гапченко АВ, Мальцева АВ. Дослідження експресії рецепторів білків Р53 та КІ67 у тканині щитоподібної залози з біомінералізацією. В: Матеріали ІІІ Міжнар. наук.-практ. конф. студентів та молодих вчених Актуальні питання теоретичної та практичної медицини; 2015 Кві 23-24; Суми. Суми: СумДУ; 2015, с. 226-7.

86. Сазонов МЄ, Корчагін ЄП, Гойденко НІ. Визначення експресії імуногістохімічних маркерів апоптозу та проліферації у тканинах фолікулярних неоплазій щитоподібної залози. Міжнародний ендокринологічний журнал. 2017;13(8):541-45. doi: 10.22141/2224-0721.13.8.2017.119267.

87. Сергієнко ОО, редактор. Невідкладні стани в ендокринології. 2-е вид., перероб. і допов. Львів; 2010. 93 с.

88. Скрипник НВ, Марусин ОВ. Динаміка захворюваності й поширеності вузлових утворень щитоподібної залози за десятирічний період (2006-2016 рр.) в Україні та на Прикарпатті. Практикуючий лікар. 2017;6(2):26-9.

89. Стяжкина СН, Кошкина ДА, Иванова АВ, Рычагова ЕС. Клинический пример оперативного лечения диффузно-узлового зоба. Международный студенческий научный вестник [Интернет]. 2017[цитировано 2019 Сен 28];1. Доступно: https://www.eduherald.ru/ru/article/view?id=16820

90. Таращенко ЮМ, Болгов МЮ, Гуда ББ, винахідники; Державна установа «Інститут ендокринології та обміну речовин ім. В.П. Комісаренка НАМН України, патентовласник. Спосіб хірургічного втручання при захворюваннях щитоподібної залози. Патент України № 82830. 2013 Сер 12.

91. Таращенко ЮМ, Болгов МЮ, Гуда ББ. Профілактика післяопераційного гіпопаратиреозу шляхом удосконалення оперативної техніки. Ендокринологія. 2013;18(1):23-6.

92. Таращенко ЮМ, Болгов МЮ, Гуда ББ. Результати 10-річного спостереження за пацієнтами після органозберігаючих операцій на щитоподібній залозі з приводу доброякісною вогнищевої патології. Ендокринологія. 2014;19(4):353.

93. Таращенко ЮМ, Болгов МЮ, Іванова ОМ, Герасименко ВБ, Бойко ЗН. Віддалені результати хірургічного лікування доброякісної вогнищевої патології щитоподібної залози. Міжнародний ендокринологічний журнал. 2015;3:133-9. doi: 10.22141/2224-0721.3.67.2015.75285.

94. Таращенко ЮМ, Болгов МЮ. Аналіз результатів хірургічного лікування захворювань щитоподібної залози. Клінічна хірургія. 2015;8:48-50.

95. Таращенко ЮМ. Доброякісні вузлові утворення щитоподібної залози: довгострокове спостереження, аналіз лікування, рецидивів та ускладнень [дисертація]. Київ; 2015. 150 с.

96. Ткаченко ВІ, Максимець ЯА, Видиборець НВ, Коваленко ОФ. Аналіз поширеності тиреоїдної патології та захворюваності на неї серед населення Київської області та України за 2007–2017 рр. Міжнародний ендокринологічний журнал. 2018;14(3):268-71. doi: doi: 10.22141/2224-0721.14.3.2018.136426

97. Ткачук НП, Білоокий ОВ, Гирла ЯВ. Деякі аспекти профілактики післяопераційного рецидиву у хворих на вузлові форми зоба. Міжнародний ендокринологічний журнал. 2017;13(8):536-40. doi: https://doi.org/10.22141/2224-0721.13.8.2017.119266

98. Ткачук НП, Давиденко ІС. Деякі особливості паренхіматозно-стромальних співвідношень у щитоподібній залозі при вузлових формах зоба з рецидивним та безрецидивним його перебігом. Клінічна анатомія та оперативна хірургія. 2020;19(1):53-60.

99. Ткачук НП, Давиденко ІС. Ядерно-цитоплазматичні співвідношення в тироцитах при вузлових формах зоба з рецидивним та безрецидивним перебігом. Буковинський медичний вісник. 2020;24(3):120-7. doi: https://doi.org/10.24061/2413-0737.XXIV.3.95.2020.82

100. Ткачук НП. Зміни тиреоїдного гомеостазу як причина рецидиву доброякісної вогнищевої патології щитоподібної залози. Клінічна та експериментальна патологія. 2020;19(2):71-7. doi: https://doi.org/10.24061/1727-4338.XIX.2.72.2020.10

101. Тронько МД, Коваленко АЄ, Таращенко ЮМ, Остафійчук М.В. Тиреоїдні вузли в населення України, протокол діагностики та лікування в період після аварії на Чорнобильській АЕС (огляд літератури та власні дані). Міжнародний ендокринологічний журнал. 2018;14(7):677-83. doi: 10.22141/2224-0721.14.7.2018.148775.

102. Трухачева НВ. Математическая статистика в медико-биологических исследованиях с применением пакета Statistica. Москва: ГЭОТАР-Медиа; 2012. 379 с.

103. Турчина СІ. Вітамінно-мікроелементні комплекси й лікування дифузного нетоксичного зоба. Міжнародний ендокринологічний журнал. 2018;14(1):59-66. doi: 10.22141/2224-0721.14.1.2018.127094.

104. Уртаев БМ, Тотоева ЗН, Неклюдова МВ. Многоузловой зоб: выбор хирургической тактики. Эндоскопическая хирургия. 2015;21(1):33-8.

105. Фадеев ВВ. Диагностика и лечение эутиреоидного зоба: место комбинированной терапии препаратами йода и левотироксина. Проблемы эндокринологии. 2012;2:42-51.

106. Фальфушинська ГІ, Гнатишина ЛЛ, Шідловський ВО, Столяр ОБ. Стан стрес-залежних систем та рівень молекулярних ушкоджень у хворих на однобічний ендемічний вузловий колоїдний зоб. Ендокринологія. 2014;19(2):93-8.

107. Хазієв ВВ, Сорокіна ІВ. Експресія онкомаркерів Кі-67 і р53 у фолікулярних неоплазіях щитоподібної залози. Експериментальна і клінічна медицина. 2013;59(2):77-81.

108. Хазієв ВВ. Вузловий еутиреоїдний зоб. Діагностика та лікування з урахуванням клініко-морфологічних та прогностичних факторів [автореферат]. Харків; 2014. 38 с.

109. Цуркан АЮ. Современные подходы к лечению рецидивного зоба. Вестник новых медицинских технологий. 2013;20(2):254-7.

110. Черенько СМ. Вузловий зоб та рак щитоподібної залози: які підходи до діагностики та лікування рекомендує Американська тиреоїдна асоціація у 2015

р. Міжнародний ендокринологічний журнал. 2016;2:65-75. doi: https://doi.org/10.22141/2224-0721.2.74.2016.70931

111. Черенько СМ, Ларин АС. Особенности мониторинга пациентов, оперированных на щитовидной железе. Киев: Украинский научно-практический центр эндокринной хирургии, трансплантации эндокринных органов и тканей; 2012.

112. Черенько СМ, Ларін ОС, Підаєв АВ, Товкай ОА, Січінава РМ. Віддалені результати застосування автотрансплантації тканини щитоподібної залози з метою профілактики пооперaційного гіпотиреозу. Клінічна ендокринологія та ендокринна хірургія. 2013;3:15-8.

113. Черников РА, Воробьев СЛ, Слепцов ИВ, Семенов АА, Чинчук ИК, Макарьин ВА, и др. Тонкоигловая аспирационная биопсия щитовидной железы (диагностические возможности, технические аспекты и анализ результатов применения метода). Клиническая и экспериментальная тиреоидология. 2013;9(4):31-8.

114. Чимпой КА. Характеристика показників функціонального стану щитоподібної залози у хворих на хронічні гепатити невірусного ґенезу. Міжнародний ендокринологічний журнал. 2018;14(5):493-8.

115. Чукур ОО. Динаміка захворюваності й поширеності патологіїщитоподібної залози серед дорослого населення України. Вісник соціальної гігієни та організації охорони здоров’я України. 2018;4:19-25. doi: 10.11603/1681-2786.2018.4.10020.

116. Шеремет МІ, Сидорчук ЛП, Шідловський ВО, Беденюк АД, Курочкин ГС, Левицький АВ. Поліморфізм генів APO-1/Fas, CTLA-4 та BCL-2 у пацієнтів, оперованих із приводу вузлової патології щитоподібної залози. Шпитальна хірургія. 2017;2:13-20. doi: 10.11603/2414-4533.2017.2.7949.

117. Шеремет МІ, Сидорчук ЛП, Шідловський ВО, Беденюк АД, Курочкін ГС, Левицький АВ. Асоціація поліморфізму генів BCL-2 (rs17759659), CTLA-4 (rs231775), APO-1/Fas (rs2234767) з активністю проліферації й апоптозу в

тиреоїдній тканині хворих із вузловими формами зоба. Ендокринологія. 2017;22(4):305-14.

118. Шеремет МІ, Шідловський ВО, Сидорчук ЛП, Шідловський ОВ. Віддалені результати гемітиреоїдектомії та їх прогнозування у хворих на однобічний вузловий зоб на фоні автоімунного тиреоїдиту. Шпитальна хірургія. 2017;4:10-6.

119. Шеремет МІ. Нові підходи до лікування хворих на вузловий зоб і автоімунний тиреоїдит. Міжнародний ендокринологічний журнал. 2017;13(8):151-6.

120. Шідловський ОВ, Шідловський ВО. Вибір методу лікування вузлової патології щитоподібної залози. Галицький лікарський вісник. 2016;23(3 Ч 3):112-3.

121. Шідловський ВО, Осадчук ДВ, Павлишин АВ, Шідловський ОВ, винахідники; Шідловський ВО, Осадчук ДВ, Павлишин АВ, Шідловський ОВ, патентовласники. Спосіб вибору об’єму операції при вузловому колоїдному йододефіцитному зобі. Патент України № 100733. 2015 Сер 10.

122. Шідловський ОВ. Оптимізація лікування хворих на вузловий зоб із використанням хірургічного методу, лазеріндукованої інтерстиціальної термотерапії та склеротерапії [автореферат]. Тернопіль; 2015. 39 с.

123. Шляхтич СЛ, Антонів ВР, Вовканич АВ. Критерії визначення обсягу оперативного втручання при дифузному токсичному зобі. Хірургія України. 2015;1:47-51.

124. Юсупов ША, Курбаниязов ЗБ, Давлатов СС, Рахманов КЭ, Даминов ФА. Отдаленные результаты оперативного лечения узловых образований щитовидной железы. Здобутки клінічної і експериментальної медицини. 2017;1:80-4. doi: 10.11603/1811-2471.2017.v0.i1.7565.

125. Юсупов ША, Курбаниязов ЗБ, Зайниев АФ. Узловые образования щитовидной железы. Состояние проблемы (обзор литературы). Вісник наукових досліджень. 2018;1:10-5. doi: 10.11603/2415-8798.2018.1.8773

126. Яновская ЕА. Оптимизация диагностики узловых заболеваний щитовидной железы [диссертация]. Ярославль; 2019. 147 с.

127. Abdou AG, Abdelwahed M, Said A, Taie DM, Fahmy S. Evaluation of the diagnostic value of emerin and CD56 in papillary thyroid carcinoma - an immunohistochemical study. J Immunoassay Immunochem. 2018;39(5):521-37. doi: 10.1080/15321819.2018.1514508

128. Agha RA, Fowler AJ, Saeta A, Barai I, Rajmohan S, Orgill DP. The SCARE Statement: Consensus-based surgical case report guidelines. Int J Surg. 2016;34:180-6. doi: 10.1016/j.ijsu.2016.08.014

129. Akkari M, Schmitt D, Jeandel C, Raingeard I, Blanchet C, Cartier C, et al. Nodular recurrence and hypothyroidism following partial thyroidectomy for benign nodular thyroid disease in children and adolescents. Int J Pediatr Otorhinolaryngol. 2014;78(10):1742-6. doi: 10.1016/j.ijporl.2014.07.037.

130. Alexander EK. Understanding the ability, and inability, of high-resolution ultrasound to guide thyroid nodule evaluation. Cancer Cytopathol. 2020;128(4):236-7. doi: 10.1002/cncy.22232.

131. Alharbi F, Ahmed MR. Experience of thyroid surgery at tertiary referral centers in Jazan Hospitals, Saudi Arabia. Interv Med Appl Sci. 2018;10(4):198-201. doi: 10.1556/1646.10.2018.37

132. Ali SZ, Cibas ES, editors. The Bethesda System for Reporting Thyroid Cytopathology. Definitions, Criteria, and Explanatory Notes. Springer International Publishing; 2018. 236 p. doi: https://doi.org/10.1007/978-3-319-60570-8

133. Arer IM, Kus M, Akkapulu N, Aytac HO, Yabanoglu H, Caliskan K, et al. Prophylactic oral calcium supplementation therapy to prevent early post thyroidectomy hypocalcemia and evaluation of postoperative parathyroid hormone levels to detect hypocalcemia: A prospective randomized study. Int J Surg. 2017;38:9-14. doi: 10.1016/j.ijsu.2016.12.041

134. Attaallah W, Erel S, Canturk NZ, Erbil Y, Gorgulu S, Kulacoglu H, et al. Is hemithyroidectomy a rational management for benign nodular goitre? A Multicentre Retrospective Single Group Study. Neth J Med. 2015;73(1):17-22.

135. Aygün N, Besler E, Yetkin G, Mihmanlı M, İşgör A, Uludağ M. Complication Risk in Secondary Thyroid Surgery. Sisli Etfal Hastan Tip Bul. 2018;52(1):19-25. doi: 10.14744/SEMB.2017.87609.

136. Bakkar S, Frustaci G, Papini P, Fregoli L, Matteucci V, Materazzi G, et al. Track Recurrence After Robotic Transaxillary Thyroidectomy: A Case Report Highlighting the Importance of Controlled Surgical Indications and Addressing Unprecedented Complications. Thyroid. 2016;26(4):559-61. doi: 10.1089/thy.2015.0561

137. Baldan F, Mio C, Allegri L, Conzatti K, Toffoletto B, Puppin C, et al. Identification of tumorigenesis-related mRNAs associated with RNA-binding protein HuR in thyroid cancer cells. Oncotarget. 2016;7(39):63388-407. doi: 10.18632/oncotarget.11255

138. Bann DV, Kim Y, Zacharia T, Goldenberg D. The effect of aging on the anatomic position of the thyroid gland. Clin Anat. 2017;30(2):205-12. doi: 10.1002/ca.22804.

139. Barczyński M, Konturek A, Hubalewska-Dydejczyk A, Gołkowski F, Nowak W. Ten-Year Follow-Up of a Randomized Clinical Trial of Total Thyroidectomy Versus Dunhill Operation Versus Bilateral Subtotal Thyroidectomy for Multinodular Non-toxic Goiter. World J Surg. 2018;42(2):384-392. doi: 10.1007/s00268-017-4230-1.

140. Bartalena L, Bogazzi F, Chiovato L, Hubalewska-Dydejczyk A, Links TP, Vanderpump M. 2018 European Thyroid Association (ETA) Guidelines for the Management of Amiodarone-Associated Thyroid Dysfunction. Eur Thyroid J. 2018;7(2):55-66. doi: 10.1159/000486957

141. Bartsch DK, Dotzenrath C, Vorländer C, Zielke A, Weber T, Buhr HJ, et al. Current Practice of Surgery for Benign Goitre-An Analysis of the Prospective DGAV StuDoQ|Thyroid Registry. J Clin Med [Internet]. 2019[cited 2020 Feb 25];8(4):E477. Available from: https://www.ncbi.nlm.nih.gov/pmc/articles/PMC6517925/pdf/jcm-08-00477.pdf doi:10.3390/jcm8040477

142. Bernardi S, Giudici F, Cesareo R, Antonelli G, Cavallaro M, Deandrea M, et al. Five-Year Results of Radiofrequency and Laser Ablation of Benign Thyroid

Nodules: A Multicenter Study from the Italian Minimally Invasive Treatments of the Thyroid Group. Thyroid [Internet]. 2020[cited 2020 Jan 17]. Available from: https://www.liebertpub.com/doi/10.1089/thy.2020.0202?url_ver=Z39.88-2003&rfr_id=ori:rid:crossref.org&rfr_dat=cr_pub%20%200pubmed

143. Bertrand A, Kostine M, Barnetche T, Truchetet ME, Schaeverbeke T. Immune related adverse events associated with anti-CTLA-4 antibodies: systematic review and meta-analysis. BMC Med [Internet]. 2015[cited 2020 Mar 16];13:211. Available from: https://www.ncbi.nlm.nih.gov/pmc/articles/PMC4559965/pdf/12916_2015_Article_455.pdf doi: 10.1186 / s12916-015-0455-8

144. Biondi B, Cooper DS. Thyroid hormone therapy for hypothyroidism. Endocrine. 2019;66(1):18-26. doi: 10.1007/s12020-019-02023-7.

145. Boutzios G, Tsourouflis G, Garoufalia Z, Alexandraki K, Kouraklis G. Long-term sequelae of the less than total thyroidectomy procedures for benign thyroid nodular disease. Endocrine. 2019;63(2):247-51. doi: 10.1007/s12020-018-1778-y.

146. Bove A, Panaccio P, Palone G, Esposito L, Marino L, Bongarzoni G. Impact of the new guidelines of the American Thyroid Association on the treatment of the differentiated thyroid tumor in an Italian center with medium-high volume thyroid surgery. BMC surgery [Internet]. 2019[cited 2020 Feb 11];18(1):1-4. Available from: https://bmcsurg.biomedcentral.com/articles/10.1186/s12893-018-0462-8

147. Brinch FA, Døssing H, Nguyen N, Bonnema SJ, Hegedüs L, Godballe C, et al. The Impact of Esophageal Compression on Goiter Symptoms before and after Thyroid Surgery. Eur Thyroid J. 2019;8(1):16-23. doi: 10.1159/000493542

148. Burch HB. Drug Effects on the Thyroid. N Engl J Med. 2019;381(8):749-61. doi:10.1056/NEJMra1901214

149. Butz H, Patócs A. MicroRNAs in endocrine tumors. EJIFCC [Internet]. 2019[cited 2019 Sep 27];30(2):146-64. Available from: https://www.ncbi.nlm.nih.gov/pmc/articles/PMC6599198/pdf/ejifcc-30-146.pdf

150. Cappellani A, Zanghì A, Cardì F, Cavallaro A, Piccolo G, Palmucci S, et al. Total Thyroidectomy: the first, the best. The recurrent goiter issues. Clin Ter [Internet].

2017[cited 2020 Feb 16];168(3):e194-e8. Available from: http://www.seu-roma.it/riviste/clinica_terapeutica/open_access/articoli/168-03-06-Cappellani.pdf doi: 10.7417/T.2017.2005

151. Carlé A, Andersen SL, Boelaert K, Laurberg P. MANAGEMENT OF ENDOCRINE DISEASE: Subclinical thyrotoxicosis: prevalence, causes and choice of therapy. Eur J Endocrinol. 2017;176(6):R325-37. doi: 10.1530/EJE-16-0276.

152. Che Y, Jin S, Shi C, Wang L, Zhang X, Li Y, et al. Treatment of Benign Thyroid Nodules: Comparison of Surgery with Radiofrequency Ablation. AJNR Am J Neuroradiol. 2015;36(7):1321-5. doi: 10.3174/ajnr.A4276.

153. Choong KC, Khiyami A, Tamarkin SW, McHenry CR. Fine-needle aspiration biopsy of thyroid nodules: Is routine ultrasound-guidance necessary? Surgery. 2018;164(4):789-94. doi: 10.1016/j.surg.2018.04.047.

154. Cibas ES, Ali SZ. The 2017 Bethesda System for Reporting Thyroid Cytopathology. Thyroid. 2017;27(11):1341–6. doi: https://doi.org/10.1089/thy.2017.0500

155. Coimbra C, Monteiro F, Oliveira P, Ribeiro L, de Almeida MG, Condé A. Hypoparathyroidism following thyroidectomy: Predictive factors. Acta Otorrinolaringol Esp. 2017;68(2):106-11. doi: 10.1016/j.otorri.2016.06.008.

156. Cole-Clark D, Townend PJ, Engelsman A, Wong MS, Sywak M, Glover A, et al. Impact of the American Thyroid Association guidelines on the Australian surgical management of papillary thyroid cancer. ANZ J Surg. 2018;88(11):1102-3. doi: 10.1111/ans.14804

157. Cooper DS, Sipos J. Medical Management of Thyroid Disease, Third Edition. CRC Press; 2018. 310p.

158. Daher R, Lifante JC, Voirin N, Peix JL, Colin C, Kraimps JL, et al. Is it possible to limit the risks of thyroid surgery? Ann Endocrinol (Paris). 2015;76(1Suppl 1):1S16-26. doi: 10.1016/S0003-4266(16)30010-5

159. Dauksiene D, Petkeviciene J, Klumbiene J, Verkauskiene R, Vainikonyte-Kristapone J, Seibokaite A, et al. Factors Associated with the Prevalence of Thyroid Nodules and Goiter in Middle-Aged Euthyroid Subjects. Int J Endocrinol [Internet].

2017[cited 2020 Jan 15];2017:8401518. Available from: https://www.hindawi.com/journals/ije/2017/8401518/ doi: 10.1155/2017/8401518.

160. de Carvalho GA, Paz-Filho G, Mesa Junior C, Graf H. MANAGEMENT OF ENDOCRINE DISEASE: Pitfalls on the replacement therapy for primary and central hypothyroidism in adults. Eur J Endocrinol. 2018;178(6):231-44. doi: 10.1530/EJE-17-0947.

161. de Oliveira M, Rodrigues BM, Olimpio RMC, Graceli JB, Gonçalves BM, Costa SMB, et al. Disruptive Effect of Organotin on Thyroid Gland Function Might Contribute to Hypothyroidism.Int J Endocrinol [Internet]. 2019[cited 2020 Mar 15];2019:7396716. Available from: http://downloads.hindawi.com/journals/ije/2019/7396716.pdf doi:10.1155/2019/7396716

162. Derwahl KM, Goretzki P. Thyroid nodules: The Guidelines of the American Thyroid Association from a European Perspective. Dtsch Med Wochenschr. 2020;145(17):1227-35. doi: 10.1055/a-1018-2767.

163. Di Bari F, Granese R, Le Donne M, Vita R, Benvenga S. Autoimmune Abnormalities of Postpartum Thyroid Diseases. Front Endocrinol (Lausanne) [Internet]. 2017[cited 2019 Dec 15];8:166. Available from: https://www.frontiersin.org/articles/10.3389/fendo.2017.00166/full

164. Dobnig H, Amrein K. Value of monopolar and bipolar radiofrequency ablation for the treatment of benign thyroid nodules. Best Pract Res Clin Endocrinol Metab [Internet]. 2019[cited 2020 Aug 15];33(4):101283. Available from: https://www.sciencedirect.com/science/article/abs/pii/S1521690X19300326?via%3Dihub

165. Domoslawski P, Pula B, Olbromski M, Wojtczak B, Lukienczuk T, Podhorska-Okolow M, et al. Expression of Metallothionein I/II and Ki-67 Antigen in Graves' Disease. Anticancer Res. 2018;38(12):6847-53. doi: 10.21873/anticanres.13059

166. D'Orazi V, Panunzi A, Di Lorenzo E, Ortensi A, Cialini M, Anichini S, et al. Use of loupes magnification and microsurgical technique in thyroid surgery: ten years

experience in a single center. G Chir. 2016;37(3):101-7. doi: 10.11138/gchir/2016.37.3.101

167. Doubleday A, Sippel RS. Surgical options for thyroid cancer and post-surgical management. Expert Rev Endocrinol Metab. 2018;13(3):137-48. doi: 10.1080/17446651.2018.1464910

168. Dwivedi SS, Khandeparkar SG, Joshi AR, Kulkarni MM, Bhayekar P, Jadhav A, et al. Differentiating Benign and Malignant Solitary Thyroid Nodules with special Reference to Papillary Thyroid Carcinomas. J Clin Diagn Res [Internet]. 2016[cited 2020 Mar 10];10(12):EC14-9. Available from: https://www.ncbi.nlm.nih.gov/pmc/articles/PMC5296437/pdf/jcdr-10-EC14.pdf doi: 10.7860/JCDR/2016/22428.9114

169. Dwivedi SS, Khandeparkar SGS, Joshi AR, Kulkarni MM, Bhayekar P, Jadhav A, et al. Study of immunohistochemical markers (CK-19, CD-56, Ki-67, p53) in differentiating benign and malignant solitary thyroid nodules with special reference to papillary thyroid carcinomas. J Clin Diagn Res [Internet]. 2016[cited 2019 Nov 23];10(12):EC14-9. Available from: https://www.ncbi.nlm.nih.gov/pmc/articles/PMC5296437/pdf/jcdr-10-EC14.pdf doi: 10.7860/JCDR/2016/22428.9114

170. Eastman CJ, Zimmermenn MB. The Iodine Deficiency Disorders. Endotext [Internet]. 2018[update 2018 Feb 06; cited 2020 Mar 11]. Available from: https://www.ncbi.nlm.nih.gov/books/NBK285556.

171. El-Ella SSA, El-Mekkawy MS, El-Dihemey MA. Prevalence and prognostic value of non-thyroidal illness syndrome among critically ill children. An Pediatr (Barc). 2019;90(4):237-43. Spanish. doi: 10.1016/j.anpedi.2018.01.021.

172. Escobar-Morreale HF, Botella-Carretero JI, Morreale de Escobar G. Treatment of hypothyroidism with levothyroxine or a combination of levothyroxine plus L-triiodothyronine. Best Pract Res Clin Endocrinol Metab. 2015;29(1):57-75. doi: 10.1016/j.beem.2014.10.004.

173. Espinosa De Ycaza AE, Lowe KM, Dean DS, Castro MR, Fatourechi V, Ryder M, et al. Risk of Malignancy in Thyroid Nodules with Non-Diagnostic Fine-

Needle Aspiration: A Retrospective Cohort Study. Thyroid. 2016;26(11):1598-1604. doi: 10.1089/thy.2016.0096

174. Falcone R, Ramundo V, Lamartina L, Ascoli V, Bosco D, Di Gioia C, et al. Sonographic Presentation of Metastases to the Thyroid Gland: A Case Series. J Endocr Soc [Internet]. 2018[cited 2020 Jan 17];2(8):855-9. Available from: https://www.ncbi.nlm.nih.gov/pmc/articles/PMC6041777/pdf/js.2018-00124.pdfdoi:10.1210/js.2018-00124

175. Fallahi P, Ferrari SM, Ruffilli I, Ragusa F, Biricotti M, Materazzi G, et al. Advancements in the treatment of hypothyroidism with L-T4 liquid formulation or soft gel capsule: an update. Expert Opin Drug Deliv. 2017;14(5):647-55. doi: 10.1080/17425247.2016.1227782.

176. Favresse J, Burlacu MC, Maiter D, Gruson D. Interferences with thyroid function immunoassays: clinical implications and detection algorithm. Endocr Rev. 2018;39(5):830-50. doi: 10.1210/er.2018-00119

177. Feingold KR, Anawalt B, Boyce A, editors. Endotext [Internet]. 2015[cited 2019 Des 12]. Rousset B, Dupuy C, Miot F, Dumont J. Chapter 2 Thyroid Hormone Synthesis And Secretion. Available from: https://www.ncbi.nlm.nih.gov/books/NBK285550/

178. Ferrari SM, Fallahi P, Elia G, Ragusa F, Ruffilli I, Paparo SR, et al. Thyroid autoimmune disorders and cancer. Semin Cancer Biol. 2020;64:135-46. doi: 10.1016/j.semcancer.2019.05.019.

179. Fernando R. Recurrent Goiters. World Journal of Endocrine Surgery [Internet]. 2019[cited 2020 Feb 17]. Available from: https://www.researchgate.net/profile/Ranil_Fernando/publication/333250720_Recurrent_Goiters/links/5d0f7c9592851cf44044a04b/Recurrent-Goiters.pdf

180. Freitag CE, Schoenfield L, Nabhan FA, Naturale RT, Jin M. Fine-needle aspiration cytology of a thyroid nodule: challenging morphologic considerations. CytoJournal [Internet]. 2019[cited 2020 Mar 21];16:5. Available from: https://www.ncbi.nlm.nih.gov/pmc/articles/PMC6388538/ doi: 10.4103/cytojournal.cytojournal_8_18

181. Gad SS, Elsamie MA, Saleh YA. Parathyroid gland injuries during total and subtotal thyroidectomy. Menoufia Med J. 2015;28(4):807-12. doi: 10.4103/1110-2098.173595

182. Gao L, Xi X, Wang J, Yang X, Wang Y, Zhu S, et al. Ultrasound risk evaluation of thyroid nodules that are “unspecified” in the 2015 American Thyroid Association management guidelines. A retrospective study. Medicine (Baltimore) [Internet]. 2018[cited 2020 Feb 9];97(52):e13914. Available from: https://www.ncbi.nlm.nih.gov/pmc/articles/PMC6314728/pdf/medi-97-e13914.pdf doi:10.1097/MD.0000000000013914

183. Germano A, Schmitt W, Almeida P, Mateus-Marques R, Leite V. Ultrasound requested by general practitioners or for symptoms unrelated to the thyroid gland may explain higher prevalence of thyroid nodules in females. Clin Imaging. 2018;50:289-93. doi: 10.1016/j.clinimag.2018.05.003

184. Ginter PS, Scognamiglio T. Papillary thyroid carcinoma with nodular fasciitis-like stroma: a usual entity with distinctive morphology. Int J Surg Pathol. 2015;23(4):305-7. doi: 10.1002/dc.23703

185. Grani G, Lamartina L, Ascoli V, Bosco D, Biffoni M, Giacomelli L, et al. Reducing the Number of Unnecessary Thyroid Biopsies While Improving Diagnostic Accuracy: Toward the "Right" TIRADS. J Clin Endocrinol Metab. 2019;104(1):95-102. doi: 10.1210/jc.2018-01674.

186. Gurleyik E, Cetin F, Dogan S, Yekenkurul E, Onsal U, Gursoy F, et al. Displacement of the Recurrent Laryngeal Nerve in Patients with Recurrent Goiter Undergoing Redo Thyroid Surgery. J Thyroid Res [Internet]. 2018[cited 2020 Jan 12];2018:4763712. Available from: http://downloads.hindawi.com/journals/jtr/2018/4763712.pdf doi: 10.1155/2018/4763712

187. Gurleyik E, Dogan S, Cetin F, Gurleyik G. Visual and electrophysiological identification of the external branch of superior laryngeal nerve in redo thyroid surgery compared with primary thyroid surgery. Ann Surg Treat Res. 2019;96(6):269-74. doi: 10.4174/astr.2019.96.6.269

188. Ha EJ, Na DG, Baek JH, Sung JY, Kim JH, Kang SY. US Fine-Needle Aspiration Biopsy for Thyroid Malignancy: Diagnostic Performance of Seven Society Guidelines Applied to 2000 Thyroid Nodules. Radiology. 2018;287(3):893-900. doi: 10.1148/radiol.2018171074

189. Handra-Luca A. Expression patterns of cytokeratin 5/6 and p63 in thyroid sporadic nodular goiter. Minerva Endocrinol. 2016;41(1):140-2.

190. Haugen BR, Alexander EK, Bible KC, Doherty GM, Mandel SJ, Nikiforov YE, et al. 2015 American Thyroid Association Management Guidelines for Adult Patients with Thyroid Nodules and Differentiated Thyroid Cancer: The American Thyroid Association Guidelines Task Force on Thyroid Nodules and Differentiated Thyroid Cancer. Thyroid. 2016;26(1):1-133. doi: 10.1089/thy.2015.0020

191. Hennessey JV. The emergence of levothyroxine as a treatment for hypothyroidism. Endocrine. 2017;55(1):6-18. doi: 10.1007/s12020-016-1199-8.

192. Hii B, Maher D, Yeung M, Paul E, Serpell JW, Lee JC. Thyroidectomy Then and Now: A 50-Year Australian Perspective. World J Surg. 2019;43(4):1022-8. doi: 10.1007/s00268-018-04885-w.

193. Hoang JK, Nguyen XV. Understanding the Risks and Harms of Management of Incidental Thyroid Nodules: A Review. JAMA Otolaryngol Head Neck Surg. 2017;143(7):718-24. doi: 10.1001/jamaoto.2017.0003.

194. Horvath E, Silva CF, Majlis S, Rodriguez I, Skoknic V, Castro A, et al. Prospective validation of the ultrasound based TIRADS (Thyroid Imaging Reporting And Data System) classification: results in surgically resected thyroid nodules. Eur Radiol. 2017;27(6):2619-28. doi: 10.1007/s00330-016-4605-y.

195. Hu J, Zhao N, Kong R, Wang D, Sun B, Wu L. Total thyroidectomy as primary surgical management for thyroid disease: surgical therapy experience from 5559 thyroidectomies in a less-developed region. World J Surg Oncol [Internet]. 2016[cited 2020 Feb 18];14(1):20. Available from: https://www.ncbi.nlm.nih.gov/pmc/articles/PMC4722660/pdf/12957_2016_Article_772.pdf doi: 10.1186/s12957-016-0772-1

196. Iglesias P, Díez JJ. Endocrine Complications of Surgical Treatment of Thyroid Cancer: An Update. Exp Clin Endocrinol Diabetes. 2017;125(8):497-505. doi: 10.1055/s-0043-106441

197. Ito M, Kawasaki M, Danno H, Kohsaka K, Nakamura T, Hisakado M, et al. Serum Thyroid Hormone Balance in Levothyroxine Monotherapy-Treated Patients with Atrophic Thyroid After Radioiodine Treatment for Graves' Disease. Thyroid. 2019;29(10):1364-70. doi: 10.1089/thy.2019.0135.

198. Jaan S, Sehgal A, Wani RA, Wani MA, Wani KA, Laway BA. Usefulness of pre- and post-operative calcium and Vitamin D supplementation in prevention of hypocalcemia after total thyroidectomy: A randomized controlled trial. Indian J Endocrinol Metab. 2017;21(1):51-5. doi: 10.4103/2230-8210.195997

199. Jabrocka-Hybel A, Bednarczuk T, Bartalena L, Pach D, Ruchała M, Kamiński G, et al. Amiodarone and the thyroid. Endokrynol Pol. 2015;66(2):176-86. doi: 10.5603/EP.2015.0025.

200. Javali RH, Krishnamoorthy, Patil A, Srinivasarangan M, Suraj, Sriharsha. Comparison of Injury Severity Score, New Injury Severity Score, Revised Trauma Score and Trauma and Injury Severity Score for Mortality Prediction in Elderly Trauma Patients. Indian J Crit Care Med. 2019;23(2):73-7. doi: 10.5005/jp-journals-10071-23120.

201. Jin A, Xu J, Wang Y. The role of TERT promoter mutations in postoperative and preoperative diagnosis and prognosis in thyroid cancer. Medicine (Baltimore) [Internet]. 2018[cited 2020 Feb 14];97(29):e11548. Available from: https://www.ncbi.nlm.nih.gov/pmc/articles/PMC6086515/pdf/medi-97-e11548.pdf doi: 10.1097/MD.0000000000011548

202. Kaliszewski K, Strutyńska-Karpińska M, Zubkiewicz-Kucharska A, Wojtczak B, Domosławski P, Balcerzak W, etal. Should the Prevalence of Incidental Thyroid Cancer Determine the Extent of Surgery in Multinodular Goiter? PLoS One [Internet]. 2016[cited 2020 Jan 24]];11(12):e0168654. Available from: https://www.ncbi.nlm.nih.gov/pmc/articles/PMC5179147/pdf/pone.0168654.pdf doi: 10.1371/journal.pone.0168654

203. Kakava K, Tournis S, Papadakis G, Karelas I, Stampouloglou P, Kassi E, et al. Postsurgical Hypoparathyroidism: A Systematic Review. In Vivo. 2016;30(3):171-9.

204. Karaköse M, Hepsen S, Çakal E, Arslan MS, Tutal E, Akın Ş, et al. Frequency of nodular goiter and autoimmune thyroid disease and association of these disorders with insulin resistance in polycystic ovary syndrome. J Turk Ger Gynecol Assoc. 2017;18(2):85-9. doi: 10.4274/jtgga.2016.0217

205. Kashat L, Orlov S, Orlov D, Assi J, Salari F, Walfish PG. Serial post-surgical stimulated and unstimulated highly sensitive thyroglobulin measurements in low- and intermediate-risk papillary thyroid carcinoma patients not receiving radioactive iodine. Endocrine. 2016;54(2):460-6. doi: 10.1007/s12020-016-0989-3

206. Khadra H, Bakeer M, Hauch A, Hu T, Kandil E. Hemostatic agent use in thyroid surgery: a meta-analysis. Gland Surg [Internet]. 2018[cited 2019 Aug 27];7(Suppl 1):S34-S41. Available from: https://www.ncbi.nlm.nih.gov/pmc/articles/PMC6107599/pdf/gs-07-S1-S34.pdf doi: 10.21037/gs.2018.03.02

207. Knobel M. Etiopathology, clinical features, and treatment of diffuse and multinodular nontoxic goiters. J Endocrinol Invest. 2016;39(4):357-73. doi: 10.1007/s40618-015-0391-7.

208. Kristensen TT, Jelstrup S, Pedersen PL, Larsen J, Feldthusen AD, Ellervik C. Reduced Gene Expression of Peroxisome Proliferator-Activated Receptor Gamma Coactivator-1α in Whole Blood in Euthyroid Patients One Year after Hemithyroidectomy for Benign Euthyroid Goiter. Horm Metab Res. 2019;51(2):127-33. doi: 10.1055/a-0822-3066

209. Kunz-Zurbuchen U, Buhr HJ, Hotz HG, Kreis ME, Lehmann KS. Influence of change in surgical practice for benign thyroid disease on postsurgical outcome-Single-center experience in 1400 patients. Asian J Surg. 2018;41(1):39-46. doi: 10.1016/j.asjsur.2016.07.015.

210. Lazar L, Lebenthal Y, Segal K, Steinmetz A, Strenov Y, Cohen M, et al. Pediatric Thyroid Cancer: Postoperative Classifications and Response to Initial Therapy

as Prognostic Factors. J Clin Endocrinol Metab. 2016;101(5):1970-9. doi: 10.1210/jc.2015-3960.

211. Lee GM, You JY, Kim HY, Chai YJ, Kim HK, Dionigi G, Tufano RP. Successful radiofrequency ablation strategies for benign thyroid nodules. Endocrine. 2019;64(2):316-21. doi: 10.1007/s12020-018-1829-4.

212. Lertrit A, Chailurkit LO, Ongphiphadhanakul B, Aekplakorn W, Sriphrapradang C. Thyroid function is associated with body mass index and fasting plasma glucose in Thai euthyroid population. Diabetes Metab Syndr. 2019;13(1):468-73. doi: 10.1016/j.dsx.2018.11.004.

213. Li J, Xue LB, Gong XY, Yang YF, Zhang BY, Jin J, et al. Risk Factors of Deterioration in Quality of Life Scores in Thyroid Cancer Patients After Thyroidectomy. Cancer Manag Res. 2019;11:10593-8. doi: 10.2147/CMAR.S235323.

214. Liddy W, Barber SR, Cinquepalmi M, Lin BM, Patricio S, Kyriazidis N, et al. The electrophysiology of thyroid surgery: electrophysiologic and muscular responses with stimulation of the vagus nerve, recurrent laryngeal nerve, and external branch of the superior laryngeal nerve. Laryngoscope. 2017;127(3):764-71. doi: 10.1002/lary.26147

215. Lin YS, Wu HY, Yu MC, Hsu CC, Chao TC. Patient outcomes following surgical management of multinodular goiter: Does multinodularity increase the risk of thyroid malignancy? Medicine [Internet]. 2016[cited 2020 Jan 15];95(28):e4194. Available from: https://www.ncbi.nlm.nih.gov/pmc/articles/PMC4956814/

216. Liu C, Wang S, Zeng W, Guo Y, Liu Z, Huang T. Total tumour diameter is superior to unifocal diameter as a predictor of papillary thyroid microcarcinoma prognosis. Sci Rep [Internet]. 2017[cited 2019 Sep 27];7(1):1846. Available from: https://www.ncbi.nlm.nih.gov/pmc/articles/PMC5431972/pdf/41598_2017_Article_2165.pdf doi: 10.1038/s41598-017-02165-6

217. Liu FH, Kuo SF, Hsueh C, Chao TC, Lin JD. Postoperative recurrence of papillary thyroid carcinoma with lymph node metastasis. J Surg Oncol. 2015;112(2):149-54. doi: 10.1002/jso.23967

218. Macedo BM, Izquierdo RF, Golbert L, Meyer ELS. Reliability of Thyroid Imaging Reporting and Data System (TI-RADS), and ultrasonographic classification of the American Thyroid Association (ATA) in differentiating benign from malignant thyroid nodules. Arch Endocrinol Metab. 2018;62(2):131-8. doi: 10.20945/2359-3997000000018.

219. Mancini A, Di Segni C, Raimondo S, Olivieri G, Silvestrini A, Meucci E, et al. Thyroid Hormones, Oxidative Stress, and Inflammation. Mediators Inflamm [Internet]. 2016[cited 2019 Oct 30];2016:6757154. Available from: https://www.hindawi.com/journals/mi/2016/6757154/ doi: 10.1155/2016/6757154.

220. Marcello MA, Calixto AR, de Almeida JF, Martins MB, Cunha LL, Cavalari CA, et al. Polymorphism in LEP and LEPR May Modify Leptin Levels and Represent Risk Factors for Thyroid Cancer. Int J Endocrinol [Internet]. 2015[cited 2019 Sep 29];2015:173218. Available from: https://www.hindawi.com/journals/ije/2015/173218/

221. Massolt ET, van der Windt M, Korevaar TI, Kam BL, Burger JW, Franssen GJ, et al. Thyroid hormone and its metabolites in relation to quality of life in patients treated for differentiated thyroid cancer. Clin Endocrinol (Oxf). 2016;85(5):781-8. doi: 10.1111/cen.13101.

222. Makay Ö. Less than total thyroidectomy for goiter: when and how? Gland Surg. 2017;6(Suppl 1):S49-S58. doi: 10.21037/gs.2017.10.02.

223. Mathonnet M, Cuerq A, Tresallet C, Thalabard JC, Fery-Lemonnier E, Russ G, et al. What is the care pathway of patients who undergo thyroid surgery in France and its potential pitfalls? A national cohort. BMJ Open [Internet]. 2017[cited 2020 Apr 15];7(4):e013589. Available from: https://www.ncbi.nlm.nih.gov/pmc/articles/PMC5558818/pdf/bmjopen-2016-013589.pdf doi: 10.1136/bmjopen-2016-013589

224. Mauriello C, Marte G, Canfora A, Napolitano S, Pezzolla A, Gambardella C, et al. Bilateral benign multinodular goiter: What is the adequate surgical therapy? A review of literature. Int J Surg [Internet]. 2016[cited 2019 Sep 26];28(Suppl 1):S7-S12. Available from:

https://www.sciencedirect.com/science/article/pii/S1743919115014260?via%3Dihub doi: 10.1016/j.ijsu.2015.12.041

225. McDow AD, Pitt SC. Extent of Surgery for Low-Risk Differentiated Thyroid Cancer. Surg Clin North Am. 2019;99(4):599-610. doi: 10.1016/j.suc.2019.04.003.

226. Medas F, Tuveri M, Canu GL, Erdas E, Calò PG. Complications after reoperative thyroid surgery: retrospective evaluation of 152 consecutive cases. Updates Surg. 2019;71(4):705-10. doi: 10.1007/s13304-019-00647-y.

227. Miccoli P, Frustaci G, Fosso A, Miccoli M, Materazzi G. Surgery for recurrent goiter: complication rate and role of the thyroid-stimulating hormone-suppressive therapy after the first operation. Langenbecks Arch Surg. 2015;400(2):253-8. doi: 10.1007/s00423-014-1258-7

228. Middleton WD, Teefey SA, Reading CC, Langer JE, Beland MD, Szabunio MM, et al. Comparison of Performance Characteristics of American College of Radiology TI-RADS, Korean Society of Thyroid Radiology TIRADS, and American Thyroid Association Guidelines. AJR Am J Roentgenol. 2018;210(5):1148-54. doi: 10.2214/AJR.17.18822.

229. Mistelou A, Papadatos SS, Kousi C, Lampri E, Mitsis M, Vougiouklakis T, et al. Thyroid Gland as a Target of Secondary Malignancies - an Autopsy Study and Review Data. Folia Med (Plovdiv). 2019;61(2):277-88. doi: 10.2478/folmed-2018-0077

230. Mitchell AL, Gandhi A, Scott-Coombes D, Perros P. Management of thyroid cancer: United Kingdom National Multidisciplinary Guidelines. J Laryngol Otol [Internet]. 2016[cited 2019 Sep 26];130(S2):S150-60. Available from:https://www.ncbi.nlm.nih.gov/pmc/articles/PMC4873931/pdf/S0022215116000578a.pdf doi: 10.1017/S0022215116000578

231. Mondal SK, Sinha S, Basak B, Roy DN, Sinha SK. The Bethesda system for reporting thyroid fine needle aspirates: A cytologic study with histologic follow-up. J Cytol. 2013;30(2):94-9. doi: 10.4103/0970-9371.112650

232. Morshed SA, Ma R, Latif R, Davies TF. Cleavage Region Thyrotropin Receptor Antibodies Influence Thyroid Cell Survival In Vivo. Thyroid. 2019;29(7):993-1002. doi: 10.1089/thy.2018.0633

233. Muthalagan E, Subashchandrabose P, Sivasubramanian PB, Venkateswaran S. A case of papillary microcarcinoma of the thyroid with abundant colloid (masquerading as colloid goiter with papillary hyperplasia): Cytological evaluation with histopathological correlation. J Cytol. 2015;32(4):278-80. doi: 10.4103/0970-9371.171252

234. Nakaya M, Ito A, Mori A, Oka M, Omura S, Kida W, et al. Surgical treatment of substernal goiter: An analysis of 44 cases. Auris Nasus Larynx. 2017;44(1):111-5. doi: 10.1016/j.anl.2016.02.016

235. Nam IC, Park YH. Pharyngolaryngeal symptoms associated with thyroid disease. Curr Opin Otolaryngol Head Neck Surg. 2017;25(6):469-74. doi: 10.1097/MOO.0000000000000404

236. Ng SC, Huang BY, Kuo SF, Hsueh C, Chiang KC, Chen CH, et al. Diagnostic pitfalls and therapeutic outcomes of the macrofollicular variant of papillary thyroid carcinoma. Biomed J. 2019;42(1):59-65. doi: 10.1016/j.bj.2018.12.006

237. Ortiga-Carvalho TM, Chiamolera MI, Pazos-Moura CC, Wondisford FE. Hypothalamus-Pituitary-Thyroid Axis. Compr Physiol. 2016;6(3):1387-428. doi: 10.1002/cphy.c150027

238. Ozer B, Sit M, Aktas G, Keyif F, Bolat F, Erkol H. Detection Rate of Thyroid Papillary Micro-carcinoma in Multinodular Goiter Surgery. J Coll Physicians Surg Pak. 2019;29(4):353-5. doi: 10.29271/jcpsp.2019.04.353

239. Palanisamy S, Arumugam D, Boj S. Immunohistochemical Expression of Cytokeratin-19 in Thyroid Nodules and Its Correlation With Histopathology. Annals of Pathology and Laboratory Medicine. 2017;4(1):A100-5. doi: 10.21276/APALM.2017.1053

240. Pan DH, Wen DY, Luo YH, Chen G, Yang H, Chen JQ, et al. The diagnostic and prognostic values of Ki-67/MIB-1 expression in thyroid cancer: a meta-analysis with 6,051 cases. Onco Targets Ther. 2017;10:3261-76. doi: 10.2147/OTT.S135593

241. Pantano LA, Maddaloni E, Briganti SI, Anguissola BG, Perrella E, Taffon C, et al. Differences between ATA, AACE/ACE/AME and ACR TI-RADS ultrasound

classifications performance in identifying cytological high-risk thyroid nodules. Eur J Endocrinol. 2018;178(6):595-603. doi: 10.1530/EJE-18-0083.

242. Papini E, Pacella CM, Solbiati LA, Achille G, Barbaro D, Bernardi S, et al. Minimally-invasive treatments for benign thyroid nodules: a Delphi-based consensus statement from the Italian minimally-invasive treatments of the thyroid (MITT) group. Int J Hyperthermia. 2019;36(1):376-82. doi: 10.1080/02656736.2019.1575482.

243. Pagana KD, Pagana TJ, Pike-MacDonald SA. Mosby's Canadian Manual of Diagnostic and Laboratory Tests - E-Book [Internet]. Elsevier Health Sciences; 2018[cited 2020 Jan 14]. 1256 p. Available from: Mosby's Canadian Manual of Diagnostic and Laboratory Tests - E-Book - Kathleen Deska Pagana, Timothy J. Pagana, Sandra A. Pike-MacDonald - Google Книги

244. Park S, Kim WG, Han M, Jeon MJ, Kwon H, Kim M, et al. Thyrotropin Suppressive Therapy for Low-Risk Small Thyroid Cancer: A Propensity Score-Matched Cohort Study. Thyroid. 2017;27(9):1164-70. doi: 10.1089/thy.2017.0177.

245. Park JY, Lee KH, Cho SG, Kim YJ, Lee HY, Hong IK, et al. Incidental thyroid nodules on thoracic contrast-enhanced computed tomography in clinical practice during a 10-year period: Characteristics, clinical outcomes, and factors contributing to further evaluation. Medicine (Baltimore) [Internet]. 2017[cited 2019 Dec 11];96(11):e6388. Available from: https://www.ncbi.nlm.nih.gov/pmc/articles/PMC5369938/pdf/medi-96-e6388.pdf doi:10.1097/MD.0000000000006388

246. Park JW, Kim DW, Kim D, Baek JW, Lee YJ, Baek HJ. Korean Thyroid Imaging Reporting and Data System features of follicular thyroid adenoma and carcinoma: a single-center study. Ultrasonography. 2017;36(4):349-54. doi: 10.14366/usg.17020.

247. Polianskiy IY, Preutesei VV, Grynchuk AF. New scoring system for predicting postsurgical complications in abdominal surgery. Arta medica. 2015;3:53-4. doi: 10.24061/1727-4338.XV.2.56.2016.12.

248. Polychronidis G, Hüttner FJ, Contin P, Goossen K, Uhlmann L, Heidmann M, et al. Network meta-analysis of topical haemostatic agents in thyroid surgery. Br J Surg. 2018;105(12):1573-82. doi: 10.1002/bjs.10975

249. Pradhan R, Agarwal A, Lal P, Kumari N, Jain M, Chand G, et al. Clinico-Pathological Profile of Anaplastic Thyroid Carcinoma in an Endemic Goiter Area. Indian J Endocrinol Metab. 2018;22(6):793-7. doi: 10.4103/ijem.IJEM_264_18

250. Pustelnik FS, Gronbek C, Døssing H, Nguyen N, Bonnema SJ, Hegedüs L, et al. The compensatory enlargement of the remaining thyroid lobe following hemithyroidectomy is small and without impact on symptom relief. Eur Arch Otorhinolaryngol. 2018;275(1):161-7. doi: 10.1007/s00405-017-4777-3

251. Quaglino F, Marchese V, Mazza E, Gottero C, Lemini R, Taraglio S. When Is Thyroidectomy the Right Choice? Comparison between Fine-Needle Aspiration and Final Histology in a Single Institution Experience. Eur Thyroid J. 2017;6(2):94–100. doi: 10.1159/000452622

252. Rayman MP. Multiple nutritional factors and thyroid disease, with particular reference to autoimmune thyroid disease. Proc Nutr Soc. 2019;78(1):34-44. doi: 10.1017/S0029665118001192.

253. Ricci D, Vitti P, Latrofa F. Effects Of Long-term Tamoxifen Therapy On The Course Of Chronic Autoimmune Thyroiditis. Endocrine reviews [Internet]. 2019 [cited 2020 Jan 18]. Available from: https://arpi.unipi.it/handle/11568/1032071#.X2pja2gzbcs

254. Rich RR, Fleisher TA, Shearer WT, Schroeder HW, Frew AJ, Weyand CM, editors. Clinical Immunology. Principles and Practice [Internet]. Elsevier Ltd; 2019[cited 2020 Feb 13]. Mitchell AL, Pearce SH. 70 - Autoimmune Thyroid Diseases. p. 947-56. Available fom: https://www.sciencedirect.com/science/article/pii/B9780702068966000703

255. Riley A, Green V, Cheah R, McKenzie G, Karsai L, England J, et al. A novel microfluidic device capable of maintaining functional thyroid carcinoma specimen's ex vivo provides a new drug screening platform. BMC Cancer [Internet]. 2019[cited 2019 Dec 21];19(1):259. Available from:

https://bmccancer.biomedcentral.com/track/pdf/10.1186/s12885-019-5465-z doi: 10.1186/s12885-019-5465-z

256. Riley AS, McKenzie GAG, Green V, Schettino G, England RJA, Greenman J. The effect of radioiodine treatment on the diseased thyroid gland. Int J Radiat Biol. 2019;95(12):1718-27. doi: 10.1080/09553002.2019.1665206

257. Ritter K, Elfenbein D, Schneider DF, Chen H, Sippel RS. Hypoparathyroidism after total thyroidectomy: incidence and resolution. J Surg Res. 2015;197(2):348-53. doi: 10.1016/j.jss.2015.04.059

258. Rosario PW, Mourão G, Calsolari MR. Risk of recurrence in patients with papillary thyroid carcinoma and minimal extrathyroidal extension not treated with radioiodine. J Endocrinol Invest. 2019;42(6):687-92. doi: 10.1007/s40618-018-0969-y

259. Rössing RM, Jentzen W, Nagarajah J, Bockisch A, Görges R. Serum Thyroglobulin Doubling Time in Progressive Thyroid Cancer. Thyroid. 2016;26(12):1712-8. doi: 10.1089/thy.2016.0031.

260. Russ G. Risk stratification of thyroid nodules on ultrasonography with the French TI-RADS: description and reflections. Ultrasonography. 2016;35(1):25-38. doi: 10.14366/usg.15027

261. Russ G, Bonnema SJ, Erdogan MF, Durante C, Ngu R, Leenhardt L. European Thyroid Association Guidelines for Ultrasound Malignancy Risk Stratification of Thyroid Nodules in Adults: The EU-TIRADS. Eur Thyroid J. 2017;6(5):225-37. doi: 10.1159/000478927.

262. Sawicka-Gutaj N, Ziółkowska P, Sowiński J, Czarnywojtek A, Milczarczyk K, Gut P, et al. Recurrent goiter: risk factors, patient quality of life, and efficacy of radioiodine therapy. Pol Arch Intern Med. 2019;129(1):22-7. doi: 10.20452/pamw.4383

263. Schneider R, Randolph GW, Dionigi G, Wu CW, Barczynski M, Chiang FY, et al. International neural monitoring study group guideline 2018 part I: Staging bilateral thyroid surgery with monitoring loss of signal. Laryngoscope. 2018;128(S3):S1-17. doi: 10.1002/lary.27359

264. Segel JM, Duke WS, White JR, Waller JL, Terris DJ. Outpatient thyroid surgery: Safety of an optimized protocol in more than 1,000 patients. Surgery. 2016;159(2):518-23. doi: 10.1016/j.surg.2015.08.007

265. Sellami M, Feki S, Triki Z, Zghal J, Zouche I, Hammami B, et al. Bupivacaine wound infiltration reduces postoperative pain and analgesic requirement after thyroid surgery. Eur Arch Otorhinolaryngol. 2018;275(5):1265-70. doi: 10.1007/s00405-018-4933-4

266. Senel F, Karaman H, Aytekin A, Silov G, Bayram A. Incidental papillary thyroid microcarcinomas in thyroidectomy specimens: A single-center experience from Turkey. Indian J Pathol Microbiol. 2019;62(2):211-5. doi: 10.4103/IJPM.IJPM_439_18

267. Shao LC, Jian HJ, Chen GH, Liang YY, Huang WZ. Recurrence and survival analysis of postoperative patients aged 25 to 59 years with differentiated thyroid carcinoma. Nan Fang Yi Ke Da Xue Xue Bao. 2016;37(2):274-7.

268. Sheremet MI, Maksymyuk VV, Tarabanchuk VV, Tkachuk NP, Bilookyi OV, Shidlovskyi VO, et al. Evaluation of remote results of surgical treatment of nodular endemic goiter with autoimmune thyroiditis. Archives of the Balkan Medical Union. 2018;53(4):535-43. doi: 10.31688/ABMU.2018.53.4.08

269. Sheremet MI, Shidlovsky VO, Sidorchuk LP. Prevention of complications in remote period after operational treatment of patients with nodular goiter on background autoimmune thyroiditis. Journal of Education, Health and Sport 2017;7(7):1270-84. doi: 10.5281/zenodo.1182684

270. Sheremet MI. Combined effect of gene-gene interaction on the among the function of thyroid gland and the degree of its enlargement in patients of autoimmune thyroiditis and thyroid adenoma in the inhabitants of Northern Bukovina. Journal of Education, Health and Sport. 2017;7(9):606-20. doi: 10.5281/zenodo.1000955

271. Shin JH, Baek JH, Chung J, Ha EJ, Kim JH, Lee YH, et al. Ultrasonography Diagnosis and Imaging-Based Management of Thyroid Nodules: Revised Korean Society of Thyroid Radiology Consensus Statement and Recommendations. Korean J Radiol. 2016;17(3):370-95. doi: 10.3348/kjr.2016.17.3.370.

272. Siegel RL, Miller KD, Jemal A. Cancer statistics, 2018. CA Cancer J Clin. 2018;68(1):7-30. doi: 10.3322/caac.21442

273. Siu JM, McCarty JC, Gadkaree S, Caterson EJ, Randolph G, Witterick IJ, et al. Association of Vessel-Sealant Devices vs Conventional Hemostasis With Postoperative Neck Hematoma After Thyroid Operations. JAMA Surg [Internet]. 2019[cited 2019 Nov 12]:e193146. Availeble from: https://jamanetwork.com/journals/jamasurgery/article-abstract/2751270 doi:10.1001/jamasurg.2019.3146

274. Skowrońska A, Milczarek-Banach J, Wiechno W, Chudziński W, Żach M, Mazurkiewicz M, Miśkiewicz P, Bednarczuk T. Accuracy of the European Thyroid Imaging Reporting and Data System (EU-TIRADS) in the valuation of thyroid nodule malignancy in reference to the post-surgery histological results. Pol J Radiol [Internet]. 2018[cited 2019 Dec 19];83:e579-86. Available from: https://www.ncbi.nlm.nih.gov/pmc/articles/pmid/30800196/

275. Sopiński J, Kuzdak K, Hedayati M, Kołomecki K. Role of intraoperative neuromonitoring of the recurrent laryngeal nerves during thyroid reoperations of recurrent goiter. Pol Przegl Chir. 2017;89(3):11-5. doi:10.5604/01.3001.0010.1021

276. Sorensen JR, Markoew S, Døssing H, Hegedüs L, Bonnema SJ, Godballe C. Changes in Swallowing Symptoms and Esophageal Motility After Thyroid Surgery: A Prospective Cohort Study. World J Surg. 2018;42(4):998-1004. doi: 10.1007/s00268-017-4247-5

277. Sorensen JR, Watt T, Cramon P, Døssing H, Hegedüs L, Bonnema SJ, et al. Quality of life after thyroidectomy in patients with nontoxic nodular goiter: A prospective cohort study. Head Neck. 2017;39(11):2232-40. doi: 10.1002/hed.24886

278. Struja T, Eckart A, Kutz A, Neyer P, Kraenzlin M, Mueller B, et al. Metabolomics and Their Ability to Distinguish Thyroid Disorders: A Retrospective Pilot Study. Horm Metab Res. 2019;51(4):256-60. doi: 10.1055/a-0850-9691.

279. Swonke ML, Shakibai N, Chaaban MR. Medical Malpractice Trends in Thyroidectomies among General Surgeons and Otolaryngologists. OTO Open [Internet]. 2020[cited 2020 May 18];4(2):2473974X20921141. Available from:

https://journals.sagepub.com/doi/10.1177/2473974X20921141?url_ver=Z39.88-2003&rfr_id=ori:rid:crossref.org&rfr_dat=cr_pub%20%200pubmed

280. Tang J, Gui C, Qiu S, Wang M. The clinicopathological significance of Ki67 in papillary thyroid carcinoma: a suitable indicator? World J Surg Oncol [Internet]. 2018[cited 2020 Jan 10];16(1):100. Available from: https://www.ncbi.nlm.nih.gov/pmc/articles/PMC5984434/pdf/12957_2018_Article_1384.pdf doi: 10.1186/s12957-018-1384-8

281. Tartaglia F, Giuliani A, Tromba L, Carbotta S, Karpathiotakis M, Tortorelli G, et al. Fine needle aspiration cytology of 650 thyroid nodules operated for multinodular goiter: a cyto-histological correlation based on the new Italian cytological classification (siapec 2014). J Biol Regul Homeost Agents. 2016;30(4):1187–93.

282. Taylor PN, Albrecht D, Scholz A, Gutierrez-Buey G, Lazarus JH, Dayan CM, et al. Global epidemiology of hyperthyroidism and hypothyroidism. Nat Rev Endocrinol. 2018;14(5):301-16. doi: 10.1038/nrendo.2018.18.

283. Tessler FN, Middleton WD, Grant EG, Hoang JK, Berland LL, Teefey SA, et al. ACR Thyroid Imaging, Reporting and Data System (TI-RADS): White Paper of the ACR TI-RADS Committee. J Am Coll Radiol. 2017;14(5):587-95. doi: 10.1016/j.jacr.2017.01.046

284. Tez S, Tez M. Is Radiofrequency Ablation an Alternative to Thyroidectomy? AJNR Am J Neuroradiol [Internet]. 2015[cited 2020 Jan 10];36(9):E60. Available from: http://www.ajnr.org/content/ajnr/36/9/E60.full.pdf doi: 10.3174/ajnr.A4466.

285. Tkachuk NP. Thyroid and Pseudothyroid Dysfunction as a Cause That is Promoting the Relapse of Benign Focal Thyroid Pathology. J Med Life. 2020;13(3):426-30. doi: 10.25122/jml-2020-0130

286. Trimboli P, Crescenzi A. Thyroid core needle biopsy: taking stok of the situation. Endocrine. 2015;48(3):779–85. doi: 10.1007/s12020-014-0382-z

287. Trimboli P, Fulciniti F, Zilioli V, Ceriani L, Giovanella L. Accuracy of international ultrasound risk stratification systems in thyroid lesions cytologically classified as indeterminate. Diagn Cytopathol. 2017;45(2):113–7. doi: 10.1002/dc.23651

288. Trovato MC, Ruggeri RM, Scardigno M, Sturniolo G, Vita R, Vitarelli E, et al. Immunoreactions for P53 isoforms are associated with ultrastructural proliferative profiles in benign thyroid nodules. Histol Histopathol. 2016;31(10):1079-87. doi: 10.14670/HH-11-736

289. Tuttle RM, Haugen B, Perrier ND. Updated American Joint Committee on Cancer/Tumor-Node-Metastasis Staging System for Differentiated and Anaplastic Thyroid Cancer (Eighth Edition): What Changed and Why? Thyroid. 2017;27(6):751-6. doi: 10.1089/thy.2017.0102

290. Ulisse S, Bosco D, Nardi F, Nesca A, D'Armiento E, Guglielmino V, et al. Thyroid Imaging Reporting and Data System Score Combined with the New Italian Classification for Thyroid Cytology Improves the Clinical Management of Indeterminate Nodules. Int J Endocrinol [Internet]. 2017[cited 2019 Nov 27];2017:9692304. Available from: https://www.ncbi.nlm.nih.gov/pmc/articles/PMC5350532/pdf/IJE2017-9692304.pdf doi: 10.1155/2017/9692304

291. Uludag M, Aygun N, Kartal K, Besler E, Isgor A. Is intraoperative neural monitoring necessary for exploration of the superior laryngeal nerve? Surgery. 2017;161(4):1129-38. doi: 10.1016/j.surg.2016.10.026

292. van der Spek AH, Fliers E, Boelen A. The classic pathways of thyroid hormone metabolism. Mol Cell Endocrinol. 2017;458:29-38. doi: 10.1016/j.mce.2017.01.025

293. Vance J, Gilani SM. Thyroid cytopathology: updates and molecular testing. Pathologica. 2019;111(2):51-7. doi: 10.32074/1591-951X-10-19

294. Vukelic J, Dobrila-Dintinjana R, Dekanic A, Marijic B, Cubranic A, Braut T. The Relevance of Assessing the Cell Proliferation Factor Ki-67 in Squamous Cell Carcinoma of the Larynx. Biomed Res Int [Internet]. 2019[cited 2019 Dec 17];2019:8142572. Available from: http://downloads.hindawi.com/journals/bmri/2019/8142572.pdf doi: 10.1155/2019/8142572

295. Vuong NL, Dinh LQ, Bang HT, Thuy TTM, Bac NH, Vy TT. Radiofrequency Ablation for Benign Thyroid Nodules: 1-Year Follow-Up in 184 Patients. World J Surg. 2019;43(10):2447-53. doi: 10.1007/s00268-019-05044-5.

296. Wang M, Gui C, Qiu S, Tang J, Peng Z. Periostin silencing suppresses the aggressive phenotype of thyroid carcinoma cells by suppressing the Akt/thyroid stimulating hormone receptor axis. Cytotechnology. 2018;70(1):275-84. doi: 10.1007/s10616-017-0141-0

297. Wang B, Liu S, Li L, Yao Q, Song R, Shao X, et al. Non-thyroidal illness syndrome in patients with cardiovascular diseases: A systematic review and meta-analysis. Int J Cardiol. 2017;226:1-10. doi: 10.1016/j.ijcard.2016.10.039.

298. Wojtczak B, Aporowicz M, Kaliszewski K, Bolanowski M. Consequences of bleeding after thyroid surgery - analysis of 7805 operations performed in a single center. Arch Med Sci. 2018;14(2):329-35. doi: 10.5114/aoms.2016.63004

299. Wong GL, Ma AJ, Deng H, Ching JY, Wong VW, Tse YK, et al. Machine learning model to predict recurrent ulcer bleeding in patients with history of idiopathic gastroduodenal ulcer bleeding. Aliment Pharmacol Ther. 2019;49(7):912-18. doi: 10.1111/apt.15145.

300. Wojtczak B, Barczyński M. Intermittent neural monitoring of the recurrent laryngeal nerve in surgery for recurrent goiter. Gland Surg. 2016;5(5):481-9. doi: 10.21037/gs.2016.09.07.

301. Wojtczak B, Pula B, Gomulkiewicz A, Olbromski M, Podhorska-Okolow M, Domoslawski P, et al. Metallothionein Isoform Expression in Benign and Malignant Thyroid Lesions. Anticancer Res. 2017;37(9):5179-85. doi: 10.21873/anticanres.11940

302. Wu CW, Sun H, Zhang G, Kim HY, Catalfamo A, Portinari M, et al. Staged Thyroidectomy: A Single Institution Perspective. Laryngoscope Investig Otolaryngol. 2018;3(4):326-32. doi: 10.1002/lio2.171

303. Wu XL, Du JR, Wang H, Jin CX, Sui GQ, Yang DY, et al. Comparison and preliminary discussion of the reasons for the differences in diagnostic performance and unnecessary FNA biopsies between the ACR TIRADS and 2015 ATA guidelines. Endocrine. 2019;65(1):121-31. doi: 10.1007/s12020-019-01886-0.

304. Wu Y, Fang Q, Xu C, Li H. Association between postoperative cough and thyroidectomy: a prospective study. BMC Cancer [Internst]. 2019[cited 2019 Dec 27];19(1):754. Available from:https://www.ncbi.nlm.nih.gov/pmc/articles/PMC6670143/pdf/12885_2019_Article_5979.pdf doi: 10.1186/s12885-019-5979-4

305. Xie C, Cox P, Taylor N, LaPorte S. Ultrasonography of thyroid nodules: a pictorial review. Insights Imaging. 2016;7(1):77–86. doi: 10.1007/s13244-015-0446-5

306. Xu T, Wu Y, Wu RX, Zhang YZ, Gu JY, Ye XH, et al. Validation and comparison of three newly-released Thyroid Imaging Reporting and Data Systems for cancer risk determination. Endocrine. 2019;64(2):299-307. doi: 10.1007/s12020-018-1817-8.

307. Yasuoka H, Nakamura Y, Hirokawa M, Yoshida KI, Anno K, Tori M, et al. A rare case of poorly differentiated thyroid carcinoma probably arising from a nodular goiter. BMC Clin Pathol [Internst]. 2017[cited 2020 Mar 21];17:9. Available from: https://www.ncbi.nlm.nih.gov/pmc/articles/PMC5457633/pdf/12907_2017_Article_48.pdf doi: 10.1186/s12907-017-0048-x

308. Yildirim Simsir I, Cetinkalp S, Kabalak T. Review of Factors Contributing to Nodular Goitre and Thyroid Carcinoma. Med Princ Pract [Internet]. 2019[cited 2019 Dec 25]. Available from: https://www.karger.com/Article/Abstract/503575 doi: 10.1159/000503575

309. Yoo JY, Stang MT. Current Guidelines for Postoperative Treatment and Follow-Up of Well-Differentiated Thyroid Cancer. Surg Oncol Clin N Am. 2016;25(1):41-59. doi: 10.1016/j.soc.2015.08.002.

310. Yoon JH, Kim EK, Kwak JY, Jung Moon HJ. Effectiveness and Limitations of Core Needle Biopsy in the Diagnosis of Thyroid Nodules: Review of Current Literature. J Pathol Transl Med. 2015;49(3):230–5. doi: 10.4132/jptm.2015.03.21

311. Zhang X, Du W, Fang Q. Risk factors for postoperative haemorrhage after total thyroidectomy: clinical results based on 2,678 patients. Sci Rep [Internet]. 2017[cited 2020 Mar 18];7(1):7075. Available from:

https://www.ncbi.nlm.nih.gov/pmc/articles/PMC5539252/pdf/41598_2017_Article_7334.pdf doi: 10.1038/s41598-017-07334-1

312. Zhang Y, Zhou P, Tian SM, Zhao YF, Li JL, Li L. Usefulness of combined use of contrast-enhanced ultrasound and TI-RADS classification for the differentiation of benign from malignant lesions of thyroid nodules. Eur Radiol. 2017;27(4):1527–36. doi: 10.1007/s00330-016-4508-y

313. Zimmermann MB, Boelaert K. Iodine deficiency and thyroid disorders. Lancet Diabetes Endocrinol. 2015;3(4):286-95. doi: https://doi.org/10.1016/S2213-8587(14)70225-6

Додаток А

СПИСОК ПУБЛІКАЦІЙ ЗДОБУВАЧА

Наукові праці, в яких опубліковані основні результати дисертації

1. Ткачук НП. Зміни тиреоїдного гомеостазу як причина рецидиву доброякісної вогнищевої патології щитоподібної залози. Клінічна та експериментальна патологія. 2020;19(2):71-7. doi: https://doi.org/10.24061/1727-4338.XIX.2.72.2020.10
2. Tkachuk NP. Thyroid and Pseudothyroid Dysfunction as a Cause That is Promoting the Relapse of Benign Focal Thyroid Pathology. J Med Life. 2020;13(3):426-30. doi: 10.25122/jml-2020-0130
3. Ткачук НП, Давиденко ІС. Деякі особливості паренхіматозно-стромальних співвідношень у щитоподібній залозі при вузлових формах зоба з рецидивним та безрецидивним його перебігом. Клінічна анатомія та оперативна хірургія. 2020;19(1):53-60.
4. Ткачук НП, Давиденко ІС. Ядерно-цитоплазматичні співвідношення в тироцитах при вузлових формах зоба з рецидивним та безрецидивним перебігом. Буковинський медичний вісник. 2020;24(3):120-7. doi: https://doi.org/10.24061/2413-0737.XXIV.3.95.2020.82

Наукові праці, які засвідчують апробацію матеріалів дисертації

1. Ткачук НП. Порівняння морфологічної структури післяопераційного рецидивного зоба при первинних та повторних операціях на щитоподібній залозі. BIMCO Journal. 2018;2018:446.
2. Tkachuk NP. Prediction of relapse in patients with nodular goiter forms. В: Бойчук ТМ, Іващук ІО, Безрук ВВ, редактори. Матеріали 99-ї підсумкової наукової конференції професорсько-викладацького персоналу Вищого державного навчального закладу України «Буковинський державний медичний університет»; 2018 Лют 12, 14, 19; Чернівці. Чернівці: БДМУ; 2018, с. 131-2.

Продовж. дод. А

3. Ткачук НП, Гирла ЯВ. Вираженість йододефіциту у хворих на вузловий евтиреоїдний та післяопераційний рецидивний зоб. В: Матеріали XXIV з'їзду хірургів України; 2018 Вер 26-28; Київ. Київ; 2018, с. 533.

4. Tkachuk NP. Expression of iodine deficiency in patients with nodular euthyroid goiter and postoperative goiter relapse. В: Бойчук ТМ, Іващук ІО, Безрук ВВ, редактори. Матеріали 100-ї підсумкової наукової конференції професорсько-викладацького персоналу Вищого державного навчального закладу України «Буковинський державний медичний університет»; 2019 Лют 11, 13, 18; Чернівці. Чернівці: Медуніверситет; 2019, с. 203.

5. Ткачук НП. Ступінь важкості йододефіциту у хворих на післяопераційний рецидивний вузловий евтиреоїдний зоб. BIMCO Journal. 2019;2019:458.

6. Tkachuk NP. Markers of proliferation and apoptosis in patients with postoperative recurrent goiter. В: Бойчук ТМ, Іващук ОІ, Безрук ВВ, редактори. Матеріали 101-ї підсумкової наукової конференції професорсько-викладацького персоналу Вищого державного навчального закладу України «Буковинський державний медичний університет»; 2020 Лют 10, 12, 17; Чернівці. Чернівці: Медуніверситет; 2020, с. 176-7.

7. Sheremet MI, Tkachuk NP. New markers of prognostication of post-operative recurrent goiter. In: Abstracts of the 3th International Scientific and Practical Conference Man and environment, trends and prospects; 2020 Feb 10-11; Tokyo, Japan. Tokyo; 2020, p. 279-81.

Наукові праці, які додатково засвідчують результати дисертації

1. Ткачук НП, Білоокий ВВ, Гирла ЯВ. Деякі аспекти профілактики післяопераційного рецидиву у хворих на вузлові форми зоба. Міжнародний ендокринологічний журнал. 2017;13(8):45-49. doi: http://dx.doi.org/10.22141/2224-0721.13.8.2017.119266

Продовж. дод. А

2. Ткачук НП, Білоокий ВВ, Гирла ЯВ, Шеремет МІ. Прогнозування рецидиву вузлових форм зоба. Клінічна та експериментальна патологія. 2015;14(4):163-5.

3. Tkachuk NP, Bilookyi VV, Gyrla YV, Sheremet MI. Monitoring of the patients operated on nodular goiter and features of the operated thyroid gland functional state depending on the surgical intervention extent. European Science Review. 2015;1-2:37-8.

4. Tkachuk NP, Bilookyi VV, Gyrla YV, Sheremet MI. Evaluating the efficiency of the scale for prediction of post-operational relapce in patients with nodular goiters. Deutscher Wissenschaftsherold. German Science Herold. 2017;4:20-3. doi: 10.19221/201746

5. Tkachuk N, Bilookyi V, Gyrla Y. Prediction of reccurence of goiter nodular forms. Norwegian Journal of Development of the International Science. 2017;1(6):59-61.

Додаток Б

Затверджую
Проректор з науково-педагогічної роботи
Буковинського державного медичного університету
доц. _____ І.В. Геруш
«14» 12 _____ 20 20 р.

АКТ ВПРОВАДЖЕННЯ

1. **Назва роботи:** «Оптимізація діагностично-лікувального алгоритму ведення пацієнтів із вузловими формами зоба з метою профілактики рецидиву».
2. **Автори:** Ткачук Ніна Петрівна, аспірант кафедри хірургії № 1 Буковинського державного медичного університету.
3. **Установа розробник:** Буковинський державний медичний університет
4. **Джерела інформації:**

- Ткачук НП. Зміни тиреоїдного гомеостазу як причина рецидиву доброякісної вогнищевої патології щитоподібної залози. Клінічна та експериментальна патологія. 2020;19(2):71-7. doi: https://doi.org/10.24061/1727-4338.XIX.2.72.2020.10
- Tkachuk NP. Thyroid and Pseudothyroid Dysfunction as a Cause That is Promoting the Relapse of Benign Focal Thyroid Pathology. J Med Life. 2020;13(3):426-30. doi: 10.25122/jml-2020-0130

5. **Базова установа, яка проводить впровадження:** кафедра хірургії № 1 Буковинського державного медичного університету.
6. **Термін впровадження:** вересень-грудень 2020 року
7. **Форми впровадження:** результати дослідження впроваджено у навчальний процес та лекційний матеріал.

Завідувач кафедри
хірургії № 1
Буковинського державного
медичного університету,
д.мед.н. професор Полянський І.Ю.

Затверджую
Проректор з науково-педагогічної роботи
Буковинського державного медичного університету
доц. _____ І.В. Геруш
«14» 01 2020 р.

АКТ ВПРОВАДЖЕННЯ

1. **Назва роботи:** «Вивчення особливостей тиреоїдного гомеостазу у пацієнтів із вузловими формами зоба та рецидивним зобом».
2. **Автори:** Ткачук Ніна Петрівна, аспірант кафедри хірургії № 1 Буковинського державного медичного університету.
3. **Установа розробник:** Буковинський державний медичний університет
4. **Джерела інформації:**

- Ткачук НП. Зміни тиреоїдного гомеостазу як причина рецидиву доброякісної вогнищевої патології щитоподібної залози. Клінічна та експериментальна патологія. 2020;19(2):71-7. doi: https://doi.org/10.24061/1727-4338.XIX.2.72.2020.10
- Tkachuk NP. Thyroid and Pseudothyroid Dysfunction as a Cause That is Promoting the Relapse of Benign Focal Thyroid Pathology. J Med Life. 2020;13(3):426-30. doi: 10.25122/jml-2020-0130

5. **Базова установа, яка проводить впровадження:** кафедра хірургії № 1 Буковинського державного медичного університету.
6. **Термін впровадження:** вересень-грудень 2020 року
7. **Форми впровадження:** результати дослідження впроваджено у навчальний процес та лекційний матеріал.

Завідувач кафедри
хірургії № 1
Буковинського державного
медичного університету,
д.мед.н. професор Полянський І.Ю.

Затверджую
В.о. генерального директора
ОКНП «Чернівецька обласна клінічна лікарня»
_____ С.А. Цинтар
«___» _____ 20 20 р.

АКТ ВПРОВАДЖЕННЯ

1. **Назва роботи:** «Оптимізація діагностично-лікувального алгоритму ведення пацієнтів із вузловими формами зоба з метою профілактики рецидиву».
2. **Автори:** Ткачук Ніна Петрівна, аспірант кафедри хірургії № 1 Буковинського державного медичного університету.
3. **Установа розробник:** Буковинський державний медичний університет
4. **Джерела інформації:**

- Tkachuk NP. Markers of proliferation and apoptosis in patients with postoperative recurrent goiter. В: Бойчук ТМ, Іващук ОІ, Безрук ВВ, редактори. Матеріали 101-ї підсумкової наукової конференції професорсько-викладацького персоналу Вищого державного навчального закладу України «Буковинський державний медичний університет»; 2020 Лют 10, 12, 17; Чернівці. Чернівці: Медуніверситет; 2020, с. 176-7.
- Sheremet MI, Tkachuk NP. New markers of prognostication of post-operative recurrent goiter. In: Abstracts of the 3th International Scientific and Practical Conference Man and environment, trends and prospects; 2020 Feb 10-11; Tokyo, Japan. Tokyo; 2020, p. 279-81.
- Ткачук НП, Білоокий ВВ, Гирла ЯВ. Деякі аспекти профілактики післяопераційного рецидиву у хворих на вузлові форми зоба. Міжнародний ендокринологічний журнал. 2017;13(8):45-49. doi: http://dx.doi.org/10.22141/2224-0721.13.8.2017.119266

5. **Базова установа, яка проводить впровадження:** Обласне комунальне некомерційне підприємство «Чернівецька обласна клінічна лікарня»
6. **Термін впровадження:** вересень-грудень 2020 року
7. **Форми впровадження:** результати дослідження впроваджено у лікування хворих із вузловим формами зоба

В.о. генерального директора
ОКНП «Чернівецька
обласна клінічна лікарня» Цинтар С.А.

Затверджую
Проректор з науково-педагогічної роботи
Буковинського державного медичного університету
доц. _____ І.В. Геруш
«01» _____ 20 20 р.

АКТ ВПРОВАДЖЕННЯ

1. **Назва роботи:** «Оптимізація діагностично-лікувального алгоритму ведення пацієнтів із вузловими формами зоба з метою профілактики рецидиву».
2. **Автори:** Ткачук Ніна Петрівна, аспірант кафедри хірургії № 1 Буковинського державного медичного університету.
3. **Установа розробник:** Буковинський державний медичний університет
4. **Джерела інформації:**

- Ткачук НП. Зміни тиреоїдного гомеостазу як причина рецидиву доброякісної вогнищевої патології щитоподібної залози. Клінічна та експериментальна патологія. 2020;19(2):71-7. doi: https://doi.org/10.24061/1727-4338.XIX.2.72.2020.10
- Tkachuk NP. Thyroid and Pseudothyroid Dysfunction as a Cause That is Promoting the Relapse of Benign Focal Thyroid Pathology. J Med Life. 2020;13(3):426-30. doi: 10.25122/jml-2020-0130

5. **Базова установа, яка проводить впровадження:** кафедра хірургії № 2 Буковинського державного медичного університету.
6. **Термін впровадження:** вересень-грудень 2020 року
7. **Форми впровадження:** результати дослідження впроваджено у навчальний процес та лекційний матеріал.

Завідувач кафедри
хірургії № 2
Буковинського державного
медичного університету,
д.мед.н. професор Іфтодій А.Г.

Затверджую
Проректор з науково-педагогічної роботи
Буковинського державного медичного університету
доц. _____ І.В. Геруш
«_» _____ 20 20р.

АКТ ВПРОВАДЖЕННЯ

1. **Назва роботи:** «Вивчення особливостей тиреоїдного гомеостазу у пацієнтів із вузловими формами зоба та рецидивним зобом».
2. **Автори:** Ткачук Ніна Петрівна, аспірант кафедри хірургії № 1 Буковинського державного медичного університету.
3. **Установа розробник:** Буковинський державний медичний університет
4. **Джерела інформації:**

- Ткачук НП. Зміни тиреоїдного гомеостазу як причина рецидиву доброякісної вогнищевої патології щитоподібної залози. Клінічна та експериментальна патологія. 2020;19(2):71-7. doi: https://doi.org/10.24061/1727-4338.XIX.2.72.2020.10
- Tkachuk NP. Thyroid and Pseudothyroid Dysfunction as a Cause That is Promoting the Relapse of Benign Focal Thyroid Pathology. J Med Life. 2020;13(3):426-30. doi: 10.25122/jml-2020-0130

5. **Базова установа, яка проводить впровадження:** кафедра хірургії № 2 Буковинського державного медичного університету.
6. **Термін впровадження:** вересень-грудень 2020 року
7. **Форми впровадження:** результати дослідження впроваджено у навчальний процес та лекційний матеріал.

Завідувач кафедри
хірургії № 2
Буковинського державного
медичного університету,
д.мед.н. професор Іфтодій А.Г.